This is a digital copy of a book that was preserved for generations on library shelves before it was carefully scanned by Google as part of a project to make the world's books discoverable online.

It has survived long enough for the copyright to expire and the book to enter the public domain. A public domain book is one that was never subject to copyright or whose legal copyright term has expired. Whether a book is in the public domain may vary country to country. Public domain books are our gateways to the past, representing a wealth of history, culture and knowledge that's often difficult to discover.

Marks, notations and other marginalia present in the original volume will appear in this file - a reminder of this book's long journey from the publisher to a library and finally to you.

Usage guidelines

Google is proud to partner with libraries to digitize public domain materials and make them widely accessible. Public domain books belong to the public and we are merely their custodians. Nevertheless, this work is expensive, so in order to keep providing this resource, we have taken steps to prevent abuse by commercial parties, including placing technical restrictions on automated querying.

We also ask that you:

+ *Make non-commercial use of the files* We designed Google Book Search for use by individuals, and we request that you use these files for personal, non-commercial purposes.

+ *Refrain from automated querying* Do not send automated queries of any sort to Google's system: If you are conducting research on machine translation, optical character recognition or other areas where access to a large amount of text is helpful, please contact us. We encourage the use of public domain materials for these purposes and may be able to help.

+ *Maintain attribution* The Google "watermark" you see on each file is essential for informing people about this project and helping them find additional materials through Google Book Search. Please do not remove it.

+ *Keep it legal* Whatever your use, remember that you are responsible for ensuring that what you are doing is legal. Do not assume that just because we believe a book is in the public domain for users in the United States, that the work is also in the public domain for users in other countries. Whether a book is still in copyright varies from country to country, and we can't offer guidance on whether any specific use of any specific book is allowed. Please do not assume that a book's appearance in Google Book Search means it can be used in any manner anywhere in the world. Copyright infringement liability can be quite severe.

About Google Book Search

Google's mission is to organize the world's information and to make it universally accessible and useful. Google Book Search helps readers discover the world's books while helping authors and publishers reach new audiences. You can search through the full text of this book on the web at `http://books.google.com/`

Über dieses Buch

Dies ist ein digitales Exemplar eines Buches, das seit Generationen in den Regalen der Bibliotheken aufbewahrt wurde, bevor es von Google im Rahmen eines Projekts, mit dem die Bücher dieser Welt online verfügbar gemacht werden sollen, sorgfältig gescannt wurde.

Das Buch hat das Urheberrecht überdauert und kann nun öffentlich zugänglich gemacht werden. Ein öffentlich zugängliches Buch ist ein Buch, das niemals Urheberrechten unterlag oder bei dem die Schutzfrist des Urheberrechts abgelaufen ist. Ob ein Buch öffentlich zugänglich ist, kann von Land zu Land unterschiedlich sein. Öffentlich zugängliche Bücher sind unser Tor zur Vergangenheit und stellen ein geschichtliches, kulturelles und wissenschaftliches Vermögen dar, das häufig nur schwierig zu entdecken ist.

Gebrauchsspuren, Anmerkungen und andere Randbemerkungen, die im Originalband enthalten sind, finden sich auch in dieser Datei – eine Erinnerung an die lange Reise, die das Buch vom Verleger zu einer Bibliothek und weiter zu Ihnen hinter sich gebracht hat.

Nutzungsrichtlinien

Google ist stolz, mit Bibliotheken in partnerschaftlicher Zusammenarbeit öffentlich zugängliches Material zu digitalisieren und einer breiten Masse zugänglich zu machen. Öffentlich zugängliche Bücher gehören der Öffentlichkeit, und wir sind nur ihre Hüter. Nichtsdestotrotz ist diese Arbeit kostspielig. Um diese Ressource weiterhin zur Verfügung stellen zu können, haben wir Schritte unternommen, um den Missbrauch durch kommerzielle Parteien zu verhindern. Dazu gehören technische Einschränkungen für automatisierte Abfragen.

Wir bitten Sie um Einhaltung folgender Richtlinien:

+ *Nutzung der Dateien zu nichtkommerziellen Zwecken* Wir haben Google Buchsuche für Endanwender konzipiert und möchten, dass Sie diese Dateien nur für persönliche, nichtkommerzielle Zwecke verwenden.

+ *Keine automatisierten Abfragen* Senden Sie keine automatisierten Abfragen irgendwelcher Art an das Google-System. Wenn Sie Recherchen über maschinelle Übersetzung, optische Zeichenerkennung oder andere Bereiche durchführen, in denen der Zugang zu Text in großen Mengen nützlich ist, wenden Sie sich bitte an uns. Wir fördern die Nutzung des öffentlich zugänglichen Materials für diese Zwecke und können Ihnen unter Umständen helfen.

+ *Beibehaltung von Google-Markenelementen* Das "Wasserzeichen" von Google, das Sie in jeder Datei finden, ist wichtig zur Information über dieses Projekt und hilft den Anwendern weiteres Material über Google Buchsuche zu finden. Bitte entfernen Sie das Wasserzeichen nicht.

+ *Bewegen Sie sich innerhalb der Legalität* Unabhängig von Ihrem Verwendungszweck müssen Sie sich Ihrer Verantwortung bewusst sein, sicherzustellen, dass Ihre Nutzung legal ist. Gehen Sie nicht davon aus, dass ein Buch, das nach unserem Dafürhalten für Nutzer in den USA öffentlich zugänglich ist, auch für Nutzer in anderen Ländern öffentlich zugänglich ist. Ob ein Buch noch dem Urheberrecht unterliegt, ist von Land zu Land verschieden. Wir können keine Beratung leisten, ob eine bestimmte Nutzung eines bestimmten Buches gesetzlich zulässig ist. Gehen Sie nicht davon aus, dass das Erscheinen eines Buchs in Google Buchsuche bedeutet, dass es in jeder Form und überall auf der Welt verwendet werden kann. Eine Urheberrechtsverletzung kann schwerwiegende Folgen haben.

Über Google Buchsuche

Das Ziel von Google besteht darin, die weltweiten Informationen zu organisieren und allgemein nutzbar und zugänglich zu machen. Google Buchsuche hilft Lesern dabei, die Bücher dieser Welt zu entdecken, und unterstützt Autoren und Verleger dabei, neue Zielgruppen zu erreichen. Den gesamten Buchtext können Sie im Internet unter `http://books.google.com` durchsuchen.

Harvard University

Library of

The Medical School

and

The School of Public Health

Henry F. Sears, M.D.

Archiv

für

pathologische Anatomie und Physiologie

und für

klinische Medicin.

Herausgegeben

von

Rudolf Virchow.

Band 147.

Folge XIV. Band VII.

Mit 18 Tafeln und 31 Textfiguren.

Berlin,

Druck und Verlag von Georg Reimer.

1897.

HARVARD UNIVERSITY
SCHOOL OF MEDICINE AND PUBLIC HEALTH
LIBRARY
41

Inhalt des 147. Bandes.

Erstes Heft (4. Januar).

Seite

I. Zur Kenntniss des Oxydationsferments der Gewebe. (Aus dem chemischen Laboratorium des Pathologischen Instituts zu Berlin.) Mit Benutzung von Versuchen von Dr. Yamagiwa aus Tokio. Von Prof. E. Salkowski in Berlin. 1

II. Ueber syphilitische Granulationsgeschwülste der Nasenschleimhaut, sowie über die Entstehung der Riesenzellen in denselben. Von Dr. Paul Manasse, Privatdocenten und Assistenzarzt der Universitätsklinik zu Strassburg i. E. (Hierzu Taf. I.) . . . 23

III. Ueber Thyreoidea und Hypophysis der Cretinen, sowie über Thyreoidealreste bei Struma nodosa. Von Dr. med. William de Coulon, gew. Assistenten am Pathol. Institut zu Bern. (Hierzu Taf. II und III.) 53

IV. Aus dem Pathologischen Institut der Kaiserlichen Universität zu Tokio.

I. Zwei Fälle von Dermoidcyste des Ovariums mit carcinomatöser Degeneration und Metastasenbildung. Von Dr. K. Yamagiwa, Prof. an der kaiserl. Universität zu Tokio. 99

II. Zwei Fälle von Blasentumoren, welche Hydronephrose der einen und compensatorische Hypertrophie der anderen Niere verursacht hatten. Von Dr. Kanamori, Assistenten am Pathologischen Institut der kaiserl. Universität zu Tokio. 119

III. Casuistische Mittheilung über einen primären Rectumkrebs mit spontaner Fractur des linken Oberschenkelknochens. Von Dr. Fuzinami. 129

IV. Zwei Fälle von Cylinderzellenkrebs als Beiträge zur Aetiologie des Carcinoms. Von Dr. K. Yamagiwa, Prof. an der kaiserl. Universität zu Tokio, und Stud. med. G. Shibayama.

Fall I. Cylinderzellenkrebs des Ductus hepaticus und des Ductus cysticus. Von Dr. K. Yamagiwa. . . 137

Fall II. Primärer Gallenblasenkrebs. Von Stud. med. G. Shibayama. 141

V. Ueber sehr frühzeitige Störungen in der Entwickelung des Centralnervensystems. (Aus dem Anatomischen Institut zu Freiburg i. B.) Von Dr. Martin Jacoby. (Hierzu Taf. IV—V und 3 Abbildungen im Text.) 149

VI. Ueber v. Kahlden's „multiple wahre Neurome des Rückenmarks". Von Dr. med. Arthur Hanau, Cantonsspital St. Gallen. (Hierzu Taf. VI und 1 Abbildung im Text.) 180

Berichtigungen. 192

Zweites Heft (5. Februar).

VII. Beiträge zur pathologischen Anatomie des Herzens. Von Prof. Dr. Ribbert in Zürich. (Hierzu Taf. VII.) 193

VIII. Die Herkunft der Wanderzellen in der Hornhaut. Ein Beitrag zur Entzündungslehre. Von Dr. Georg Buddee, Assistenten am Pathologischen Institut in Greifswald. 217

Seite

IX. Die Entstehung des Collateralkreislaufs. Theil I. Der arterielle Collateralkreislauf. (Aus der Königlichen chirurgischen Klinik zu Kiel.) Von Prof. Dr. August Bier, I. Assistenzarzt der Klinik. (Hierzu 1 Abbildung im Text.) 256

X. Biologische Studien mit Rücksicht auf die Pathologie. Von Prof. O. Israel in Berlin. III. Oligodynamische Erscheinungen (v. Nägeli) an pflanzlichen und thierischen Zellen. Von O. Israel und Dr. Th. Klingmann aus Ann-Arbor (Michigan.) (Mit 14 Abbildungen im Text.) 293

XI. Ueber das Vorkommen und die Bedeutung der v. Recklinghausen'schen Gitterfiguren in Knochen, besonders bei der das weiche Schädelosteophyt begleitenden, „physiologischen Osteomalacie" der Schwangeren (Hanau). (Aus dem Privatlaboratorium des Privatdocenten Dr. Hanau in Zürich.) Von Dr. med. Hans Bertschinger. (Hierzu Taf. VIII—XI und 12 Textfiguren.) . 341

Drittes Heft (1. März).

XII. Weitere Mittheilungen über die Herstellung möglichst naturgetreuer Sammlungspräparate. Von Dr. med. C. Kaiserling, Assistenten am Pathologischen Institut zu Berlin. 389

XIII. Ueber Melanose des Pericardiums. Von Dr. Max Borst, I. Assistenten am Pathologisch-anatomischen Institut der Universität Würzburg. (Hierzu Taf. XII. Fig. 1—3.) 418

XIV. Histologische Untersuchungen an jungen Kaninchen über die Verhältnisse der Apposition und Resorption des Knochengewebes unter dem Einfluss ausschliesslicher Haferfütterung. (Aus der Berliner Universitäts-Kinderklinik. Director: Geh. Med.-Rath Prof. Dr. Heubner.) Von Dr. Wilhelm Stoeltzner. (Hierzu Taf. XII. Fig. 4—5.) 430

XV. Die Entstehung des Collateralkreislaufs. Theil I. Der arterielle Collateralkreislauf. (Aus der Königlichen chirurgischen Klinik zu Kiel.) Von Prof. Dr. August Bier, I. Assistenzarzte der Klinik. (Schluss von S. 293.) 444

XVI. Ueber die Galactocele. Von Dr. Achilles Nordmann in Basel. (Hierzu Taf. XIII—XV.) 475

XVII. Ueber zwei von Protozoen erzeugte Pylorustumoren beim Frosch. (Aus dem Physiologischen Institut der kgl. Universität Breslau.) Von Dr. W. Gebhardt. (Hierzu Taf. XVI—XVIII.) . . 536

XVIII. Kleinere Mittheilungen.

1. Ein Fall von multiplen, symmetrischen, hereditären Lipomen. Von Dr. Karl Petrén, Docenten an der Universität Lund in Schweden. 560
2. Frenula labiorum lateralia, ein Beitrag zur Anatomie der Mundhöhle und zur Pathogenese der Verschwärung der Mundhöhlenschleimhaut. Von Dr. B. v. Dzierżawski, Docenten der Pathologie und Therapie der Zähne an der Warschauer zahnärztlichen Schule. 562
3. Nochmals zur Frage der compensatorischen Hypertrophie der Nieren. Antwort auf die Bemerkungen des Herrn Prof. Dr. O. Israel. Von Dr. C. Sacerdotti in Turin. 569

XIX. Besprechung.

E. Kutzky, Ueber einen Fall von Insertion der Nabelschnur am Kopfe eines Kalbsfötus. Dissertation. Königsberg 1896. (Mit 4 Abbildungen.) Von E. Neumann. . . 570

PROSPEKT.

Monatsschrift

für

Psychiatrie und Neurologie

Herausgegeben von

Prof. Dr. C. Wernicke in Breslau. und **Prof. Dr. Th. Ziehen** in Jena.

Verlag von S. KARGER in Berlin NW 6.

Die Unterzeichneten werden vom 1. Januar 1897 ab eine „**Monatsschrift** für Psychiatrie und Neurologie" herausgeben. Diese Monatsschrift wird enthalten:

Originalarbeiten

Umfassende Sammelreferate

Bücherbesprechungen

Zusammenfassende Berichte über alle für Psychiatrie und Neurologie **bedeutsamen wissenschaftlichen Vereinssitzungen und Versammlungen.**

Den **Originalarbeiten** soll der grösste Teil des Raumes gewidmet sein, wie es der grossen Produktion wissenschaftlicher Arbeiten auf unserem Gebiete entspricht.

Durch **Sammelreferate, Besprechungen** und **Originalberichte** über Kongresse etc. sollen alle wichtigen Ergebnisse anf dem Gebiete der Psychiatrie und Neurologie mit Einschluss ihrer Hilfswissenschaften (**Anatomie** und **Physiologie** des **Nervensystems** und physiologische

Psychologie) dem Leser mitgeteilt werden. Dabei legen wir den grössten Wert auf eine möglichst klare und populäre Darstellung, um es dem Leser zu erleichtern, über das ausgedehnte Wissensgebiet einen Überblick zu gewinnen und fortlaufend zu behalten.

Das **Nichtige** soll **unerwähnt** bleiben, das **Bedeutende** in **volles Licht** gestellt werden. Durch eine solche Auswahl soll die natürliche Auslese, durch welche im Fortlauf der Entwicklung unserer Wissenschaften schliesslich das Minderwertige und Schlechte ausgesondert wird, vorbereitet und beschleunigt werden.

Zu den **brennenden Tagesfragen** der Psychiatrie und Neurologie denkt die Redaktion in besonderen **Leitartikeln** Stellung zu nehmen.

Die **forensische Psychiatrie** und das **Anstaltswesen** sollen ihrer Wichtigkeit entsprechend besondere Berücksichtigung finden:

Mitarbeit bezw. Beiträge haben bisher zugesagt:

Dr. Cramer in Göttingen,
Dr. Freud in Wien,
Dr. C. S. Freund in Breslau,
Dr. Friedmann in Mannheim,
Dr. G. Hirt in München,
Director Dr. Kahlbaum in Görlitz,
Dr. L. Mann in Breslau.
Professor Mingazzini in Rom,
F. W. Mott in London,
Professor Oppenheim in Berlin,
Professor A. Pick in Prag,
Professor Ramon y Cajal in Madrid,
Dr. H. Sachs in Breslau,
Professor Soury in Paris,
Professor v. Tschisch in Dorpat,
Professor Tuczek in Marburg,
Professor Weigert in Frankfurt a. M.,
Dr. Wilbrandt in Hamburg,
und Andere.

Beiträge werden direkt an die Herausgeber, Bücher und Separatabdrücke an die Verlagsbuchhandlung erbeten.

BRESLAU und JENA, November 1896.

C. Wernicke. **Th. Ziehen.**

Die **„Monatsschrift für Psychiatrie und Neurologie“** erscheint in

regelmässigen Zwischenräumen

in Lexikonoktav-Heften, von 4—6 Druckbogen; jedem Jahrgang werden 12 Tafeln beigegeben. Der **Abonnementspreis** beträgt **M. 32,—** für den **Jahrgang.**

Die ersten Hefte der „Monatsschrift für Psychiatrie und Neurologie werden u. A. folgende Arbeiten enthalten:

Bonhöfer, Zur Localisation der Hemichorea.

Cramer, Über Intoxikationspsychosen.

Friedmann, Zur Entstehung der Wahnidee.

Mingazzini, Über Dysphrenia hemicranica.

Mott, Zur Anatomie und Physiologie der Kleinhirnseitenstrangbahn.

Sachs, Über Flechsig's Gehirnregionen.

Wilbrandt, Anwendung des Dunkelperimeters.

Bestellungen auf die **„Monatsschrift für Psychiatrie und Neurologie“** nehmen alle Buchhandlungen und Postanstalten des In- und Auslandes entgegen.

BERLIN NW. 6, November 1896.
Charitéstr. 3.

S. Karger
Verlagsbuchhandlung für Medicin.

Bestellzettel umseitig.

Bestellzettel.

Die Buchhandlung / Postanstalt von .....

ersuche um Lieferung von

Monatsschrift für Psychiatrie u. Neurologie

Herausgegeben von

Prof. Dr. C. Wernicke und **Prof. Dr. Th. Ziehen**

1897 Heft I u. ff.

Verlag von S. Karger in Berlin S.

Ort und Datum: .....

Name .....

Archiv
für
pathologische Anatomie und Physiologie
und für
klinische Medicin.

Bd. 147. (Vierzehnte Folge Bd. VII.) Hft. 1.

I.

Zur Kenntniss des Oxydationsferments der Gewebe.

(Aus dem chemischen Laboratorium des Pathologischen Instituts zu Berlin.)

Mit Benutzung von Versuchen von Dr. Yamagiwa aus Tokio.

Von Prof. E. Salkowski in Berlin.

Im Sommersemester 1893 und Wintersemester 1893—1894 hat sich Herr Dr. Yamagiwa aus Tokio auf meine Veranlassung mit Versuchen über das Oxydationsferment der Gewebe beschäftigt, welche zu einem gewissen Abschluss gelangt sind. Dr. Yamagiwa war genöthigt, in seine Heimath zurückzukehren, ohne die Arbeit schreiben zu können, er hat mir indessen seine sehr sorgfältig geführten Protocolle hinterlassen, welche ich im Folgenden verwerthen möchte, um die von ihm erhaltenen Resultate nicht ganz verloren gehen zu lassen. Zur Erleichterung des Verständnisses seien mir einige einleitende Worte gestattet, wobei ich von vornherein bemerken möchte, dass von der Literatur im Wesentlichen nur das berücksichtigt werden soll, was bis zum Abschluss der Arbeit von Dr. Yamagiwa erschienen war. Die seitdem neugewonnenen Gesichtspunkte sollen in einer, zur Zeit noch unter meiner Leitung in der Ausführung begriffenen Arbeit gewürdigt werden.

Vor einigen Jahren hat Jaquet[1]) die von Schmiedeberg[2]) begonnenen Versuche über die Oxydation durch überlebende Gewebe im Laboratorium des letzteren wieder aufgenommen. Als zu oxydirende Substanzen benutzte Jaquet die von Schmiedeberg empfohlenen, nehmlich Benzylalkohol und Salicylaldehyd, als solche Substanzen, die

1) unter gewöhnlichen Verhältnissen bei Körpertemperatur an der Luft nicht verbrennen, im Organismus dagegen leicht, und zwar

2) in einer bestimmten Weise, namentlich an einer bestimmten Stelle ihres Moleküls oxydirt werden, und

3) deren Oxydationsprodukte anderswoher nicht stammen können und unter allen Umständen leicht nachzuweisen und quantitativ sicher zu bestimmen sind.

Jaquet gelangte nun bei seinen Versuchen zu höchst bemerkenswerthen, die Beobachtungen von Schmiedeberg erweiternden Resultaten. Es zeigte sich zunächst, in Bestätigung der betreffenden Angaben von Schmiedeberg, dass von Blut allein Benzylalkohol nur in äusserst geringer Menge zu Benzoesäure oxydirt wird — und in eben solcher Menge auch von schwacher Lösung von kohlensaurem Natron —, Salicylaldehyd überhaupt nicht. Die Versuche wurden meistens so angestellt, dass das Blut mit Benzylalkohol, bezw. Salicylaldehyd versetzt und in einer Flasche unter häufigem Umschütteln — meistens bei erhöhter Temperatur — wechselnde Zeit, bis zu 24 Stunden, aufbewahrt wurde. In einem Versuch liess Jaquet auch die Blutmischung bei 3 Atmosphären Druck durch eine 3 m lange Capillare hindurchströmen. Die Versuche mit Organen ergaben, gleichfalls lediglich in Bestätigung der Angaben von Schmiedeberg, dass Benzylalkohol und Salicylaldehyd, in Blut gelöst, durch überlebende Organe mit Leichtigkeit zu Benzoesäure, bezw. Salicylsäure oxydirt werden.

Die weitere Verfolgung der Versuche führte aber, wie gesagt, zu sehr bemerkenswerthen Ergebnissen, welche sich etwa in folgende Sätze zusammenfassen lassen:

[1]) Archiv für exp. Pathol. Bd. 29. S. 386. 1892.
[2]) Ebenda. Bd. 14. S. 288 und 379. 1881..

1. Die Gegenwart von Blut ist für die Oxydation durch die Organe, speciell die am häufigsten angewendete Lunge nicht erforderlich, dieselbe erfolgt vielmehr ganz ebenso, wenn an Stelle von Blut Blutserum angewendet wird.

2. Durch Chinin oder Carbolsäure vergiftetes Lungengewebe wirkt eben so oxydirend, wie eine intacte Lunge, die Oxydationsfähigkeit ist also keine Eigenschaft des lebenden Protoplasmas.

3. Ebenso wirkt die Lunge oxydirend, wenn sie vorher 24—48 Stunden in einer Kältemischung aufbewahrt worden und „bretthart" durchgefroren ist.

4. Pferdelungen und Pferdenieren, welche 12—14 Tage in 75—80procentigem Alkohol gelegen hatten, lieferten, mit physiologischer Kochsalzlösung ausgewässert, dann in der gewöhnlichen Weise zu den Versuchen verwendet, gleichfalls Benzoesäure und Salicylsäure; ebenso, mit Ausnahme eines Versuches, wenn die Organe nicht in toto mit Alkohol behandelt, sondern vorher zu Brei verrieben und dann erst mit Alkohol gehärtet wurden.

5. Endlich gelang es auch, durch schwach kochsalzhaltige Auszüge aus Pferdelungen und Pferdenieren Benzylalkohol und Salicylaldehyd zur Oxydation zu bringen. Ebenso, wenn die Organe vorher 2 Stunden mit Alkohol und Aether behandelt, dann mit kochsalzhaltigem Wasser ausgezogen, und die Auszüge mit salicylaldehydhaltigem Blut versetzt wurden. In allen unter 5) erwähnten Versuchen, sowie in einigen früheren, liess Jaquet die Lösungen an der Innenseite einer Röhre von 15—20 mm Durchmesser und 2 m Länge herabfliessen. Die unten abströmende Flüssigkeit wurde immer wieder von Neuem aufgegossen.

Die mit Alkohol und Aether behandelten Organe bildeten allerdings erheblich weniger Salicylsäure, wie die frischen, doch ist dieser Umstand nicht principiell entscheidend, jedenfalls hatten diese Auszüge die Fähigkeit, den Sauerstoff der Luft auf Salicylaldehyd zu übertragen, eine Fähigkeit, welche einfachen alkalischen Lösungen abgeht.

Dass es sich bei dieser Oxydation in der That um die Wirkung eines Ferments oder Enzyms handelt, ergaben die Versuche mit gekochten Organen: durch Siedhitze geht die Fähigkeit Oxydation zu vermitteln, vollständig verloren.

Es scheint mir zweckmässig, den fermentartigen Körper, welcher die Oxydation vermittelt, der Kürze halber „Oxydationsferment“ zu nennen, wie dieses auch schon von verschiedenen Seiten geschehen ist, wenn auch zugegeben werden muss, dass dadurch der Begriff des „Ferments“ etwas erweitert wird. Die Angabe von Jaquet, dass das Blut allein die Oxydation von Salicylaldehyd zu Salicylsäure nicht zu bewirken vermöge, steht nun in einem gewissen Widerspruch zu früher von mir mitgetheilten Versuchen.

Bereits etwa ein Jahr nach dem Erscheinen der ersten Arbeit von Schmiedeberg, also 1882, ist es mir gelungen[1]), durch das Blut allein Oxydationen herbeizuführen, welche den durch die Gemische von Blut und Organen und Organauszügen bewirkten an Umfang nicht nachstehen. Ich erreichte dieses, indem ich das, mit der zu oxydirenden Substanz versetzte, Blut, speciell Kalbsblut, zur Zerstäubung brachte, das zerstäubte Blut in einem grossen, schräg gestellten Glascylinder dem grössten Theile nach auffing und auf's Neue zerstäubte. Jeder Versuch dauerte 8—16 Stunden. In einem derartigen, 8 Stunden dauernden Versuch wurden so aus Salicylaldehyd 0,167 g reine Salicylsäure erhalten, ohne dass bei der Verarbeitung besondere Sorgfalt auf die Vermeidung von Verlusten verwendet war. Das ist reichlich so viel als Schmiedeberg und Jaquet unter Verwendung von Organen aus etwa denselben Quantitäten Salicylaldehyd erhalten haben. Jaquet scheint diese Angaben, welche etwa 9—10 Jahre vor den seinigen gemacht sind, übersehen zu haben, jedenfalls gilt sein Satz, dass Blut allein die Oxydationen nicht zu bewirken vermag, nicht allgemein, sondern nur speciell für die von ihm gewählten Versuchsbedingungen.

Nach dem Erscheinen seiner Arbeit wurden meine Angaben über die Oxydation durch Blut allein von Abelous und Biarnès[2]) bestätigt. Die genannten Autoren stellten ihre Versuche so an, dass sie durch das mit Salicylaldehyd versetzte Blut einen continuirlichen Luftstrom hindurch leiteten. Es steht also fest, dass der Salicylaldehyd auch durch das Blut allein oxydirt werden kann.

[1]) Zeitschr. für physiol. Chem. VII. S. 115. 1882.

[2]) Abelous et Biarnès, Arch. de physiol. 1894. p. 591.

Bezüglich des Zustandekommens der Oxydation durch das Blut allein nahm ich bei meinen damaligen Versuchen an, dass die Uebertragung des Sauerstoffs durch die Blutkörperchen bewirkt werde. Diese Annahme schien gerechtfertigt dadurch, dass es in Controlversuchen nicht gelangt, unter denselben Versuchsbedingungen Salicylaldehyd in alkalisirter physiologischer Kochsalzlösung, bezw. solcher, die zur Vermehrung der Consistenz mit Gummi arabicum versetzt war, zur Oxydation zu bringen. Richtiger wäre es gewesen, zu den Controlversuchen statt der genannten Lösungen Kalbsblutserum zu nehmen. Da mir dieses in den erforderlichen grossen Quantitäten — 2½ Liter zu jedem Versuch — nicht zur Verfügung stand und nicht abzusehen war, was die Anwendung desselben statt der genannten Flüssigkeiten an den Versuchsbedingungen ändern sollte, so glaubte ich, von der Anwendung des Kalbsblutserums absehen zu können. Dennoch war meine Erklärung — trotz aller inneren Wahrscheinlichkeit — unrichtig. Abelous und Biarnès stellten den fehlenden Versuch mit Blutserum an und konnten mit Hülfe desselben ohne Blutkörperchen dieselbe Oxydation des Salicylaldehyd bewirken: eines der lehrreichsten Beispiele dafür, dass jede Annahme, auch die scheinbar sicherste, durch den Versuch geprüft werden muss. Hätte ich den Versuch selbst ausgeführt, so wäre schon damals — d. h. 9—10 Jahre vor Jaquet — das lösliche Oxydationsferment aufgefunden worden, oder, wenn ich mich etwas vorsichtiger ausdrücken soll, es wäre festgestellt worden, dass es zur Oxydation der Gegenwart des Protoplasmas selbst nicht bedarf.

Das Blut wirkt also, ganz im Sinne von Jaquet durch das in ihm enthaltene lösliche Oxydationsferment, oxydirend. Um mit demselben aber die Oxydation bewirken zu können, muss man die Bedingungen der Oxydation möglichst günstig gestalten, durch Zerstäubung oder durch andauerndes Luftdurchleiten, und hierin liegt der Grund für das ganze verschiedene Resultat der Versuche von Schmiedeberg und Jaquet einerseits, mir und Abelous und Biarnès andererseits.

Zur Prüfung der Angaben von Jaquet hat Schwiening[1]) im Anschluss an seine Untersuchungen über die fermentativen

[1]) Dieses Archiv. Bd. 136. S. 477.

Prozesse in den Organen einige Versuche angestellt, welche wenigstens so viel ergaben, dass sich durch die wässrigen Auszüge vorher abgetödteter Organe Salicylaldehyd zu Salicylsäure oxydiren lässt.

Die Versuche von Yamagiwa sollten einerseits die Angaben von Jaquet nachprüfen, dass die Oxydationsfähigkeit nicht an das Leben des Protoplasmas gebunden sei, andererseits die quantitativen Verhältnisse des Oxydationsferments in den verschiedenen Geweben verfolgen. Da an der Unabhängigkeit des Oxydationsvermögens vom Leben des Protoplasmas nach den Versuchen von Jaquet kaum ein Zweifel sein konnte, so wurde das Hauptgewicht auf den letzteren Punkt gelegt und nach dieser Richtung haben die Versuche in der That zu werthvollen Ergebnissen geführt.

Ueber die Versuchsanordnung ist nicht viel zu sagen. Im Allgemeinen bestand sie darin, dass Mischungen von feingehackten Organen oder Auszügen derselben (mit oder ohne Blut) mit Salicylaldehyd eine gewisse Zeit stehen gelassen und dann die gebildete Salicylsäure nach bekannter Methode daraus dargestellt wurde. Zur Bestimmung der Quantität der Salicylsäure diente ein colorimetrisches Verfahren, das auf der Färbung beruht, welche Lösungen von Salicylsäure — und zwar sehr verdünnte — auf Zusatz von verdünnter Eisenchloridlösung annehmen. Die Quantität des Eisenchlorids ist leicht zu treffen. Als Stammlösung diente eine solche von 0,05 g Salicylsäure in 100 ccm Wasser. Von dieser Lösung wurden einige Cubikcentimeter auf 100 Wasser genommen, dann mit Eisenchlorid versetzt, alsdann der die Salicylsäure enthaltende Rückstand in Wasser gelöst und ebenso behandelt, durch Zusatz von Wasser zu der einen oder anderen Lösung gelang es dann leicht, gleiche Intensität der Färbung herbeizuführen. Von Wichtigkeit ist es dabei, darauf zu achten, dass die schliesslich erhaltenen Salicylsäurelösungen nicht kleine Mengen von der zur Isolirung der Salicylsäure benutzten Schwefelsäure enthalten, weil diese die Reaction erheblich stört. Zu diesem Behuf müssen die Aetherauszüge sehr sorgfältig abgetrennt und filtrirt werden und es muss bei der Herstellung des Aetherauszuges auf die möglichste Abwesenheit von Alkohol geachtet werden, welcher Schwefelsäure in die Aetherauszüge überführen kann. Einige auffallend niedrige Resultate für die Quantität der Salicylsäure

mögen wohl durch Fehler in dieser Richtung bedingt sein. — Die Einzelheiten gehen aus den nachfolgenden, in abgekürzter Form wiedergegebenen Versuchsprotocollen hervor.

Versuch I.

A. 130 g Leber[1]), 600 Blut, 400 physiol. Kochsalzlösung, 1 ccm Salicylaldehyd gemischt.

B. 130 g Leber, eine Stunde mit 400 ccm physiol. Kochsalzlösung bei 40° digerirt, der Auszug colirt, dann durch Glaswolle filtrirt (die mikroskopische Untersuchung des Filtrats ergiebt fast völliges Fehlen von Leberzellen), zum Filtrat 600 Blut und 1 ccm Salicylaldehyd.

Diese Versuchsanordnung, bei welcher die Leber selbst und die Leberauszüge hinsichtlich ihrer quantitativen Leistung verglichen werden sollen, setzt voraus, dass die ganze Quantität des Oxydationsferments in den Auszug übergeht. Dieses vollständig zu erreichen, ist natürlich nicht möglich, auf kleine Bruchtheile des Oxydationsferments wird man immer verzichten und die dadurch verursachte Ungenauigkeit in den Kauf nehmen müssen. Um aber annähernde Vollständigkeit nach dieser Richtung zu erreichen, wurde die Filtration unter Druckdifferenz soweit als möglich, bezw. thunlich getrieben. Es waren dazu stets mehrere Stunden erforderlich.

C. 600 Blut, 400 physiol. NaCl-Lösung, 1 ccm Salicylaldehyd (Controlversuch).

Alle Mischungen 44 Stunden bei Zimmertemperatur stehen gelassen, ab und zu geschüttelt. Nach der angegebenen Zeit wurden die Mischungen in siedendes Wasser gegossen (A nach vorgängigem Colíren), die Coagulation durch ganz schwaches Ansäuern mit verdünnter Schwefelsäure und weiteres Kochen vervollständigt, filtrirt, bei alkalischer Reaction eingedampft, mit Alkohol ausgezogen, der Auszug verdunstet und der Alkohol möglichst vollständig entfernt, Rückstand in Wasser gelöst, mit Schwefelsäure angesäuert, mehrmals mit Aether ausgeschüttelt und die Aetherauszüge abdestillirt. Der nunmehr bleibende Rückstand enthält die Salicylsäure mehr oder weniger rein. Auf die quantitative Bestimmung ist in diesem Fall verzichtet. Es konnte sowohl in A als in B Salicylsäure nachgewiesen werden, in B anscheinend etwas mehr, sie fehlte aber auch in dem Controlversuch nicht ganz.

Versuch II.

A. 110 g Leber, 600 Blut, 400 Kochsalzlösung[2]), 1 ccm Salicylaldehyd.

[1]) Es ist leider nicht notirt, ob Rinderleber oder Kalbsleber — nur um diese beiden kann es sich handeln — angewendet wurde. Später ist ausdrücklich Kalbsleber notirt. Das Blut war Rinderblut. Selbstverständlich wurden zu Doppelversuchen stets Antheile derselben Leber u. s. w. genommen.

[2]) hierunter ist stets die „physiologische“ mit einem Gehalt von 0,7 pCt. Kochsalz verstanden.

B. 110 g Leber, eine Stunde bei 40° mit 400 ccm Kochsalzlösung digerirt, durch Glaswolle filtrirt, dazu 600 Blut, 1 ccm Salicylaldehyd.

C. Controlversuch. 600 Blut, 400 Kochsalzlösung, 1 ccm Salicylaldehyd. Dauer der Digestion bei Zimmertemperatur 43 Stunden.

Es wurde gefunden in A 15 mg Salicylsäure, in B eben so viel, in C 1 mg.

Versuch III.

Wiederholung von II. Digestion bei Zimmertemperatur, Dauer 46 Stunden. Bei A und B war fauliger Geruch bemerkbar.

Es wurde erhalten Salicylsäure aus Mischung A 30 mg, B 30, C 5 mg.

Versuch IV.

Wiederholung der vorigen Versuche mit der kleinen Abweichung, dass die Quantität der Leber je 125 g betrug. Digestion im Wärmschrank. Dauer derselben 46 Stunden.

Es wurde Salicylsäure erhalten aus A 22,5 mg, B 15 mg, C 3,75 mg.

In den folgenden Versuchen wurde das Blut fortgelassen und nur mit Lebersubstanz einerseits und Leberauszug andererseits gearbeitet.

Versuch V.

A. 130 g Leber, 400 Kochsalzlösung, 1 ccm Salicylaldehyd.

B. 130 g Leber mit 400 Kochsalzlösung extrahirt, filtrirt. Dauer der Digestion im Wärmschrank 46 Stunden.

Aus beiden Portionen 20 mg Salicylsäure erhalten.

Versuch VI.

Wiederholung von V, jedoch mit dem Unterschied, dass nicht 400, sondern 1000 ccm Kochsalzlösung zur Anwendung kamen, ferner war die Versuchsanordnung insofern eine andere, als die Mischungen sehr häufig und energisch durchgeschüttelt wurden. Dauer der Digestion im Wärmschrank 43¼ Stunden.

In beiden Portionen A und B wurden 135 mg Salicylsäure gefunden.

Versuch VII.

Wiederholung von VI. Dauer der Digestion im Wärmschrank 44 Stunden. In Portion A wurden 160, in B 180 mg Salicylsäure gefunden.

Aus diesen Versuchen geht hervor, dass die Art der Behandlung der Mischungen — Stehenlassen oder öfteres energisches Schütteln und Lüften des Stöpsels — von sehr grossem Einfluss ist. Dieser Umstand erschwert die Vergleichung verschiedener Versuche. Es ist nicht besonders schwierig, zwei neben einander stehende Mischungen gleichmässig zu behandeln, aber sehr schwer, Sicherheit darüber zu erlangen, dass die Behandlung in

verschiedenen Versuchen eine ganz gleichmässige gewesen ist. In dieser Beziehung ist die Versuchsanordnung von Abelous und Biarnès — Durchleiten eines regulirbaren Luftstroms — besser, jedoch, wenn es sich um mehrere gleichzeitig digerirte Mischungen und um Digestion bei Brutwärme handelt, schwer ausführbar. Jedenfalls wird man unter diesen Umständen stets die grösste Quantität der gebildeten Salicylsäure der Beurtheilung der Oxydationswirkung zu Grunde legen müssen, da die kleinere Quantität ja nur besagt, dass unter Umständen die Oxydationswirkung auch geringer sein kann.

Der Sicherheit halber wurden nun zunächst noch einige Versuche angestellt, welche den Zweck hatten, zu zeigen, dass der, die Oxydation vermittelnde Körper durch Siedehitze zerstört wird, demnach also zu den Fermenten zu zählen ist.

Versuch VIII.

A. 120 g Leber 1 Stunde bei 40° mit 500 Kochsalzlösung extrahirt, filtrirt, gekocht.

B. Ebenso behandelt[1]), das Filtrat jedoch nicht gekocht. Zu jeder Portion 1 ccm Salicylaldehyd. 21 Stunden im Wärmschrank digerirt.

A liefert keine Spur von Salicylsäure, B 100 mg.

Versuch IX.

Wiederholung von VIII. Dauer der Digestion 44 Stunden.

A enthält keine Salicylsäure, B 90 mg.

Weitere Versuche bezogen sich auf die Einwirkung des Alkohols auf das Ferment.

Versuch X.

A. 120 g Leber mit etwa dem doppelten Volumen Alcohol absolutus durchgerührt, unter öfterem Schütteln etwa 1 Stunde stehen gelassen, dann colirt und abgepresst, der Rückstand mit 1 Liter Kochsalzlösung angerührt, filtrirt.

B. 120 g desselben Leberbreies direct mit Kochsalzlösung extrahirt.

Zu beiden Portionen je 1 ccm Salicylaldehyd. Dauer der Digestion 20 Stunden.

In A werden 30 mg Salicylsäure gefunden, in B nur 10 mg.

Das Resultat ist ein sehr auffallendes. Als nachgewiesen kann man natürlich nur ansehen, dass die Leber trotz der vor-

[1]) Besser wäre es gewesen, 240 g Leber mit 1 Liter Salzlösung zu digeriren und filtriren und dann erst das Filtrat zu theilen. Möglicherweise ist auch so verfahren worden; aus dem Protocoll ist dieses nicht bestimmt ersichtlich und leider mir auch nicht mehr erinnerlich.

gängigen Behandlung mit Alcohol absolut. oxydirend gewirkt hat. Woran es liegt, dass sich in B nur eine so kleine Quantität Salicylsäure gebildet hat, ist schwer zu sagen. Möglicherweise liegen hier Versuchsfehler vor. Die Salicylsäure ist als freie Säure mit Wasserdämpfen ganz erheblich flüchtig. Wenn es gelegentlich versäumt wird, beim Eindampfen der Lösungen auf die alkalische Reaction zu achten, so kann sehr leicht Salicylsäure verloren gehen. Vielleicht ist auch der andere, oben bei der Beschreibung des Verfahrens erwähnte, Fehler vorgekommen, dass die zu der colorimetrischen Bestimmung verwendete Flüssigkeit etwas Schwefelsäure enthielt, deren Anwesenheit grosse Fehler bedingt.

Versuch XI.

A. 120 g Kalbsleber. Brei 24 Stunden lang mit Alcohol absolutus behandelt, dann colirt, abgepresst, mit 1 Liter Kochsalzlösung angerührt, dazu 1 ccm Salicylaldehyd.

B. 120 g desselben Leberbreies direct mit 1 Liter Kochsalzlösung, filtrirt, dazu 1 ccm Salicylaldehyd.

Beide Mischungen 24 Stunden bei Brütwärme digerirt.

Aus A erhalten 60 mg Salicylsäure, aus B 50 mg.

Das Ferment hat also auch die 24stündige Behandlung mit Alcohol absolut. vertragen.

Versuch XII.

A. 120 g Kalbsleber mit 240 ccm Alcohol absol. 3 Tage lang behandelt, dann ebenso verfahren, wie in Versuch XI.

B. 120 g desselben Leberbreies sofort mit 1 Liter Kochsalzlösung und 1 ccm Salicylaldehyd angesetzt (ohne vorgängige Filtration).

Die Portion A ist natürlich 3 Tage später digerirt, jedoch war die Temperatur im Thermostaten dieselbe, nehmlich 39—40°. Dauer der Digestion 24 Stunden.

Erhaltene Salicylsäure aus A äusserst gering, etwa 1,3 mg, aus B 20 mg.

Durch 3tägige Behandlung mit Alcohol absolut. ist also das Ferment zum grössten Theil zerstört.

Es ist eine auffallende Erscheinung, dass in allen diesen Versuchen die Quantität der gebildeten Salicylsäure sehr viel geringer war, als in den Versuchen VI, VII, VIII, IX. Dass in allen diesen Versuchen Fehler vorgefallen sein sollen, ist schwer zu denken. Etwas Einfluss mag ja die Abkürzung der Digestion gehabt haben, im Uebrigen sind aber noch so viele Factoren,

als möglicherweise von Einfluss denkbar — die Individualität, das Alter des Thiers, die vorangegangene Fütterung, die Zeit, die nach dem Schlachten des Thiers vergangen ist —, dass die Frage über die Ursache der Ungleichmässigkeit der Resultate nur durch ausgedehnte Versuchsreihen beantwortet werden könnte.

Nachdem durch diese Versuche die Angaben von Jaquet, dass die Anwesenheit des Zellprotoplasmas selbst durchaus entbehrlich ist, die Oxydation vielmehr durch ein aus dem Protoplasma stammendes, in Wasser lösliches Ferment vermittelt wird, welches auch einige Behandlung mit Alcohol absolut. verträgt, nach länger dauernder Behandlung aber, ebenso wie das Pepsin fast ganz zerstört wird — in vollem Umfang bestätigt waren, sollte nunmehr festgestellt werden, wie sich das Oxydationsvermögen verschiedener Gewebe verhält.

In erster Linie wurde das Muskelgewebe untersucht, einerseits, weil dieses der Quantität nach am meisten in Betracht kommt, andererseits die Feststellung des Oxydationsvermögens von besonderem Interesse war. Bekanntlich hat Hermann gefunden, dass der Muskel Substanzen enthält, aus welchen sich bei der Muskelthätigkeit ohne Zufuhr von Sauerstoff Kohlensäure abspaltet, die grossen Quantitäten von Kohlensäure, welche der arbeitende menschliche Organismus liefert, führen aber doch fast unwillkürlich zu der Vorstellung, dass bei diesem Vorgang auch directe Oxydation mitspielt. Von diesem Gesichtspunkt aus war es von Interesse, das Oxydationsvermögen des Muskels für Salicylaldehyd zu untersuchen, wenn sich damit auch bindende Schlüsse für das physiologische Verhalten natürlich nicht direct ergeben.

Versuch XIII.

A. 130 feingehacktes Rindfleisch, 1 Liter Kochsalzlösung, 1 ccm Salicylaldehyd.

B. Dieselbe Quantität Rindfleisch mit 1 Liter Salzlösung ausgezogen, filtrirt, 1 ccm Salicylaldehyd.

44stündige Digestion bei Brütwärme.

In beiden Mischungen A und B hatten sich nur Spuren von Salicylsäure gebildet, in A wurden etwa 0,4 mg gefunden, in B 0,2 mg. Die Differenzen fallen natürlich ganz in die Fehlergrenzen.

Versuch XIV.

Wiederholung von XIII. Aus A ergaben sich 2 mg Salicylsäure, aus B 2,5 mg.

Versuch XV.

Wiederholung der Versuche XII und XIII unter Anwendung von je 180 g Rindfleisch. 46stündige Digestion im Thermostaten. Aus beiden Mischungen ergaben sich je 1,25 mg Salicylsäure.

Schon aus diesen Versuchen geht hervor, dass das Oxydationsvermögen des Muskelgewebes ein ganz minimales ist.

Versuch XVI.

A. 180 g gehackte Kalbsleber, 1 Liter Kochsalzlösung, 1 ccm Salicylaldehyd.

B. 180 gehackte Kalbsmilz[1], 1 Liter Kochsalzlösung, 1 ccm Salicylaldehyd.

46stündige Digestion im Thermostaten bei 39—40°.

Aus der Leber erhalten 100 mg Salicylsäure, aus der Milz 120 mg.

Versuch XVII.

A. 180 g gehackte Kalbsmilz, 1 Liter Kochsalzlösung, 1 ccm Salicylaldehyd.

B. 180 g gehacktes Kalbfleisch u. s. w.

48stündige Digestion im Thermostaten.

Aus der Milz wurden 120 mg Salicylsäure erhalten, aus dem Kalbfleisch nur Spuren.

Versuch XVIII.

Wiederholung von XVII. 48stündige Digestion im Thermostaten.

Aus der Milz wurden 180 mg Salicylsäure erhalten, aus dem Muskeln nur Spuren.

Versuch XIX.

A. 180 g Kalbsmilz gehackt, 1 Stunde mit 1 Liter Kochsalzlösung, filtrirt, mit 1 ccm Salicylaldehyd versetzt.

B. 180 g Kalbfleisch ebenso behandelt.

Dauer der Digestion im Thermostaten 67½ Stunden.

Aus der Milz erhalten 0,2 Salicylsäure, aus den Muskeln Spuren. — Da bei der Bestimmung der Quantität der Salicylsäure die betreffende Flüssigkeit nur zum kleinsten Theil verbraucht war, wurde der grössere Theil zur Darstellung der Salicylsäure verwendet und diese gut krystallisirt erhalten.

Versuch XX.

A. 125 g Kalbsniere, 1 Liter Kochsalzlösung, 1 ccm Salicylaldehyd.

B. 125 g derselben Niere mit Kochsalzlösung 1 Stunde bei 40° digerirt, filtrirt. 1 ccm Salicylaldehyd.

[1]) Angeblich stammen in diesen und den folgenden Versuchen die Organe von demselben Thier. Eine positive Sicherheit hierfür zu gewinnen, ist unter den Verhältnissen in Berlin bei der weiten Entfernung des Schlachthofs für den Experimentator persönlich kaum ausführbar.

Dauer der Digestion im Thermostaten 68 Stunden.
Aus A erhalten 20 mg Salicylsäure, aus B 4 mg.
Der auffallende Unterschied in der Quantität der Salicylsäure bei A und B bestimmte zu einer Wiederholung des Versuches.

Versuch XXI.

Dauer der Digestion 70 Stunden.
Aus A erhalten 30 mg Salicylsäure, aus B 10 mg.

Es scheint danach, als ob das Ferment aus den Nieren durch Wasser nur schwierig zu extrahiren ist, doch ist dieser Punkt zunächst nicht weiter verfolgt worden.

Versuch XXII.

A. 175 g Pankreas + 1 Liter Kochsalzlösung + 1 ccm Salicylaldehyd.
B. 175 g desselben Pankreas wie gewöhnlich extrahirt.
Dauer der Digestion 21 Stunden.
Salicylsäure erhalten aus A 5 mg, aus B Spur.

Versuch XXIII.

Wiederholung von XXII, jedoch 67½stündige Digestion.
Salicylsäure erhalten aus A 5 mg, aus B 1 mg.

Die Oxydationsfähigkeit des Pankreas ist also schwach, bezüglich der Extrahirbarkeit des Ferments zeigt sich dieselbe Erscheinung wie bei den Nieren.

Fragt man, wie sich nach diesem Versuch die Organe hinsichtlich ihrer Oxydirbarkeit ordnen, so ist ohne Weiteres klar, dass Leber und Milz stark oxydiren, Niere, Pankreas, Muskeln schwach.

Am schwächsten ist offenbar das Oxydationsvermögen des Muskels: es geht kaum über Spuren von Oxydationsfähigkeit hinaus, etwas stärker wirkt das Pankreas, und noch etwas stärker die Niere.

Eine systematische und namentlich zahlenmässige Ordnung der Organe nach ihrem Oxydationsvermögen, etwa das Oxydationsvermögen der Leber = 100 gesetzt, auf Grund des vorliegenden Materials begegnet indessen verschiedenen Schwierigkeiten. Zunächst ist das Material, was Niere und Pankreas betrifft, offenbar nicht ausreichend, für Leber, Muskeln, Milz möchte es allenfalls als ausreichend zu betrachten sein. Ferner muss es zweifelhaft erscheinen, ob man die Organe verschiedener Thiere überhaupt in Vergleich mit einander setzen kann, ob es hierzu

nicht vielmehr erforderlich ist, dass sämmtliche Organe von ein und demselben Thier herstammen, was in den vorliegenden Versuchen theils sicher nicht der Fall, theils zweifelhaft ist. Auch leiden die Versuche an kleinen Incorrectheiten insofern, als das Verhältniss zwischen der Quantität des Organs und der angewendeten Kochsalzlösung etwas wechselnd ist und die Möglichkeit, dass Unterschiede nach dieser Richtung auf den Umfang der Oxydation von Einfluss sein könnten, sehr nahe liegt.

Abgesehen von diesen Einwendungen kann man über die Art, wie man aus den Versuchsergebnissen das Oxydationsvermögen berechnen soll, zweifelhaft sein. Von vornherein erscheint es mir geboten, in denjenigen Fällen, in welchen mit ein und demselben Material Doppelversuche ausgeführt worden sind, stets die höhere für die Salicylsäure erhaltene Zahl als die maassgebende anzusehen und nur diese zu berücksichtigen. Das bedarf keiner Begründung: die niedrigere Zahl zeigt nur, dass die Bedingungen für den möglichst günstigen Ablauf nicht getroffen sind, der Versuch an Unvollkommenheiten leidet.

Dieses vorausgesetzt sind 2 Arten der Berechnung möglich: entweder berücksichtigt man nur die höchste für das betreffende Organ einmal erhaltene Zahl, oder man nimmt aus allen Zahlen das Mittel. In jedem Fall wird es zum Zweck des Vergleiches nöthig sein, die Zahlen auf dieselbe Quantität Organ, also etwa auf 100 g umzurechnen, obwohl, wie gesagt, auch hierbei einige Bedenken obwalten.

Wenden wir zunächst die erste Betrachtungsweise an, so finden wir als höchste Zahlen für die gebildete Salicylsäure:

180	mg	geliefert von	130 g	Leber
200	-	-	180 -	Milz
30	-	-	125 -	Niere
5	-	-	175 -	Pankreas
2,5	-	-	180 -	Muskelfleisch.

100 g Organgewebe haben demnach geliefert:

Leber . . .	138 mg
Milz . . .	110 -
Niere . . .	22 -
Pankreas . .	2,8 -
Muskel . .	1,4 -

Setzen wir das Oxydationsvermögen der Leber = 100, so würden wir für die Milz 80,4, Nieren 15,5, Pankreas 2,0, Muskeln 1,0 erhalten.

Bei der zweiten Betrachtungsweise unter Berücksichtigung sämmtlicher erhaltenen Zahlen (nur bei Doppelversuchen stets die höhere Zahl allein) ergiebt sich für 100 g Organ gebildete Salicylsäure in Milligramm:

Leber . .	52,9	(Mittel aus	12	Versuchen)
Milz . .	86,1	(-	-	4	-)
Niere . .	20	(-	-	2	-)
Pankreas .	2,9	(-	-	2	-)
Muskeln .	0,52	(-	-	5	-).

Uebereinstimmend mit der ersten Betrachtungsweise ergiebt sich also dieselbe Reihenfolge für Niere, Pankreas, Muskeln und derselbe Gegensatz zu Leber und Milz als stärker oxydirenden Organe, auch die Zahlen für 100 g Gewebe liegen sehr nahe den vorigen, durch eine andere Betrachtungsweise abgeleiteten; dagegen ist die Stellung von Milz und Leber zu einander eine andere. Das Oxydationsvermögen der Leber erscheint schwächer als das der Milz, und zwar nicht unerheblich.

Nun kommt hierbei aber noch ein besonderer Umstand in Betracht. Die Versuche mit Leber haben bezüglich der Quantität der gebildeten Salicylsäure ein sehr verschiedenes Resultat ergeben: von den 12 angestellten Versuchen haben die ersten 4 sehr niedrige, die folgenden 4 hohe Werthe geliefert. Berechnet auf 100 g resultirt aus den ersten 4 Versuchen nur 18,4 mg Salicylsäure, aus den 4 folgenden dagegen 101 mg. Es ist kaum anzunehmen, dass bei allen 4 ersten Versuchen Zufälligkeiten, wie mangelnde Uebung oder Fehler die Ursache des niedrigen Resultats sein sollen, es sind vielmehr innere, in der Natur der Sache liegende Momente als Ursache dieser Erscheinung wahrscheinlich. Möglicherweise ist in den ersten 4 Versuchen Rinderleber angewendet worden, in den späteren Kalbsleber, welche nach Abelous und Biarnès[1]) stärker oxydirend wirkt, als Rinderleber, aus den Versuchsprotocollen ist dieser Punkt leider nicht mit Sicherheit zu eruiren.

[1]) Arch. de physiol. norm. et path. 1895. No. 1. p. 195.

Somit muss die Frage, ob der Leber oder der Milz die erste Stelle in der Reihe zukomme, unentschieden bleiben, dagegen resultirt aus beiden Arten der Ableitung — und kann daher wohl als sicher angenommen werden —, dass die Niere die 3. Stelle einnimmt, das Pankreas die 4., die Muskeln die letzte. In aller Kürze habe ich diese Versuchsergebnisse schon im Centralblatt für die med. Wiss. 1894, No. 52, S. 914 mitgetheilt. Unmittelbar darauf haben Abelous und Biarnès das Resultat ihrer unabhängig davon angestellten Versuche über die Vertheilung des Oxydationsferments veröffentlicht. Sie fanden für die Organgewebe des Kalbes folgende Reihenfolge: Milz, Leber, Lunge, Schilddrüse, Niere, Thymus, Nierenkapsel; schliesslich Muskeln, Gehirn und Pankreas, bei welchem letzteren das Oxydationsvermögen = 0 gefunden wurde. Für die Organe des Rindes ergab sich die Reihenfolge: Leber, Milz, Hoden, Nieren, Nierenkapsel, Schilddrüse.

Die Uebereinstimmung unseres Befundes mit dem von Abelous und Biarnès für die Organe des Kalbes ist, soweit dieselben Organe berücksichtigt sind, eine sehr nahe, ja eine fast vollkommene, da es irrelevant ist, ob man dem Pankreas und Muskelgewebe noch ein geringfügiges Oxydationsvermögen zuschreibt, oder dasselbe für Null hält.

Kommt nun dem löslichen Oxydationsferment der Gewebe im Leben eine Bedeutung zu? Die Beantwortung dieser Frage wird zu einem sehr wesentlichen Theil gegeben sein durch die Anzahl der Substanzen, an welchen sich die Wirkung des Oxydationsferments nachweisen lässt. Bleiben wir zunächst bei den sogen. aromatischen oder speciell den einfachen Benzolderivaten, so sind eine ganze Reihe von Körpern bekannt, welche, dem Organismus einverleibt, oxydirt werden, so werden um nur einige Beispiele anzuführen: Methylbenzol, Aethylbenzol, Propylbenzol, Benzaldehyd, Benzylalkohol, Acetophenon zu Benzoësäure oxydirt, Salicylaldehyd zu Salicylsäure, Xylol zu Toluylsäure, Benzol zu Phenol u. s. w. Die Wirkungen des Oxydationsferments nach dieser Richtung sind noch wenig untersucht. Meines Wissens existirt ausser den Versuchen mit Salicylaldehyd und Benzylalkohol nur ein Versuch mit Benzol, welchen ich vor längerer Zeit angestellt habe, in welchem das mit Benzol versetzte

Blut nach dem im Eingang dieser Arbeit erwähnten Verfahren verstäubt und dann auf Phenol untersucht wurde. Es konnte die Bildung einer allerdings nur sehr kleinen Quantität Phenol constatirt werden.

Keine der erwähnten oxydablen Verbindungen kommt aber im Organismus vor; offenbar hat die Frage, ob die Wirkung des Oxydationsferments sich an solchen Verbindungen äussert, welche regelmässig im Organismus vorkommen und in demselben oxydirt werden, ein weit grösseres Interesse.

Vor längerer Zeit habe ich in gemeinschaftlich mit meinem Bruder H. Salkowski[1]) ausgeführten Untersuchungen nachgewiesen, dass die Phenylpropionsäure oder Hydrozimmtsäure ein regelmässiges Produkt der Spaltung des Eiweiss durch Fäulnissbakterien ist. Wir haben ferner gefunden, dass diese Säure im Organismus bis auf den letzten Rest zu Benzoësäure oxydirt wird und diese den Körper verlässt, indem sie sich mit Glykokoll zu Hippursäure verbindet. Nach Erfahrungen, auf die hier nicht näher eingegangen werden kann, ist es nicht zweifelhaft, dass die Hippursäure des Harns regelmässig auf diesem Wege entsteht, indem im Darmkanal ein Theil des Eiweiss durch Fäulnissbakterien gespalten wird und dabei Hydrozimmtsäure bildet. Es ist daher von besonderem Interesse, zu erfahren, ob auch das Oxydationsferment im Stande ist, diese Oxydation zu bewirken.

Einen dahin gehenden Versuch habe ich gleichfalls bereits früher unter Verwendung von Blut und unter denselben Versuchsbedingungen angestellt, unter denen die Oxydation des Salicylaldehyd gelang. Es wurde indessen nur unveränderte Hydrozimmtsäure wiedergefunden. Diese Versuche habe ich wieder aufgenommen, einerseits weil bei Anwendung von Leber vielleicht eher eine Oxydation zu erwarten war, als bei Anwendung von Blut, andererseits weil ich damals die Möglichkeit offen lassen musste, dass der wiedererhaltenen Hydrozimmtsäure kleine Mengen von Benzoësäure beigemischt sein könnten, für welche es damals Methoden zur Trennung nicht gab. Es ist mir jetzt gelungen, die Trennung der Hydrozimmtsäure und Benzoësäure durch ein Verfahren herbeizuführen, welches auf

[1]) Ber. d. d. chem. Gesellsch. XII. S. 653 und Zeitschr. f. physiol. Chem. VII. S. 168.

der verhältnissmässig grossen Löslichkeit des benzoësauren Zink in kaltem Wasser gegenüber der Schwerlöslichkeit des hydrozimmtsauren Zink in diesem beruht. Das Verfahren ist ähnlich dem, welches ich früher zur Trennung der Hydrozimmtsäure und Phenylessigsäure von einander benutzt habe [1]).

1 g Hydrozimmtsäure und 0,1 g Benzoësäure, beide als Natriumsalz, wurden mit 100 g feingehackter Kalbsleber und 1 Liter Wasser gemischt, gut durchgeschüttelt, die Mischung dann sofort aufgekocht und filtrirt, nachgewaschen. Das Filtrat wurde bei schwach alkalischer Reaction eingedampft, der Rückstand mit Alkohol ausgezogen, der alkoholische Auszug verdunstet, der Rückstand mit Wasser aufgenommen, mit Schwefelsäure angesäuert, mit Aether ausgeschüttelt. Der ätherische Auszug hinterliess beim Abdestilliren bezw. Verdunsten einen Anfangs öligen Rückstand, welcher nach dem Erkalten bald strahlig-krystallinisch erstarrte. Dieser Rückstand, in welchem Hydrozimmtsäure und Benzoësäure gleichzeitig vorhanden sein mussten, wurde einige Zeit hindurch mit Wasser und frisch gefälltem, bezw. feucht aufbewahrtem, gut ausgewaschenem kohlensaurem Zink gekocht, dann noch warm filtrirt. Der auf dem Filter bleibende Rückstand sei als Fraction I bezeichnet. Die filtrirte Lösung der Zinksalze wurde auf dem Wasserbad zur Trockne gedampft, dann kalt mit etwa 30 ccm Wasser angerührt, bis zum nächsten Tag stehen gelassen und filtrirt, der Rückstand sei als Fraction II bezeichnet. Das Filtrat wurde wiederum zur Trockne gedampft, mit etwa 10 bis 15 ccm Wasser übergossen, durchgerührt, bis zum nächsten Tag stehen gelassen, dann wurde filtrirt. Der Rückstand auf dem Filter sei als Fraction III, das in Lösung gebliebene Zinksalz als Fraction IV bezeichnet. Das Zinksalz war also auf diesem Wege in 4 Fractionen getrennt. Alle Fractionen des Zinksalzes wurden mit Salzsäure und Aether behandelt und so die Säure in 4 Fractionen dargestellt. Fraction I und II (aus den entsprechenden Zinksalzen) erstarrten nach kurzer Zeit strahlig-krystallinisch, ganz entsprechend dem Verhalten der Hydrozimmtsäure, III an Menge sehr gering, blieb halbflüssig und schied nur wenig fester Substanz ab, IV erstarrte bald zu einer halbweichen Masse, welche sich in ihrem äusseren

[1]) Zeitschr. für physiol. Chem. X. S. 150.

Ansehen sehr wesentlich von den anderen Fractionen unterschied. Von allen Fractionen wurden die Schmelzpunkte bestimmt bei I und II nach leichtem Abdrücken zwischen Filtrirpapier, welches jedoch fast nichts aufnahm, bei III und IV nach dem Absaugen auf Thonplatten, wobei Fraction IV Blättchen lieferte, die sich schon in ihrem äusseren Habitus als gänzlich verschieden von den übrigen Fractionen erwiesen.

Die einzelnen Fractionen zeigten folgende Schmelzpunkte: I 45,5°, II 45°, III 47°, IV 108°. Die Säure sublimirte leicht und in charakteristischer Weise. Der Schmelzpunkt der Hydrozimmtsäure liegt bei 47,5°. Da er schon durch geringe Beimengungen wesentlich erniedrigt wird, so kann man mit Bestimmtheit behaupten, dass die ersten 3 Fractionen aus fast reiner Hydrozimmtsäure bestanden. Der Schmelzpunkt der Benzoësäure liegt bei 121°, er wird aber schon durch geringe Beimischungen z. B. von Fettsäure sehr stark erniedrigt, so dass man unter den begleitenden Umständen die bei 108° schmelzende Säure mit Sicherheit als Benzoësäure ansehen kann.

Um ganz sicher zu gehen und einen möglichst genauen Parallelismus mit den eigentlichen Versuchen herzustellen, wiederholte ich den Versuch mit der Modification, dass statt Wasser Chloroformwasser genommen und die Mischung 48 Stunden bei 39° digerirt wurde.

Die Verarbeitung war genau dieselbe. Fraction IV erstarrte dieses Mal sofort beim Abnehmen vom Wasserbad in Form der Benzoësäure. Auf einer Thonplatte abgesogen, schmolz diese Säure-Fraction bei 112°, das daraus erhaltene Sublimat schmolz bei dem Schmelzpunkt der Benzoësäure = 121°. Die anderen Fractionen, von denen III wiederum nur in sehr kleiner Menge erhalten wurde und nur theilweise erstarrte, erwiesen sich nach ihren Schmelzpunkten als Hydrozimmtsäure. Das Verfahren lässt somit 0,1 Benzoësäure, vielleicht noch weniger, neben 1,0 Hydrozimmtsäure mit Sicherheit erkennen.

Es wurden nun zunächst in 2 gleichzeitig angestellten Versuchen 100 g Leber, 1 Liter Kochsalzlösung von 0,75 pCt. und 2 g Hydrozimmtsäure als Natriumsalz gemischt, das Gemisch 48 Stunden bei 39° digerirt, dann genau so wie in den Controlversuchen verarbeitet. Streng genommen wäre dieses nicht

nöthig gewesen. Man hätte eigentlich Fraction I ganz unberücksichtigt lassen und II und III zu einer Fraction vereinigen können, es schien mir aber doch sicherer, von dem erprobten Verfahren nicht abzuweichen.

Auch in diesem Falle war die Fraction III an Menge sehr gering und erstarrte nur theilweise, während I und II krystallinisch erstarrten und schon dem Aeusseren nach keinen Zweifel liessen, dass es sich um Hydrozimmtsäure handele, Fraction IV lieferte keine krystallinisch erstarrende Säure, sondern nur ein wenig schmierige Substanz, aus welcher sich beim Stehen krystallinische Körnchen absetzten. Die Fractionen I, II, III erwiesen sich auch nach ihrem Schmelzpunkt als unveränderte Hydrozimmtsäure, die krystallinischen Körnchen, auf der Thonplatte abgesogen, erweckten nach ihrem Aussehen die Vermuthung, dass es sich um Bernsteinsäure handle. Diese Vermuthung konnte leicht bestätigt werden. Die Körnchen schmolzen bei 180°, zeigten Sublimirbarkeit, sie verdampften bei stärkerem Erhitzen unter Verbreitung zum Husten reizender Dämpfe, die wässerige Lösung endlich zeigte das charakteristische Verhalten zu neutralem Bleiacetat (Anfangs Klarbleiben, dann langsame Ausscheidung eines krystallinischen Bleisalzes).

Der zweite, ebenso angestellte und ebenso verarbeitete Versuch hatte genau dasselbe Resultat: auch hier fand sich keine Benzoësäure, auch keinerlei Andeutung von dem Vorhandensein derselben, sondern nur Hydrozimmtsäure und daneben ebenfalls eine sehr kleine Quantität Bernsteinsäure.

Ebenso negativ verlief ein dritter, etwas anders angestellter Versuch. 1 g Hydrozimmtsäure, 100 g Leber und 1 Liter Chloroformwasser wurden gemischt, 48 Stunden bei 39° digerirt, dann ebenso verarbeitet. Das Resultat war ganz dasselbe: auch hier konnte nur Hydrozimmtsäure wiedererhalten werden, auf die Gegenwart von Benzoësäure deutete nichts hin, eine Abweichung bestand nur in einem Punkt, Bernsteinsäure konnte nehmlich nicht gefunden werden. Die Deutung des in Bezug auf die Bernsteinsäure gemachten Befundes ist sehr einfach. Nach dem Ausfall des ersten Controlversuches ist keine Bernsteinsäure in der Leber präformirt, sie entsteht auch nicht in der Leber bei der Digestion mit Chloroformwasser (2 Versuche),

dagegen entsteht sie bei der Digestion der Leber ohne Chloroformzusatz, augenscheinlich durch die begleitende Bakterienthätigkeit, vollständig in Uebereinstimmung mit meinen früheren Beobachtungen über die Entstehung der Bernsteinsäure bei der Fäulniss des Eiweisses und denen von Blumenthal[1]) über ihre Entstehung in den Organen nach dem Tode und in der Milch unter dem Einfluss von Bakterien[2]). Nach dem Ausfall dieser Versuche kann man mit Bestimmtheit behaupten, dass das oxydirende Ferment der Leber die Hydrozimmtsäure, welche im Organismus in grossen Mengen oxydirt wird, nicht zu oxydiren vermag.

Die Reihe der durch das Oxydationsferment oxydirten Körper mit der aromatischen Reihe bleibt also bisher auf den Benzylalkohol, den Salicylaldehyd und das Benzol beschränkt — sämmtlich Körper, welche im Organismus physiologisch nicht vorkommen.

Günstiger, als für die aromatischen Substanzen liegt die Frage betreffs der Wirksamkeit des Oxydationsferments für die Reihe der sog. Fettkörper oder Körper der aliphetischen Reihe. Abgesehen von dem von J. Pohl[3]) erbrachten Nachweis, dass die thierischen Organe, speciell die Leber, in Folge ihres Gehaltes an Oxydationsferment im Stande sind, Formaldehyd und Methylalkohol zu Ameisensäure zu oxydiren, kommt die Wirkung des Oxydationsferments vor Allem am Traubenzucker zur Geltung. Nachdem bereits Cl. Bernard gefunden hatte, dass der im Blut enthaltene Zucker beim Stehen des Blutes verschwindet, hat Lépine[4]) diese halbvergessene Beobachtung auf's Neue gemacht und genauer verfolgt. Lépine hat dieses Verschwinden des Zuckers, welches von vielen Seiten bestätigt und als Oxydation des Zuckers erkannt ist, auf die Wirkung eines bestimmten Ferments „ferment glycolytique“ zurückgeführt. Spitzer[5]) hat alsdann nachgewiesen, dass die Fähigkeit, Trauben-

[1]) Dieses Archiv. Bd. 137. S. 539.
[2]) Ebendaselbst. Bd. 146. S. 65.
[3]) Archiv für exp. Path. Bd. 31.
[4]) Compt. rend. T. 110. p. 1314.
[5]) Berl. klin. Wochenschr. 1894. No. 42 und Pflüger's Archiv. Bd. 61. S. 303.

zucker zu zerstören, nicht dem Blut allein zukommt, sondern eine allgemeine Eigenschaft des Protoplasmas ist, dass sie ferner nicht an das Leben des Protoplasmas gebunden ist. Die glykolytische Eigenschaft zeigte sich auch noch an alten Trockenextracten von Organen. Es ist danach sehr wahrscheinlich, dass das zuckerzerstörende Ferment, welches nur bei Gegenwart von Sauerstoff wirkt, mit dem Oxydationsferment der Gewebe identisch ist.

Schliesslich noch eine Bemerkung über die Technik der Anstellung von Versuchen über das Oxydationsferment. Ich habe früher gezeigt, dass die von löslichen Fermenten ausgehenden Wirkungen der Gewebe sich unabhängig vom Zellprotoplasma demonstriren lassen, wenn man die Gewebe mit Chloroformwassers übergiesst, welches das Protoplasma abtödtet, die löslichen Enzyme dagegen nicht [1]). Die Anwendung des Chloroformwasser bietet dabei noch den Vortheil, dass es die Entwickelung von Bakterien verhindert, wahrscheinlich auch durch die Abtödtung des Protoplasmas bewirkt, dass die in demselben gebundenen Fermente schneller und ausgiebiger in Lösung gehen. Da in solchen Mischungen von feingehackten Organen und Wasser Fäulniss stets zu befürchten ist, wenn nicht gerade zufällig die zum Versuch gewählte Substanz antiseptisch wirkt, so wäre es ein entschiedener Vorzug, wenn man auch zu den Oxydationsversuchen Chloroformwasser anwenden könnte. In der That scheint nun das Oxydationsferment durch Chloroformwasser nicht angegriffen zu werden, wenigstens konnte aus einer Mischung von 100 g Leber, 1 Liter Chloroformwasser und 1 g Salicylaldehyd, welche 48 Stunden im Thermostaten gestanden hatte, Salicylsäure in reichlicher Menge erhalten werden. Ob die Salicylsäure sich in derartigen Mischungen in derselben Quantität bildet, wie in solchen mit physiologischer Kochsalzlösung muss freilich noch untersucht werden. — Wie ich nachträglich gesehen habe, haben Abelous und Biarnès schon zu dem gleichen Zweck Fluornatrium angewendet. Nach meinen Erfahrungen ist indessen die Wirkung des Fluornatrium nicht so sicher, wie die des Chloroforms. Ausserdem kann die An-

[1]) Zeitschr. für klin. Med. Bd. XVII. Suppl. S. 77.

wesenheit des Fluornatrium unter Umständen bei der Darstellung der in den Gemischen nach der Digestion vorhandenen Körper störend sein, während das Chloroform bei der Verarbeitung der Gemische verdunstet, ohne dass man sich besonders darum zu kümmern braucht und niemals irgendwelche Schwierigkeiten verursacht.

II.

Ueber syphilitische Granulationsgeschwülste der Nasenschleimhaut, sowie über die Entstehung der Riesenzellen in denselben.

Von Dr. Paul Manasse,
Privatdocenten und Assistenzarzt d. Universitätsklinik für Ohrenkrankheiten zu Strassburg i. E.

(Hierzu Taf. I.)

I.

Veränderungen, die in Folge von Lues auftreten, gehören gerade in der Nasenhöhle zu den häufigsten Erscheinungen; dieselben kommen in der Mehrzahl der Fälle in destruirenden Prozessen des Nasenskeletes zum Ausdruck, seltener werden schon die gummösen Infiltrationen der Schleimhaut beobachtet. — Eine andere Affection syphilitischer Natur, welche zur Bildung richtiger, selbständiger, theils gestielter, theils der Schleimhaut breit aufsitzender Geschwülste führt, scheint, wie ich aus der Literatur ersehe, den meisten Autoren unbekannt zu sein. Im Laufe der letzten Jahre hatte ich Gelegenheit, einige derartige Geschwülste, die in der hiesigen Universitäts-Ohrenklinik zur Beobachtung kamen, zu untersuchen. Ueber drei dieser Fälle haben Kuhn[1]), sowie sein Schüler Frank[2]) schon einen kurzen klinischen Bericht gegeben; die Ergebnisse der genaueren Untersuchung, und zwar besonders der anatomischen, sollen in folgenden Zeilen mitgetheilt werden.

[1]) Verhandlungen der Deutschen otolog. Gesellschaft. Jena 1895.
[2]) Ueber syphilitische Tumoren der Nase. Dissert. Strassburg 1894.

Fall 1. W., Sophie, 36 Jahre alt. Seit 1½ Jahren Verstopfung der Nase mit starker Secretion. In der rechten Nasenhöhle ein bohnengrosser, in der linken ein nussgrosser Tumor von graurother Farbe, beide dem vorderen Drittel des Septum aufsitzend. Nach Wegnahme der Geschwülste (24. November 1892) mit der heissen Schlinge zeigt sich das Septum in grosser Ausdehnung perforirt. Nach mikroskopischer Untersuchung der Geschwülste (s. u.) Jodkali bis zu 6 g pro die. 19. November 1892. Vollständige Heilung; auch Septumdefect vollständig geschlossen. Syphilitische Infection geleugnet.

Mikroskopische Untersuchung: Das Gewebe macht der Hauptsache nach den Eindruck von Granulationsgewebe, welches nicht mehr jungen Datums ist. Denn es setzt sich zusammen aus dicht bei einander liegenden Rundzellen, welche mit länglichen Formen abwechseln. Dazwischen liegen reichliche Züge von richtigen Spindelzellen, welche im Gegensatz zu den Rundzellen eine erhebliche Menge Intercellularsubstanz aufweisen. Stellenweise sind sogar schon breite, derbe Bindegewebszüge anzutreffen. In dieses Gewebe sind dann einige heller gefärbte Stellen eingelagert, welche, zwar nicht immer scharf rund, sich doch recht deutlich von den Granulationszellen, bezw. dem Bindegewebe absetzen. Diese hellen Stellen zeigen in ihrem Centrum, oder auch etwas excentrisch eine oder zwei, seltener mehrere Riesenzellen, welche durchgehends nach dem Langhans'schen Typus gebaut sind. Denn die Kerne sind fast stets wandständig und von länglicher Form, seltener liegen sie in der Mitte und haben dann eine runde Gestalt. Das Protoplasma ist meist körnig, seltener hyalin, oft von Vacuolen durchsetzt. Fast immer zeigt sich noch ein schmaler Protoplasmasaum nach auswärts von dem Kernkranz, ein sogenannter Mantel. Von diesem Mantel gehen dann nach auswärts dickere oder dünnere Fortsätze, welche, sich häufig kreuzend, ein ziemlich grobes Netzwerk bilden, in dessen Maschen runde und epitheloide Zellen eingelagert sind. Dieses Netzwerk bildet also gewissermaassen einen Hof um die Riesenzelle, wodurch dann die oben erwähnten helleren Stellen hervorgerufen werden. Gar nicht selten zeigen die vom Mantel ausgehenden Fortsätze eine starke Auftreibung mit mehr oder weniger reichlichen Kernen in ihrem Innern, so dass man sie schon als neue Riesenzellen bezeichnen kann. Und in der That sieht man an anderen Stellen zwei oder mehrere Riesenzellen von recht erheblicher Grösse und beträchtlichem Kernreichthum, welche durch dicke Protoplasmafortsätze mit einander anastomosiren (Fig. 4). Die Grösse der Riesenzellen wechselt von kleinen, 10 Kerne tragenden Individuen bis zu ganz colossalen Exemplaren, welche 100 und mehr Kerne enthalten. Die Form ist manchmal scharf rund, dann wieder länglich, auch ganz lang gestreckt, so dass sie aussehen wie verstopfte Gefässe mit gewucherten Endothelien. Manchmal haben die Riesenzellen auf dem Schnitt auch eine Y-Figur (Fig. 1), so dass man den Eindruck erhält, als habe man die Theilungsstelle eines Gefässes vor sich. Dann zeigen sich die Ränder der Riesenzellen auch ganz scharf am Kernkranz abgesetzt, so dass der Mantel fehlt; hier weiss man in der That nicht, ob man ein

obliterirtes Gefäss oder eine Riesenzelle vor sich hat, zumal da sich zweifellose Gefässe vorfinden mit Veränderungen, welche sie den eben beschriebenen Riesenzellenformen sehr ähnlich machen. Man sieht nehmlich an kleinen Venen, die zum Theil noch mit Blut gefüllt sind, an irgend einer Stelle der Wand, und zwar der Intima fest anhaftend, eine Anhäufung von körnigem oder hyalinem Material, welches von schön gefärbten Kernen durchsetzt ist. Manchmal ist das Lumen noch frei geblieben, an anderen Stellen ist es vollständig obturirt, so dass die Ausfüllungsmasse der ganzen Wandung fest anliegt. Die letztere ist zuweilen durch einen scharfen Saum von der ersteren getrennt, dann wieder bilden beide ein continuirliches Ganzes. Und gerade dies sind die Bilder, welche man eben so gut als Riesenzellen wie als verstopfte Gefässe ansehen kann. An einzelnen Exemplaren ist sogar Folgendes zu bemerken: diese Gebilde zeigen sich auf einer Seite durch einen scharfen Spalt von der Umgebung abgegrenzt, an der anderen Seite gehen sie ohne Grenze in die umgebende Masse über, welche dann aus einer Art von Mantel mit zahllosen Ausläufern, wie oben beschrieben, besteht. Es scheint mir nicht zu weit gegangen zu sein, wenn ich diese Gebilde als Uebergangsbilder von verstopften Gefässen und Riesenzellen bezeichne. Schliesslich gelang es mir noch, wenn auch ganz vereinzelt, keulenförmige Gebilde anzutreffen, deren dickeres Ende zweifellos als eine Riesenzelle mit vielen Ausläufern imponirte, während der schmale, schwanzartige Theil ein Rohr mit endothelialer Wandung, angefüllt mit feinkörniger Masse, darstellte (Fig. 2a). Es waren dies also sicher Gebilde, die einerseits als Riesenzellen anzusprechen waren, andererseits in eine kleine Vene oder Capillarrohr übergingen. Ferner fanden sich auch Bilder, in denen innerhalb eines Gefässlumens zweifellose Riesenzellen lagen, welche an einer oder mehreren Stellen der Intima fest anhafteten, ohne jedoch das Lumen des Gefässes völlig zu verlegen (Fig. 2b). — In der nächsten Umgebung der Riesenzellen sowohl, als der so verstopften Gefässe fanden sich ausser jenem Netzwerk noch manchmal kleine Häufchen von Rundzellen, welche in das Protoplasma der Riesenzellen eindrangen. Blutkörperchen oder Reste von solchen wurden nur ganz vereinzelt in den Riesenzellen angetroffen. — Von den kleinen Venen ist noch zu bemerken, dass an ihrem Endothel häufig kleine, hackenförmige, hyaline Fortsätze zu bemerken waren, die frei in's Lumen hineinragten und sich zuweilen kreuzten, so dass Lücken zwischen ihnen vorhanden waren, in die dann rothe und farblose Blutkörperchen eingelagert waren. — Die Arterien zeigten oft eine erhebliche Verdickung der drei Wandungsschichten, welche auf eine Zellenvermehrung in den letzteren zurückzuführen war; durch dieselbe waren oft die Elasticae aus einander gedrängt, stellenweise ganz zum Schwinden gebracht; das Lumen war dann meist sehr eng geworden, zu einem vollständigen Verschluss kam es nicht. Lymphome innerhalb der Tumoren wurden nicht beobachtet, auch war keine Spur einer Verkäsung oder sonstiger regressiver Metamorphose zu bemerken; Färbung auf Tuberkelbacillen ohne Erfolg. — Ueberzogen wurden die Tumoren von geschichtetem Plattenepithel.

Fall 2. Ch., Katharine, 30 Jahre alt. In der rechten Nasenhöhle ein haselnussgrosser, dem Septum breit anhaftender Tumor von graurother Farbe, Entfernung mit der kalten Schlinge und darauf folgende Jodkali-Therapie führten zur völligen Heilung. Syphilitische Infection geleugnet. Septum nicht perforirt. Mikroskopisch besteht der Tumor der Hauptsache nach aus reinem Granulationsgewebe. Rundzelle liegt bei Rundzelle, dazwischen zahlreiche jugendliche Bindegewebszellen, länglich-runde Elemente mit gut färbbarem Kern. An manchen Stellen waren Züge von richtigen Spindelzellen anzutreffen, welche nur durch spärliche Intercellularsubstanz von einander getrennt, unregelmässig das Granulationsgewebe durchsetzten. Gefässe waren nur in mässiger Anzahl anzutreffen, und zwar vorwiegend kleine Venen. Auffallend war eine relativ grosse Anzahl von Riesenzellen. Dieselben waren von der verschiedensten Grösse: ganz kleine Exemplare wechselten ab mit colossalen Elementen. Die Form war gleichfalls sehr verschieden, manchmal waren sie rund, dann wieder länglich, keulenförmig, oft ganz unregelmässig gestaltet, mit Ausläufern versehen. Das Protoplasma dieser Riesenzellen war meist körnig, selten von hyaliner Beschaffenheit, oft von Vacuolen durchsetzt. Die Kerne, deren Zahl je nach der Grösse der Zelle verschieden war, — ich konnte bis zu 100 und mehr in einer Zelle zählen, — waren fast immer von langgestreckter Gestalt, wie bei den Endothelien, ganz selten fanden sich runde Exemplare vor, von denen ich sicher annehmen konnte, dass ich keinen Querschnitt eines langgestreckten getroffen hatte. Ihre Lage war meist eine wandständige, auf sie folgte nach aussen hin eine helle Mantelschicht, so dass die Elemente vollständig den Langhans'schen Riesenzellen glichen; vereinzelt wurden auch in der Mitte des Protoplasmas Kerne angetroffen, und zwar waren dies gewöhnlich die runden.

Waren die Riesenzellen länglich oder keulenförmig, so war die Längsaxe der schmalen, wandständigen Kerne stets parallel der Längsaxe der Zellen. Die Ausläufer der Riesenzellen setzten sich oft mit weiten Verästelungen in's Gewebe fort, hatten häufig mehrere Kerne, so dass sie aussahen, wie neue Zellen. — Die Lage der Riesenzellen zu dem übrigen Gewebe war meist keine bestimmte: gewöhnlich lagen sie mitten im Granulationsgewebe, an anderen Stellen wieder lagen sie im Centrum eines ganz circumscripten runden Haufens von Rundzellen. Und gerade hier fanden sich dann an den Riesenzellen die Ausläufer, die ich oben notirt habe. Die letzteren erstreckten sich dann fast bis an die Peripherie des runden Zellhaufens, und bildeten dadurch, dass sie sich häufig kreuzten, eine Art Reticulum, in dessen Maschen die Rundzellen eingelagert waren. Eine besondere Aufmerksamkeit verlangten die Gefässe. Zunächst ist zu bemerken, dass die Endothelzellen sehr dick waren, also stark in's Lumen vorsprangen, auch ziemlich zahlreich, dicht an einander gedrängt lagen; auch die Adventitiazellen zeigten starke Vermehrung, waren gross, gequollen, ragten weit nach aussen vor. Oft war die Zellvermehrung in den Wandschichten eine so grosse, dass die Gefässlichtung wie von einem dicken Mantel von

Zellen umgeben erschien, in dem sich kaum eine Zwischensubstanz erkennen liess. Ferner fand sich das Lumen gar nicht selten ausgefüllt mit einer feinkörnigen Masse, in welche einerseits Vacuolen, andererseits Leukocyten eingelagert waren. Daneben fanden sich dann Riesenzellen, die mit diesen Gefässen eine nicht von der Hand zu weisende Aehnlichkeit hatten. Die dicht neben einander an der Peripherie stehenden langgestreckten Kerne, das mit Vacuolen und vereinzelten Rundzellen durchsetzte Protoplasma erinnerten sehr an diese eben beschriebenen veränderten Gefässe. Noch eclatanter war diese Aehnlichkeit, wenn sich die Riesenzellen nicht als runde, sondern als langgestreckte Körper präsentirten. Der Unterschied zwischen diesen Elementen und jenen Gefässen war nur der, dass die letzteren noch eine dünne Membran hatten. An manchen Stellen war auch diese nicht mehr deutlich, so dass ich in der That zweifeln musste, ob ich eine Riesenzelle oder einen Gefässquerschnitt vor mir hatte. Denn es fanden sich ziemlich lange, keulenförmige Gebilde, welche an ihrem dicken Ende mit Fug und Recht als Riesenzellen zu bezeichnen waren, während der schmälere Theil als feine Röhre imponirte. — Innerhalb der Riesenzellen, sowie der verstopften Gefässe fanden sich vereinzelte rothe Blutkörperchen oder deren Reste. — Degenerationen waren nicht aufzufinden, eben so wenig wie Tuberkelbacillen. Ueberzogen war der Tumor von einer mässig breiten, scharf abgesetzten Schicht von Rundzellen, welche von feinen Fibrinfäden durchsetzt waren.

Fall 3. B., Therese, 12 Jahre alt. Im März 1892 kam Pat. mit einem Tumor septi in die Poliklinik, der ihr dort exstirpirt wurde. Am 5. Februar 1894 wurde sie in die Klinik aufgenommen.

Seit 8 Jahren Nasenverstopfung, seit 4 Wochen ist die Nasenathmung unmöglich. Bei der Mutter ist Syphilis durch die Anamnese und Sattelnase zu constatiren. —

An der Stirn der kleinen, im Wachsthum zurückgebliebenen Pat. eine strahlige Narbe, desgleichen strahlige Narben an der hinteren Rachenwand. — Beide Nasenhöhlen von einer Anzahl theils gestielter, theils breit aufsitzender Tumoren von verschiedener Grösse (bis zur Wallnussgrösse) vollständig angefüllt; dieselben sind von grauröthlicher Farbe, etwas härter als Schleimpolypen. Entfernung eines Theiles der Tumoren mit der kalten Schlinge; darauf Jodkalitherapie, wonach auch der Rest fast vollständig verschwand.

Mikroskopisch haben die Tumoren im Wesentlichen das gleiche Gepräge; sie bestehen grösstentheils aus gemeinem Granulationsgewebe; kleine Rundzellen, dicht bei einander liegend, so dass man häufig nur die Kerne erkennen kann, machen mit länglich-runden Zellen das Gewebe aus, oft genug ist das Zwischengewebe ziemlich reichlich vorhanden, von heller, theils homogener, theils faseriger Beschaffenheit. Dann sind die eingestreuten Elemente auch schon richtige lange Spindelzellen. Es wechselten also zellreichere Stellen mit zellärmeren ab. In den ersteren fanden sich gar nicht

selten typische Langhans'sche Riesenzellen mit vielen (bis zu 54) Kernen; sie waren von länglicher, dreieckiger oder auch runder Gestalt, trugen lange, schmale Kerne am Rande der Zelle und runde Kerne im Innern; jedoch waren letztere bei Weitem seltener vorhanden als erstere. Das Protoplasma war theils hyalin, theils feinkörnig, oft mit Vacuolen durchsetzt. In den Riesenzellen lagen manchmal rothe Blutkörperchen oder Reste von solchen. Ausserhalb des peripherischen Kernkranzes fanden sich noch dicke Protoplasmafortsätze, welche, sich verästelnd und kreuzend, ein Netzwerk bildeten, in das die umliegenden Rundzellen eingelagert waren. Eine ziemlich constant auftretende Veränderung war an den kleinen Venen zu bemerken. Dieselben waren nehmlich sehr häufig mit einem theils körnigen, theils hyalinen Material verstopft, ferner zeigte das Endothel oft erhebliche Wucherungserscheinungen: nicht nur dass die Zahl der Endothelzellen stark vergrössert war, sie hatten auch an Grösse zugenommen, sprangen weit in's Lumen vor und hatten einen dicken, gut färbbaren Kern. Solche Bilder hatten eine grosse Aehnlichkeit mit den beschriebenen Riesenzellen, ich konnte an manchen Exemplaren nicht entscheiden, ob eine Riesenzelle vorlag oder ein verstopftes Gefäss. Der einzige Unterschied war die Wandung, doch war auch diese manchmal recht undeutlich an den verstopften Gefässen vorhanden, während wiederum richtige Riesenzellen auf der einen Seite ihrer Rundung noch eine deutliche, wenn auch nur ganz feine Membran zeigten, welche wohl zweifellos einen Rest der ehemaligen Gefässwandung darstellte. Es schloss dann diese feine Membran nicht etwa die Riesenzelle nach aussen ab, sondern sie lag noch innerhalb des hyalinen Protoplasmamantels ausserhalb der Vene, ziemlich am Rande der letzteren. Die Riesenzellen lagen manchmal auffallend nahe an den kleinen Arterien. An den letzteren war nur vereinzelt Verdickung und Vermehrung des Endothels zu sehen, niemals war es zum vollständigen Verschluss gekommen. Dagegen zeigte die unmittelbare Nähe der kleineren Gefässe manchmal eine erhebliche Zellanhäufung, die sich ziemlich scharf von dem übrigen Gewebe absetzte. Die Zellen drangen zum Theil in die Gefässwand ein und waren dann nicht deutlich von den Adventitiazellen abzugrenzen. — Zu erwähnen sind noch einige fast in allen Tumoren vorhandene regressive Metamorphosen; dieselben traten in kleinen Heerden auf, zeigten ein helles, kernarmes Gewebe, das sich theils aus hyalinen Klümpchen und Bälkchen zusammensetzte, theils ganz homogen, von stark gefärbten Kerntrümmern durchsetzt war. — Einen epithelialen Ueberzug zeigten nur wenige der Geschwülste.

Fall 4. R., Elisabeth, 55 Jahre alt, verheirathet. Seit ½ Jahr verstopfte Nase mit starker Secretion. Pat. hat 2 Aborte durchgemacht, sonst nichts von Syphilis zugegeben. — 8. Mai 1896. Am linken Septum nar. ein fast wallnussgrosser Tumor mit kleiner, aber tiefer Ulceration an der Oberfläche, von röthlicher Farbe, weicher Consistenz, ziemlich breit aufsitzend. Ein ähnlicher Tumor von Zapfenform auf der correspondirenden Septumfläche rechts. An der Stelle der Tumoren ist das Septum perforirt,

so dass sie am Rande der Perforation liegen. Ein Theil wird beiderseits exstirpirt. 3 Tage später, auf Grund der mikroskopischen Untersuchung Jodkali-Therapie; 22. Mai sind die Tumorreste geschrumpft, und am 2. Juni hat das Septum nur noch eine unebene Beschaffenheit, die Perforation ist kleiner geworden.

Mikroskopische Untersuchung. Die Tumoren bestehen der Hauptsache nach aus reinem Granulationsgewebe: Kleine Rundzellen, untermischt mit länglich-runden, auch spindligen Zellen, getrennt von einander durch spärliche Intercellularsubstanz, setzen das Gewebe zusammen. Dazwischen finden sich dann auch, ohne irgend welche Abgrenzung gegen die anderen Elemente, grössere Zellen, sogenannte epitheloide Zellen, von länglicher, dreieckiger oder rundlicher Gestalt. Die letzteren zeigen häufig 2 und mehr Kerne. Schliesslich finden sich dann noch ächte Langhans'sche Riesenzellen von oft langgestreckter Form mit vielen, meist wandständigen Kernen; d. h. bezüglich der Kerne ist zu bemerken, dass zwei Arten von denselben vorkamen, 1) längliche schmale Kerne, welche immer wandständig waren, und zwar so gelagert, dass ihre Axe parallel der Axe der Zelle gerichtet war; 2) lagen im Innern der Riesenzelle ganz kleine runde oder auch gelappte, stark tingible Kerne, wie wir sie nur bei bestimmten Arten von Leukocyten finden. Und in der That mussten wir diese Kerne von Leukocyten ableiten, denn fast jedes Mal fand sich um einen solchen Kern ein hellerer, ganz circumscripter runder Hof, welcher sich sehr scharf von dem ihn umgebenden körnigen Riesenzellen-Protoplasma abhob, und welcher offenbar dem Protoplasma des eingelagerten Leukocyten entsprach. — An einzelnen Stellen war das Zwischengewebe stärker entwickelt als oben angegeben, jedoch kam es nirgends zur Bildung breiter Bindegewebszüge. Dagegen fanden sich heerdweise zellärmere Partien, welche aus hellerem, feinkörnigem Gewebe bestanden, in das massenhaft stark gefärbte, unregelmässig gestaltete Partikelchen, offenbar Kerntrümmer eingelagert waren. Circumscripte Lymphome oder tuberkelähnliche Gebilde wurden nicht angetroffen. — In den zellreichen Partien fand sich an einzelnen Stellen eine erhebliche Menge drüsiger Substanz, deren Theile durch das neugebildete Gewebe stark aus einander gedrängt waren, so dass man hier und dort mitten im Granulationsgewebe vereinzelte Drüsenschläuche antraf. Die letzteren zeigten oft starke Dilatation, Anfüllung mit Schleim, Abplattung des Epithels. Zeichen activer Wucherung konnte ich nicht an ihnen wahrnehmen. Ueberzogen wurden die Geschwülste ihrem Standorte gemäss an den vorderen Theilen von geschichtetem Plattenepithel, dem sich nach hinten zu ein feines Cylinderepithel anschloss. — Keine Tuberkelbacillen.

Fall 5. H., Anna, 9½ Jahre alt. Kind einer syphilitischen Puella publica. Das Kind hatte ein „kleines Gewächs" in der Nase, das ihr ein Arzt entfernte; jetzt soll noch starke eitrige Secretion aus der Nase bestehen. — In der Nase Borken mit Eiter, nach deren Wegnahme im Septum, und zwar im vorderen Drittel, eine bohnengrosse Perforation. Am

Rande der letzteren sitzen schwammige, rothe, tumorartige Massen, etwa ½—1 cm über der Schleimhaut erhaben. Entfernung der Massen mit der scharfen Zange. Das Kind zeigte ferner multiple syphilitische Knochenauftreibungen am rechten Humerus, rechten Radius, an der linken Ulna und der linken Tibia, Schwellung der beiderseitigen Leistendrüsen, ebenso der Drüsen im Nacken, der Submaxillar- und Supraclaviculargegend, schliesslich noch Hutchinson'sche Zähne; es wurde deshalb auf die dermatologische Klinik verlegt, von hier jedoch nach 5 Tagen durch seine Angehörigen entfernt.

Mikroskopisch hatten die vom Rande der Septum-Perforation exstirpirten Massen folgenden Bau: Der Hauptsache nach war es reines Granulationsgewebe: kleine Rundzellen und längliche Elemente, die nur durch geringfügige Intercellularsubstanz von einander getrennt waren, bildeten das Gewebe; dazwischen fanden sich, wenn auch nicht sehr zahlreich, richtige Langhans'sche Riesenzellen; dieselben erreichten hier keine besondere Grösse, — ich konnte nur bis zu 19 Kernen in einer Zelle zählen, — waren von rundlicher oder länglicher Gestalt. Es wurden auch ganz lange Exemplare angetroffen, die dann mit ihren wandständigen endotheläbnlichen Kernen und ihrem körnigen Innern sehr an verstopfte Gefässe erinnerten. In einem solchen Exemplar konnte ich sogar noch eine Membran ausserhalb der Kerne nachweisen, so dass ich zweifeln musste, ob ich ein Gefäss vor mir hatte oder eine Riesenzelle. Inmitten des exstirpirten Stückes fand sich eine zellarme Stelle, die aus einem theils feinkörnigen, theils hyalinen Material bestand und von gröberen Körnchen durchsetzt war, welche Hämatoxylin intensiv angenommen hatten und offenbar Kerntrümmern entsprachen. — Die Intercellularsubstanz war an einzelnen Stellen nicht so spärlich wie oben notirt, stellenweise sah man sogar recht breite Bindegewebszüge, in die nur spärliche Bindegewebszellen eingelagert waren. — Eine besondere Aufmerksamkeit verlangten noch die kleinen Arterien: Dieselben zeigten nehmlich typische Arteriitis, wie sie ja für die Produkte der Syphilis charakteristisch ist; die Zellvermehrung an der Intima sowohl, wie an der Adventitia war oft eine so grosse, dass man auf dem Querschnitt nur ein einzelnes Blutkörperchen, das das Lumen vollständig ausfüllte, im Centrum erblickte, an anderen Stellen war es zur vollständigen Obliteration des Gefässes gekommen. Irgend ein besonderer epithelialer Ueberzug liess sich an der Geschwulst nicht nachweisen, nur am Rande, also dort, wo die Geschwulst dem Septum aufsass, fand sich geschichtetes Plattenepithel.

Aus den mitgetheilten Fällen ergiebt sich, dass es sich hier um eine wohl charakterisirte eigenartige Krankheitsform handelt, welche die folgenden Symptome darbietet.

Die subjectiven Beschwerden bestehen hauptsächlich in behinderter Nasenathmung und vermehrter Secretion.

Bei der Untersuchung findet man dann das Naseninnere

durch Geschwülste verlegt, die folgendes Aussehen haben: Sie besitzen meist eine glatte Oberfläche, seltener (1 Mal) sind sie ulcerirt, sie kommen theils solitär, theils multipel vor, und zwar sowohl am Septum, als auch an den Muscheln und am Nasenboden, mit Vorliebe aber am Septum. Die Farbe der Tumoren ist grau bis roth. Sie sitzen der Schleimhaut theils mit einem Stiel, theils mit breiter Basis auf, haben eine weiche Consistenz und bluten nur mässig stark bei genauerer Untersuchung oder Probeexcision. Verhältnissmässig oft scheint das Septum eine Perforation zu haben, an deren Rande die Tumoren dann, und zwar meist nach beiden Seiten hin, aufsitzen. Ausgedehntere Caries fand sich niemals, auch fehlte jede Spur von Fötor.

Was den Bau dieser Geschwülste anbetrifft, so war er mit geringen Unterschieden stets der gleiche: Die Tumoren bestanden aus einem sehr zellreichen Gewebe, welches meist durch seine Aehnlichkeit mit Granulationsgewebe ausgezeichnet war. Es lagen gewöhnliche Rundzellen dicht bei einander nur durch spärliche Intercellularsubstanz getrennt. Dazwischen fanden sich dann auch zahlreiche mehr längliche Elemente, jugendliche Bindegewebszellen, die in richtige Spindelzellen übergingen. An diesen Stellen war das Zwischengewebe stärker entwickelt, stellenweise kamen auch derbe Bindegewebszüge vor. Ferner fand sich in den meisten (3) Geschwülsten, wenn auch gewöhnlich nur in geringer Ausdehnung, eine Ansammlung von theils käsigem, theils hyalinem Material mit zahllosen Kerntrümmern, alles Anzeichen einer regressiven Metamorphose. Andererseits war eine ganz hervorragende Wachthumsneigung zu bemerken. Die Zellen waren manchmal grösser als die gewöhnlichen Rundzellen, glichen sogen. epitheloiden Zellen; schliesslich war auch in sämmtlichen Geschwülsten das Vorkommen von vielkernigen Riesenzellen zu constatiren. Dieselben zeigten stets den Typus der Langhans'schen Riesenzellen. Sie hatten wandständige, längliche Kerne, waren theils rund, theils länglich, hatten gewöhnlich einen hellen Mantel an ihrer Peripherie, von dem sich zahlreiche Protoplasma-Ausläufer in's Gewebe hinein erstreckten. Dieselben bildeten durch mehrfaches einander Kreuzen grobe Netze, in deren Maschen Rundzellen und epitheloide Zellen eingelagert waren. Auch die Ausläufer zeigten häufig Kerne und

verbanden gar nicht selten zwei oder mehrere Riesenzellen mit einander. Nur in zwei Fällen bildeten die mit Protoplasmaausläufern versehenen Riesenzellen circumscripte, auf dem Schnitt runde Gebilde, welche an reticulirte Tuberkel erinnerten. Niemals aber wurden richtige Tuberkel mit centraler Verkäsung beobachtet. Von den Kernen der Riesenzellen ist noch zu bemerken, dass sie nur in dem peripherischen Kernkranz jene längliche, an Endothelkerne erinnernde Gestalt hatten; in der Mitte der Riesenzelle lagen häufig kleine runde oder auch gelappte Kerne, welche den bekannten Leukocytenkernen glichen. Drüsen wurden in diesen Neubildungen nur selten angetroffen: sie waren meist von Veränderungen nicht verschont geblieben; denn die einzelnen Schläuche waren durch Rundzellen stark aus einander gedrängt, zeigten Erweiterung ihres Lumens, Anfüllung mit Schleim und Abplattung des Epithels. Zeichen activer Wucherung waren nicht an ihnen zu bemerken. — Die Bedeckung der Geschwülste passte sich meist ihrem Standorte an, d. h. sie bestand theils aus einem geschichteten Plattenepithel, theils aus feinem Cylinderepithel; man konnte sogar an einem Tumor beide Epithelarten bemerken: an den vorderen Theilen Platten-, an den hinteren Cylinderepithel. Selten fehlte das Epithel auf den Tumoren, oder sass nur einem Theil der Geschwulst auf, dann zeigte es eine Unterbrechung durch Geschwulstmassen; ein einziges Mal fand sich eine kleine Ulceration an der Oberfläche.

Wenn wir also kurz die histologische Qualität der Geschwülste charakterisiren wollen, so müssen wir sie als reine Bindegewebsgeschwülste bezeichnen, die aus dem submucösen Bindegewebe hervorgehen, das Epithel vor sich herschiebend oder auch durchbrechend. Sie bestehen aus einem chronischen Granulationsgewebe mit Riesenzellen, zeigen einerseits eine Neigung zur schwieligen Neubildung, andererseits zur regressiven Metamorphose, welche in Bildung von kernlosem, käsigem oder hyalinem Gewebe zum Ausdruck kommt.

In welche Rubrik der in der Nase oder überhaupt in den oberen Luftwegen anzutreffenden Geschwülste sind die beschriebenen nun einzureihen?

Am meisten gleichen sie noch den Tuberculomen.

Es sind dies glatte, theils gestielte, theils breit aufsitzende, selbständige Geschwülste, die sich bei tuberculösen Individuen in der Schleimhaut des Kehlkopfes und der Nase entwickeln können.

Dieselben sind in den letzten Jahren mehrfach beschrieben worden, so im Kehlkopf von Hajek[1]), Panzer[2]), Avellis[3]) und vielen anderen Autoren; in der Nase von Riedel[4]), Tornwaldt[5]), Schäffer[6]), Juffinger[7]), Rethi[8]), Dansac[9]), Chiari[10]) und Anderen. Besonders Chiari hat eine genaue Beschreibung dieser sogen. Tuberculome der Nase gegeben, die sich auf sechs eigene Beobachtungen stützt und durch sorgfältige histologische Untersuchungen ausgezeichnet ist. Hervorzuheben ist von den Ergebnissen dieser Untersuchungen, dass Chiari stets Knötchen in den Geschwülsten fand, die richtigen Tuberkeln entsprachen; denn sie bestanden aus Rundzellen, epitheloiden Zellen und Riesenzellen, zeigten ferner im Centrum stets Verkäsung, auch wurden in vier von sechs Fällen Tuberkelbacillen nachgewiesen. Bedeckt waren Chiari's Geschwülste mit vielfach geschichtetem Plattenepithel oder mehrfach geschichtetem Cylinderepithel. Die Drüsen sah er manchmal stark erweitert, durch reichliches Rundzelleninfiltrat aus einander gedrängt.

Nach dieser Schilderung sind in der That unsere Geschwülste den Tuberculomen sehr ähnlich. Nur zwei Unterschiede springen in die Augen: 1) in unseren Tumoren sahen wir niemals richtige Tuberkel mit centraler Verkäsung, sondern nur in zwei Fällen reticulirte, riesenzellenhaltige Knötchen ohne Verkäsung, in den übrigen drei Fällen degenerative Gewebsveränderungen ohne Knötchenbildung; 2) habe ich stets vergeblich nach Tu-

[1]) Internat. klin. Rundschau. 1893. S. 1385 und 1428.
[2]) Wiener med. Wochenschr. 1895. No. 3, 4 und 5.
[3]) Deutsche med. Wochenschr. 1891. No. 32 und 33.
[4]) Deutsche Zeitschr. für Chir. 1878. Bd. 10. S. 57.
[5]) Deutsches Archiv für klin. Med. 1880. Bd. 27. S. 587.
[6]) Deutsche med. Wochenschr. 1887. No. 15.
[7]) Wiener klin. Wochenschr. 1888. No. 50. 1889. No. 13.
[8]) Wiener med. Presse. 1893. No. 19.
[9]) Annales d. maladies d. l'oreille etc. Juin 1893.
[10]) Archiv für Laryngologie. Bd. 1. Heft 2.

berkelbacillen gesucht. Es fragt sich nun, sind das so durchgreifende Unterschiede zwischen beiden Geschwulstarten, und giebt es noch eine andere Art von Erkrankung, unter die die von mir beschriebenen Tumoren unterzubringen sind? Um es kurz zu sagen, es kommen im Wesentlichen bei derartigen Gewebsformationen, die sich durch Granulationsgewebe mit Langhans'schen Riesenzellen und degenerativen Veränderungen auszeichnen, nur zwei Prozesse in Betracht: Tuberculose oder Syphilis.

Untersuchen wir also, um welche der beiden Erkrankungen handelt es sich hier? Zunächst, inwiefern giebt uns die histologische Untersuchung darüber Aufschluss?

So ausgedehnte und zahlreiche Arbeiten über die histologischen und histogenetischen Verhältnisse bei der Tuberculose vorliegen, so wenig wissen wir über diese Dinge bei der Syphilis. Bemerken möchte ich gleich, dass bei einem histologischen Vergleich der Produkte von Tuberculose und Syphilis für die letztere nur die gummösen Veränderungen in Betracht kommen können, also die, bei denen es zu einer Geschwulstbildung in Virchow'schem Sinne kommt, ebenso wie bei den Tuberkeln. Denn bekanntlich rechnet ja Virchow[1]) die Tuberkel und die Gummata zu den Geschwülsten. Jede Gummigeschwulst ist nach ihm eine Bindegewebswucherung, und auch ihre erste Entwickelung entspricht dem Bildungsgang der Granulation. Sie besteht aus einem weichen, schnell wuchernden Gewebe, welches die meiste Aehnlichkeit mit Schleimgewebe hat. In diesem Gewebe findet man eine zarte, gallertige, hie und da faserige Intercellularsubstanz mit gewucherten Zellen, die zum Theil spindelförmig, zum Theil rund, kleiner und grösser, meist ziemlich blass, mit einem, selten zwei oder mehr blassen Kernen versehen sind. Dies ist nach Virchow der Bau der Gummigeschwülste von fast flüssiger Consistenz. Wenn dieselben fester sind, so nähert sich ihr Bau mehr dem gewöhnlichen granulirenden Bindegewebe; es hat eine fibrilläre Intercellularsubstanz und enthält bald Sternzellen mit einem oder mehreren Kernen, bald Spindel- und Rundzellen in grösserer Anzahl, jedoch von geringer Entwickelung.

[1]) Geschwülste. Bd. II. — Dieses Archiv. Bd. 15. S. 217—336.

Ausser Virchow ist von älteren Autoren in erster Linie Wagner[1]) zu nennen, der sich sehr eingehend mit dem Studium der Gummigeschwülste oder Syphilome, wie er sagt, beschäftigt hat. Nach ihm bildet das Syphilom entweder, sowohl in Häuten als in Parenchymen, knotige Massen von verschiedener Grösse, von runder, rundlicher oder unregelmässiger Gestalt, bisweilen von scheinbar scharfer Begrenzung; oder es stellt, besonders in Häuten, diffuse Infiltrationen von der verschiedensten Ausdehnung dar. Die Zellen gleichen am meisten einkernigen farblosen Blutkörperchen; ihre Gestalt ist meist rund, bisweilen länglich-rund, oder da, wo diese Körperchen dicht bei einander liegen, durch gegenseitige Abplattung eckig. Die Zellen liegen in kleinsten Hohlräumen; das Bindegewebe ist meist so spärlich, dass nur feinste Fäserchen zwischen den Zellen zu sehen sind. Bisweilen sei jedoch das Bindegewebe viel reichlicher als die Masse der Zellen.

Von neueren Autoren ist hauptsächlich Baumgarten[2]) zu erwähnen, welcher in mehreren Arbeiten über die histologischen Verhältnisse der Gummata berichtet. In den beiden letzten dieser Arbeiten beschäftigt er sich auch mit der anatomisch-histologischen Differentialdiagnose zwischen Gummata und Tuberkeln. Er spricht sich auf Grund seiner Untersuchungen ungefähr in folgender Weise aus: Langhans'sche Riesenzellen und Wagner-Schüppel'sche Tuberkel können niemals bei Lues auftreten; diejenigen „luetischen" Krankheitsprodukte, welche jene Gebilde enthalten, kann Baumgarten nicht mehr als reine Gummata oder Syphilome anerkennen, sondern muss sie für Mischformen von Syphilis und Tuberculose erklären! Die Gründe, die ihn zur Aufstellung dieser Ansicht bestimmt haben, sind folgende: 1) es erscheint ihm fraglich, ob ausser der Tuberculose noch ein anderer, specifisch von ihr verschiedener, „spontan" im Menschenkörper sich entwickelnder Krankheitsprozess die Bedingung in sich enthält, Langhans'sche Riesenzellen und besonders die Formation des Wagner-Schüppel'schen Tuberkelknötchens in's Leben zu rufen. 2) Bei den Trägern der mit Riesenzellen, bezw. Riesenzellen-

[1]) Archiv der Heilkunde. 1863. Bd. IV. S. 1.

[2]) Dieses Archiv. Bd. 76, 86, 97 und 111 S. 251.

tuberkeln versehenen gummösen Produkte lassen sich fast stets anderweitige unzweifelhafte Zeichen bestehender oder überstandener tuberculöser Infection nachweisen. 3) Die Gummata solcher syphilitischer Individuen, die nachgewiesenermaassen sicher frei von jeder wirklichen Tuberkelbildung sind, sind stets frei von Riesenzellen und Riesenzellentuberkeln. 4) Der harte Schanker hat nie Riesenzellen und Riesenzellentuberkel, gleicht dagegen vollständig (histologisch) den zweifellos reinen Gummata der Haut, des Periostes und innerer Organe. — Histologisch erhielt Baumgarten bei „Syphilomen“ Bilder, wie es jüngere und ältere Granulationsgewebe verschiedenen Ursprunges darbieten: in gefässhaltige, sogar gefässreiche, mehr oder minder deutlich faserige oder unbestimmte Grundsubstanz sind vorwiegend Elemente von der Beschaffenheit einkerniger Lymphkörperchen eingelagert; an Schüttelpräparaten erkennt man deutlich, dass ausser diesen Elementen noch ein Gerüst von grösseren, mit bläschenförmigem, ovalem Kern versehenen Zellen (Fibroblasten) sich an der Zusammensetzung des Gewebes betheiligt.

Im Wesentlichen kommt Baumgarten also zu dem Ergebniss, dass sich Langhans'sche Riesenzellen und tuberkelähnliche Knötchen nur bei Tuberculose, niemals bei der Syphilis finden; er stellt auf Grund seiner jetzigen Erfahrungen die syphilitische Natur der früher von ihm beschriebenen 2 Fälle von congenitaler Miliarsyphilis der Leber in Frage.

So viel ich weiss, steht Baumgarten mit dieser seiner Anschauung wohl ganz allein da. Denn vor und nach ihm ist das Auftreten von Riesenzellen und Knötchen mehrfach in gummösen Prozessen beobachtet worden.

So beobachtete Brodowski[1]) bei Syphilis der Bronchen und des Herzmuskels Riesenzellen, die denen in Tuberkeln vollständig glichen. Er wendet sich mit Recht gegen die Ansicht, dass alles, was Knötchen mit Riesenzellen enthalte, für tuberculös zu halten sei. Ferner fand Köster[2]) miliare „Tuberkel“, die aus einer oder mehreren Riesenzellen mit Reticulum, grossen und kleinen Zellen bestanden, in einem syphilitischen Schanker

[1]) Dieses Archiv. Bd. 63. S. 128.

[2]) Centralbl. für med. Wissensch. 1873. No. 58.

der Nase und einem vom Penis, sowie in zahlreichen höchst wahrscheinlich syphilitischen Ulcerationen des Darms. Browicz[1]) constatirte Riesenzellen in Herzgummata, sowie bei Larynxsyphilis. Weiter fand Vallat[2]) den Bau der Gummata und der Tuberkel der Milz vollständig identisch. Unna[3]) beobachtete immer, sowohl bei den Gummata, wie dem tuberösen Syphilid u. s. w. Riesenzellen. Nach ihm finden sich Riesenzellen in allen mehr chronischen Syphiliden. Neumann[4]) fand Riesenzellen bei Herzgummata und anderen syphilitischen Affectionen. Friedel Pick[5]) beobachtete bei Herzsyphilis miliare Granulationsheerde mit darin enthaltenen Riesenzellen. Zu ähnlichen Resultaten gelangt Mračeк[6]) nach der Untersuchung der Herzsyphilis bei erworbener und ererbter Lues. Er constatirte miliare Knötchen, welche lediglich aus Grunulationsgewebe bestanden; ferner fand er Riesenzellen dabei mit wandständigen Kernen und meint, dass nach den Befunden von Brodowski, Browicz und Pick das Vorkommen von Riesenzellen in syphilitischen Produkten gar nicht zu bezweifeln sei. Dann ist hier die Arbeit von Elsenberg[7]) zu erwähnen, welche sich vor vielen anderen durch eine genaue histologische Untersuchung auszeichnet. Er bespricht einen Fall von syphilitischen Gummata der Larynxmuskeln. Er sah dort kleinzellige Infiltration, die die Muskelfasern aus einander drängte, daneben eine lebhafte Wucherung: junges fibröses Gewebe mit einer ziemlich grossen Quantität Spindelzellen und ovaler Zellen; inmitten dieses Gewebes fanden sich typische Langhans'sche Riesenzellen. Nekrobiotische Heerde zeigten die gleiche Struktur wie das restirende Gewebe, nur ist die Färbung eine schwächere und eine diffuse; die Zellen sind in diesen Heerden zerfallen, und an ihrer Stelle befindet sich eine körnige Masse mit Fetttropfen.

[1]) Centralbl. für med. Wissensch. 1877.
[2]) Dieses Archiv. Bd. 89. S. 193.
[3]) Die Histopathologie der Hautkrankheiten. Berlin 1894.
[4]) Allgem. Wiener med. Ztg. 1885. No. 13. — Vierteljahrsschr. für Derm. und Syphil. 1885. XII. S. 209.
[5]) Zeitschr. für Heilkunde. XIII. S. 43.
[6]) Archiv für Dermat. und Syphil. 1893. Ergänzungsheft 1. S. 281.
[7]) Archiv für Dermat. und Syphil. 1894. Bd. 29. S. 57.

Wir sehen also, dass sowohl miliare Knötchen als Riesenzellen mehrfach bei Syphilis beobachtet sind, und auch ich muss sagen, dass nach meinen geringen Erfahrungen, die ich im hiesigen pathologischen Institut zu machen Gelegenheit hatte, das Auftreten dieser Produkte, besonders der Riesenzellen, bei gummösen Prozessen absolut nicht zu den Seltenheiten gehört.

Das Vorkommen von Riesenzellen, beziehungsweise riesenzellenhaltigen miliaren Knötchen ist also für die Entscheidung der Frage ob Syphilis, oder Tuberculose, nicht mit Sicherheit zu verwenden, da bei beiden Erkrankungen diese Dinge angetroffen werden, ebenso wie sie bei beiden fehlen können.

Dass Verkäsung und andere degenerative Prozesse sowohl bei Syphilis wie bei Tuberculose vorkommen, und demnach in dem Auftreten oder Fehlen derartiger regressiver Metamorphosen kein Unterscheidungsmerkmal zwischen beiden Erkrankungen zu suchen ist, braucht wohl kaum noch erwähnt zu werden.

Auch die Production von Bindegewebe, die zu der bekannten Schwielenbildung bei Syphilis führt, ist kein sicheres Zeichen für diese Affection, da man dieselbe sowohl an den fibrösen Tuberkeln, als auch an den chronischen tuberculösen Entzündungen der serösen Häute, besonders der Pleura häufig beobachten kann.

Ferner wird vielfach als Characteristicum der Lues die Arteriitis, die bis zur Obliteration der Gefässe führt, angegeben: und in der That, wir treffen diese Veränderung sowohl beim Primäraffect, als auch bei secundären und tertiären Syphiliden fast constant an. Genauer beschrieben findet sich diese Veränderung, welche in einer grossartigen Zellvermehrung der sämmtlichen Gefässhäute zum Ausdruck kommt, bei Cornil[1]) und bei Heubner[2]). Der erstere weist darauf hin, dass die entzündliche Verdickung an den arteriellen und venösen Gefässen besonders die Adventitia betreffe. Auch Heubner beschreibt nicht nur die obliterirende Endarteriitis, sondern auch die entzündlichen Veränderungen an den übrigen Gefässmembranen, und zwar hält er die Endarteriitis für das Primäre, die

[1]) Leçons sur la Syphilis. Paris 1879.

[2]) Die luet. Erkrankungen der Hirnarterien. Leipzig 1874.

Entzündung der äusseren Häute für das Secundäre. Im Gegensatz zu Heubner verlegt Baumgarten[1]) den Anfang der „luetischen" Arteriitis in die Aussenhäute, nicht in die Intima; und zwar nicht nur bei der gummösen Arteriitis, sondern auch bei der einfachen Arteriitis obliterans.

Auch in unseren Geschwülsten trafen wir diese Veränderungen an den Gefässen fast constant an, und es wäre durch diesen Befund ein Grund gegeben, der die Diagnose Syphilis wahrscheinlich macht. Doch ist diese Affection auch nicht ganz beweisend, denn wir finden sie auch bei anderen pathologischen Zuständen; besonders möchte ich hervorheben, dass die Endarteriitis von Chiari bei den oben besprochenen Tuberculomen der Nase beobachtet wurde. Denn dieser Autor notirte in einem Falle eine reichliche Wucherung der Endothelzellen an den Gefässen, so dass einzelne Lumina von einer 5—6fachen Lage solcher Endothelzellen umgeben waren. Und gerade hier fanden sich in den Schnitten ziemlich reichliche Tuberkelbacillen!

Was das Auftreten der letzteren anbetrifft, so ist ja der positive Befund natürlich beweisend für Tuberculose; wenn diese Organismen aber vermisst werden, so können wir noch lange nicht sagen, dass wir keine Produkte der Tuberculose vor uns haben. Denn diese Bakterien sind ja bekanntlich oft so spärlich vorhanden, dass sie sehr leicht dem Auge des Beschauers entgehen können.

Wenn wir also das Resumé aus diesen Erwägungen ziehen, so müssen wir eingestehen, dass uns selbst eine genauere anatomische Untersuchung nicht immer in die Lage versetzt, zu entscheiden, ob wir im einzelnen Falle Produkte der Syphilis oder der Tuberculose vor uns haben, dass also das alte Virchow'sche[2]) Wort noch heute gilt: „Gerade bei der Syphilis zeigt es sich sehr deutlich, dass das morphologische Produkt keinen absoluten Werth hat. Nur durch seine Entwickelung und Rückbildung, durch seine Geschichte, sein Leben bekommt es seine Bedeutung". Auch Virchow giebt zu, dass der Tuberkel ein naheliegendes Vergleichsobject darstellt, und dass die Unterscheidung zwischen beiden schwer fallen kann.

[1]) Treitel und Baumgarten, Dieses Archiv. Bd. 111. S. 251.
[2]) a. a. O.

Wir können also bei unseren Geschwülsten durch die histologische Untersuchung nur feststellen, dass sie entweder tuberculöser oder syphilitischer[1]) Natur sind, wenn auch das Fehlen von Tuberkelbacillen und von Tuberkeln mit centraler Verkäsung, sowie das Vorhandensein der Arteriitis die Diagnose Syphilis wahrscheinlicher machen.

Um zu einer sicheren Diagnose zu kommen, müssen wir die klinischen Erscheinungen heranziehen.

An klinischen Beweisen für Syphilis kommt zunächst die Anamnese in Betracht. Nun weiss jedermann, wie oft selbst bei eclatantester Syphilis jedwede Infection geleugnet wird. So war es auch in drei von unseren Fällen; nur bei den beiden Kindern (Fall 3 und 6) wurde Lues der Mütter zugegeben; bei Fall 4 machten wenigstens die zwei Aborte immerhin eine vorausgegangene syphilitische Erkrankung wahrscheinlich.

Weiterhin müsste man nach sonstigen syphilitischen Erkrankungen des Körpers forschen; auch diese wurden nur bei den beiden Kindern sicher gestellt; denn bei dem einen fanden sich strahlige Narben der Haut und Rachenschleimhaut, bei dem anderen multiple syphilitische Knochen- und Lymphdrüsenerkrankungen, sowie Hutchinson'sche Zähne. Ferner wäre hier die Perforation der Nasenscheidewand zu erwähnen, die wir ja fast stets bei der Nasensyphilis beobachten können. Doch hat dieselbe nur einen relativen Werth, da wir sie auch bei anderen Affectionen finden. Schliesslich würde noch das Freisein des Körpers, besonders der Lungen, von tuberculösen Erkrankungen uns immerhin auf die Vermuthung einer syphilitischen Affection führen müssen.

Das relativ beste Kriterium für die Diagnose der Syphilis in zweifelhaften Fällen ist noch der Erfolg einer antisyphilitischen Behandlung. Es kann ein solcher Erfolg, wenn schon in Folge der anatomischen Untersuchung Lues wahrscheinlich wird, wohl mit ziemlicher Sicherheit als beweisend für die syphilitische Natur der Affection angesehen werden. Und deshalb stehe ich auch nicht an, die geschilderten Tumoren als Produkte der Sy-

[1]) Von den selteneren, anatomisch vielleicht in Betracht kommenden Affectionen, wie Rotz, Lepra u. s. w., wird abgesehen.

philis und zwar sowohl der erworbenen, als auch der hereditären, anzusehen; denn wir sahen bei allen 3 Fällen (1, 2 u. 4), bei denen die Diagnose noch zweifelhaft war, unter Jodkali-Therapie theils eine vollständige Heilung, theils eine ganz erhebliche Besserung eintreten: die Reste der Geschwulstmassen verschwanden, an ihrer Stelle trat Narbenbildung, die Septum-Perforation verkleinerte sich zusehends oder schloss sich sogar ganz. Was die beiden anderen Fälle anbetrifft, so war ja hier im Gegensatz zu den 3 übrigen die Diagnose hereditäre Lues klar, wie aus Anamnese und Status hervorging. Die Jodkali-Therapie kam nur bei dem einen mit gutem Erfolg in Anwendung, das andere Kind wurde wenige Tage nach seiner Aufnahme auf die dermatologische Klinik der Behandlung entzogen.

Fasse ich also kurz die Ergebnisse der anatomischen und der klinischen Untersuchung zusammen, so komme ich zu folgendem Resultat: Bei erworbener sowohl, als bei hereditärer Syphilis kommen in der Nase selbständige, theils gestielte, theils breit aufsitzende Tumoren vor, ganz analog den Tuberculomen bei der Tuberculose. Dieselben geben histologisch im Wesentlichen den Bau der Gummata wieder, ebenso wie die Tuberculome den der Tuberkel.

Schauen wir uns nun in der Literatur um, ob ähnliche selbständige Tumoren syphilitischer Natur auf der Schleimhaut der oberen Luftwege beobachtet sind, so suchen wir in Lehrbüchern sowohl als in fast sämmtlichen Specialwerken vergeblich danach. Das Wenige, was ich über diesen Gegenstand finden konnte, möge in Folgendem seinen Platz finden:

Krecke[1]) beschreibt zwei syphilitische Granulationsgeschwülste der hinteren Rachenwand bei einem 24jährigen, mit Lues behafteten Manne; dieselben waren von Taubeneigrösse, hatten eine glatte Oberfläche und setzten sich von der Rachenschleimhaut scharf ab; sie gingen unter Jodkaligebrauch erheblich zurück; in der linken Nasenhälfte liess sich eine ähnliche Neubildung constatiren. Von der Rachengeschwulst wurde ein Stückchen exstirpirt und von Schmaus untersucht, der es als aus Anhäufungen von Rundzellen bestehend erkannte.

[1]) Münch. med. Wochenschr. 1894. No. 47.

Ferner gehört offenbar der Browicz'sche[1]) Fall zu der Kategorie der von uns beobachteten Geschwülste. Dieser Autor beobachtete im Larynx eines 45jährigen syphilitischen, an Larynxstenose verstorbenen Frauenzimmers einen bohnengrossen, scharf umschriebenen Knoten, welcher im submucösen Gewebe des rechten unteren Stimmbandes sass. Derselbe schob sich gegen Ringknorpel und hintere Wand vor und war in die Kehlkopfhöhle vorgebaucht. Die Geschwulst war mit normaler Schleimhaut bedeckt, bestand aus grauröthlichem Gewebe und zeigte in der Mitte käsigen Zerfall. Mikroskopisch fand Browicz Rundzellen mit feinen Bindegewebsfasern, Spindelzellen und Riesenzellen; die käsigen Partien bestanden aus feinkörniger Masse mit nur vereinzelten Kernen darin.

Weiter wäre vielleicht noch ein Fall von Lewin[2]) zu erwähnen, der einen Tumor im Larynx eines syphilitischen Pat. fand; jedoch geht aus der mikroskopischen Untersuchung nicht klar hervor, ob er zu diesen Geschwülsten zu rechnen ist.

Die sonstigen Forscher, die sich mit Nasensyphilis beschäftigt haben, z. B. Sänger[3]), Sänger und Schuster[4]), besonders Michelson[5]), berichten meist nur über gummöse Infiltrationen. Jedoch bespricht dieser Autor einen Fall von polypoider Degeneration des vorderen Endes der mittleren Muschel, welches als fast haselnussgrosser Tumor in den mittleren Nasengang hinabhing. Derselbe war auf Jodkaligebrauch nach 2 Monaten wesentlich verkleinert, der Rest wurde galvanocaustisch zerstört. Leider fehlt die mikroskopische Untersuchung; es ist deshalb nicht zu beurtheilen, ob dieser Tumor histologisch zu den unseren zu rechnen ist. Von Interesse ist aber, dass Michelson bei einem anderen Fall von haselnussgrossem Tumor der rechten Choane, verbunden mit Ulcerationen in der Nasenhöhle, die Diagnose zwischen Syphilis und Tuberculose unsicher liess, bis Tuberkelbacillen nachgewiesen wurden.

Die übrigen in der Nase bei Lues beobachteten Geschwülste,

[1]) a. a. O.
[2]) Deutsche Klnik. 1862.
[3]) Vierteljahrsschr. für Derm. und Syphil. 1878. S. 235.
[4]) Vierteljahrsschr. für Derm. und Syphil. 1877. S. 43.
[5]) Volkmann's Sammlung klin. Vortr. No. 326.

so die Fälle von Gerber[1]), Hopmann[2]) und Anderen sind papillomatöser Natur, jedenfalls nicht als specifische Produkte der Syphilis anzusehen.

Es fragt sich nun, welche Stellung nehmen unsere Geschwülste unter den sonst bekannten Produkten der Syphilis ein?

Virchow (a. a. O.) betont überall den Unterschied zwischen den einfach hyperplastischen Bildungen, welche an jedem Gewebe homologe Produkte erzeugen, und den eigentlichen Gummigeschwülsten. Vergleichen wir die oben beschriebenen Tumoren mit seinen Schilderungen, so können sie mit Sicherheit weder der ersten, noch der zweiten Gattung zugerechnet werden.

Denn wohl ist die Neubildung eine exquisit homologe, sie entsteht im Bindegewebe, und ihre Elemente sind zweifellos bindegewebiger Herkunft, trotzdem müssen wir sie aber als wahre Geschwulst ansehen und können sie deshalb nicht unter die erste der Virchow'schen Kategorien einreihen.

Andererseits haben diese Tumoren mit den Gummata wohl das gemeinsam, dass sie wahren Geschwulstbildungen entsprechen, jedoch sind sie nicht als identisch anzusehen; denn sie unterscheiden sich erstens dadurch, dass unsere Tumoren selbständige knotige, von der Umgebung scharf abgesetzte, theils gestielte, theils der Schleimhaut breit aufsitzende Geschwülste darstellen, während die Gummata stets infiltrirend innerhalb der afficirten Theile liegen.

Ein zweiter Unterschied ist der, dass die hier geschilderten Tumoren nur sehr geringe (in zwei Fällen gar keine) Neigung zu regressiven Metamorphosen zeigen, während den Gummata diese Veränderungen in hohem Maasse eigen sind, die dann zu den bekannten grossartigen Zerstörungen gerade in der Nase Veranlassung geben. Diese beide Unterschiede scheinen mir insofern in nahem Zusammenhang zu stehen, als nur durch diese so geringe Neigung zu Degenerationen, bezw. zum Zerfall die Produkte der Syphilis zu derartigen Gebilden auswachsen können, die dann als selbständige Geschwülste imponiren müssen.

Wenn wir hiernach die letzteren weder den einen, noch den anderen der von Virchow unterschiedenen Productionen

[1]) Beiträge zur klin. Med. und Chir. Heft 5. Wien 1894.

[2]) Dieses Archiv. Bd. 93.

vollständig gleichstellen können, so sind sie beiden doch ätiologisch, histologisch und histogenetisch vollständig gleichwerthig; der Unterschied nach beiden Seiten ist nur als ein gradueller aufzufassen, so dass also unseren Geschwülsten gewissermaassen eine Uebergangsstellung von den einfach hyperplastischen Bildungen zu den Gummata anzuweisen wäre.

II.

Die Struktur unserer Geschwülste habe ich zwar schon oben geschildert, ich möchte hier aber noch auf einige Einzelheiten eingehen, zumal da unsere Kenntnisse über die anatomischen Veränderungen bei Lues überhaupt recht mangelhaft sind.

Wie ich schon bemerkte, stellen die geschilderten Tumoren reine Bindegewebsgeschwülste, und zwar Granulationsgeschwülste dar, die aus dem submucösen Bindegewebe hervorgehen. Ob die Neubildung ausschliesslich auf eine Wucherung der sessilen Elemente zurückzuführen ist, oder ob sich auch ausgewanderte Leukocyten an der Gewebsbildung betheiligen, ist schwer zu entscheiden, zumal da diese Frage auch bezüglich der entzündlichen Gewebsbildung immerhin noch zu den schwebenden zu rechnen ist.

Eine andere Frage, bei deren Beantwortung ich etwas glücklicher zu sein glaube, ist die nach der Entstehung der Riesenzellen.

Dieselben glichen vollständig den bei der Tuberculose anzutreffenden typischen Langhans'schen Riesenzellen: und wenn auch a priori anzunehmen ist, dass die Entstehung derselben bei der Syphilis in der gleichen Weise verläuft, wie bei der Tuberculose, so muss ein solcher Nachweis doch erst erbracht werden, zumal da auch bei der Tuberculose die Ansichten über diesen Gegenstand recht getheilte sind, und es wohl nach den vorliegenden Untersuchungen als sicher anzusehen ist, dass diese grossen Elemente in den verschiedenen Organen und unter den verschiedenen Bedingungen auf ganz verschiedene Weise entstehen können. Ich ziehe hier absichtlich zum Vergleich nur die Riesenzellen bei der Tuberculose heran, da uns ein Vergleich mit den Fremdkörper-, Knochenmark-, Sarcom- u. a. Riesenzellen

zu weit führen würde, meiner Ansicht nach auch für unser Thema ohne Belang wäre.

Wenn es auch einige Autoren giebt, welche die Riesenzellen aus je einer Zelle durch Eigenwachsthum entstehen liessen, so prävalirte doch die Ansicht, dass an der Bildung derartiger Protoplasmaklumpen mehrere Zellindividuen betheiligt wären. Und zwar war man meist geneigt, wegen der wandständigen Kerne die Riesenzellen als Querschnitte von präformirten Kanälen anzusehen, deren Lumen durch irgend welche Vorgänge verschlossen wäre. In der That liegt dieser Gedanke sehr nahe, nicht nur wenn die Riesenzelle sich auf dem Schnitt als rundes, sondern vor Allem, wenn sie sich als längliches Gebilde präsensirt. Man verlegte deshalb einerseits die Riesenzellenbildung in drüsige Kanäle, andererseits in Blut- und Lymphgefässe, nahm also sowohl von den Epithelien, als auch den Endothelien an, dass sie das Material zu jenen grossen Zellen hergeben sollten.

Am ausführlichsten hat sich wohl Arnold[1]) mit der Frage nach der Entstehung der Riesenzellen bei der Tuberculose beschäftigt. Er fand in den miliaren Tuberkeln der Leber dicht gelagerte und offenbar neugebildete Gallengänge. Die Veränderungen derselben, welche in Folge der käsigen Metamorphose auftreten, sind in vielen Fällen die unmittelbare Veranlassung zu der Entstehung derjenigen Erscheinungen, welche man als Riesenzellen zu bezeichnen pflegt. Arnold lässt die Riesenzellen aus den Gallengängen entstehen, und zwar vergleicht er den Vorgang der Riesenzellenbildung mit einer cystischen Umwandlung des einen und gleichzeitiger Abschnürung der anderen Stelle des Drüsenganges. Dass andere Autoren die Genese der Riesenzellen in Beziehung zu Blut- und Lymphgefässen bringen, ist für Arnold nur eine Bestätigung seiner Ansicht. Denn alle diese Anschauungen stimmen darin überein, dass „diese Form der Riesenzellen innerhalb präexistenter Kanäle entsteht, und dass die zelligen Bestandtheile derselben nichts anderes sind als das mehr oder weniger alterirte Wandepithel oder Endothel". Auch für die Nierentuberkel konnte Arnold[2]) nachweisen, dass

[1]) Dieses Archiv. Bd. 82. S. 377.

[2]) Dieses Archiv. Bd. 83. S. 289.

die Riesenzellen aus den Epithelien der Harnkanälchen in gleicher Weise entstehen, wie aus denen der Gallengänge. Keineswegs aber sei dies die einzige Entstehungsart.

In ähnlicher Weise lässt Gaule[1]) die Riesenzellen im Hoden sowohl, als im Nebenhoden durch das Zusammenfliessen der Epithelien entstehen. Waldstein[2]) kommt bei der Beschreibung der Hodentuberculose bezüglich der Riesenzellen zu folgendem Resultat: das Epithel der Samenkanälchen ist in toto desquamirt und liegt in Form eines Pfropfens zusammengeballt im Centrum des Lumens. Diese Pfropfen konnte Waldstein in allen Stadien jener Metamorphose beobachten, welche schliesslich zur Bildung von meist runden, grossen Riesenzellen führt.

Von denjenigen Autoren, welche die Riesenzellen in Blut- und Lymphgefässen entstehen lassen, ist in erster Linie Schüppel[3]) zu nennen. Nach seiner Ansicht sammeln sich in den Blutgefässen, vornehmlich in den kleinen Venen Protoplasmaklumpen, in denen später Kerne auftreten; letztere sind nicht von denen der Endothelzellen abzuleiten, welche mit der Bildung der Riesenzellen überhaupt nichts zu thun haben, vielmehr nimmt Schüppel an, dass die zahlreichen Kerne, welche den eigentlichen Riesenzellen zukommen, unabhängig von einem präexistenten Kerne in dem Protoblasten, d. i. in der erwähnten Protoplasmaanhäufung, entstehen, in derselben Art etwa, wie der Kern der ersten Furchungskugel aus dem nach Untergang des Keimblättchens kernlosen Dotter hervorgehe. Die epitheloiden Zellen lässt er aus kernhaltigen Sprossen der Riesenzellen entstehen, welche erstere sich von den letzteren abschnüren. Auch das Reticulum des Tuberkels geht nach ihm aus den Ausläufern der Riesenzellen hervor. Schüppel tritt also in Bezug auf die Protoblasten für die freie Zellbildung innerhalb der Blutgefässe ein!

Nach Hering's[4]) Ansicht entsprechen die Riesenzellen des Tuberkels höchst wahrscheinlich Lymphgefässquerschnitten. Die

[1]) Dieses Archiv. Bd. 69. S. 213.
[2]) Dieses Archiv. Bd. 85. S. 399.
[3]) Archiv für Heilkunde. Bd. 13. 1872.
[4]) Histolog. und experim. Studien über Tuberculose. Berlin 1873. S. 105.

feinkörnige Ausfüllungsmasse hält er für den durch Einwirkung der zur Härtung benutzten Flüssigkeiten geronnenen Inhalt derselben, die in ihm eingebetteten Zellen für endotheliale, durch den Wucherungsprozess veränderte Elemente. Die in den Maschen des Reticulum eingebetteten protoplasmatischen, mit einem Kern versehenen Zellen sind nach Hering veränderte Endothelien der Saftkanälchen.

Brodowski[1]), einer von den wenigen Autoren, die sich nicht nur mit der Histogenese der tuberculösen, sondern auch der syphilitischen Riesenzellen beschäftigt haben, leitet dieselben von Blutgefässen ab und konnte Uebergänge von kleinen Gefässen zu Riesenzellen beobachten. Er lässt die grossen Riesenzellen aus kleinen Riesenzellen und diese wiederum aus capillären Blutgefässen entstehen, indem er den Zusammenhang zwischen kleinen Riesenzellen und Capillargefässen, sowie zwischen letzteren und grossen Riesenzellen nachweist, in Gestalt einer protoplasmatischen Brücke. Den Anfangstheil einer solchen Brücke konnte er vom Gefäss aus injiciren. Brodowski hält die Blutgefässe jedoch nicht für die einzige Quelle der Riesenzellen, vielmehr sei es möglich, dass dieselben auch aus Lymphgefässen entstehen könnten.

Lübimow[2]) kommt hinsichtlich der Peritonäaltuberculose zu der Ansicht, dass die epitheloiden-Zellen aus den Endothelien der Lymphgefässe, dass ferner die Riesenzellen aus jenen epitheloiden Zellen gleichfalls innerhalb der Lymphgefässe entstehen. Zum gleichen Resultat kommt er in Bezug auf die Lymphdrüsentuberculose.

Erörtern wir nach dieser kurzen Literaturübersicht, die absolut keinen Anspruch auf Vollständigkeit macht, auf welche Weise die Riesenzellen-Entstehung in unseren Geschwülsten zu erklären ist, so wird unsere Aufmerksamkeit, wie aus den Protocollen der einzelnen Fälle hervorgeht, mit grosser Evidenz auf die Gefässe gelenkt. Zunächst erinnern sowohl die runden, als auch besonders die langgestreckten Formen der Riesenzellen, in denen die langen, schmalen Kerne immer parallel zur Längs-

[1]) a. a. O.
[2]) Dieses Archiv. Bd. 75. S. 71.

axe der Zellen gerichtet sind, an Quer- und Längsabschnitte von verstopften Gefässen, ebenso wie man beim Antreffen der Y-förmigen Riesenzellen (Fig. 1) an Theilungsstellen denkt. Doch wäre das natürlich noch kein Beweis. Ein solcher wird erst erbracht durch Bilder, wie ich sie in Fig. 2 a und b wiedergegeben habe. Hier sehen wir einmal ein Gebilde (a), welches auf dem einen, dem dickeren Ende, eine grosse, vielkernige typische Langhans'sche Riesenzelle darstellt, während der schmale schwanzartige Theil zweifellos als Gefäss imponiren muss. Das Gefäss geht hier also direct in eine Riesenzelle über; die vorher noch deutliche Wand des ersteren verliert sich vollständig in der letzteren, während ein Theil des Riesenzellen-Protoplasmas sich in das dünne Gefäss einsenkt. Derartige Bilder müssen wir wohl sicher als beweisend für die Entstehung der Riesenzellen aus Gefässen ansehen. Ebenso die Bilder, welche durch Fig. 2 b repräsentirt werden. Hier sehen wir ein deutliches dünnwandiges Gefäss auf dem Querschnitt, von länglich-runder Figur, in dessen Mitte eine Riesenzelle liegt. Die letztere bildet mit einem Theil der Wand ein continuirliches Ganzes, an der gegenüberliegenden Seite scheint sie auch adhärent zu sein, während von rechts und links der Zelle noch offenes Lumen vorhanden ist. Der Zusammenhang zwischen Riesenzelle und der einen Seite der Gefässwand ist ein so inniger, dass es schwer ist zu sagen, wo die eine aufhört und die andere anfängt: beide sind so vollständig mit einander verschmolzen, dass es wohl nicht zu fern liegt zu behaupten, dass an dieser Stelle die Riesenzelle entstanden ist. Auch Fig. 4 scheint mir für die Annahme, dass die Riesenzellen innerhalb der Gefässe entstehen, recht beweisend zu sein. Dort liegt (rechts) eine lange Riesenzelle, deren beide spitzen Enden oben und unten in's Gewebe übergehen, sicher noch im Gefäss, wie an der schmalen Wand, die zu beiden Längsseiten, nur durch einen feinen Saum von der Riesenzelle getrennt, sichtbar wird, deutlich zu erkennen ist. Es scheint mir sonach keinem Zweifel zu unterliegen, dass die Riesenzellen in unseren Geschwülsten aus Gefässen hervorgegangen sind.

Bei der weiteren Frage nach der Natur dieser Gefässe kommen nur die kleinen Venen oder Lymphgefässe in Betracht,

denn die dünne schmale Wandung, welche an jenen Gefässen, bezw. Resten von solchen nachzuweisen war, erinnerte niemals an eine Arterienwand. Für die erste der beiden Möglichkeiten möchte ich mich entscheiden. Denn erstens konnte ich zuweilen in den Riesenzellen oder in solchen Gebilden, welche als ihre Vorstadien anzusehen sind, Blutkörperchen antreffen; zweitens hatten auch fast immer die an Gefässe erinnernden langen Riesenzellen eine gerade, gestreckte Form, niemals zeigten sich an ihnen die bekannten Einschnürungen und Ausbuchtungen, die den Lymphgefässen eigenthümlich sind. Ich möchte deshalb die Entstehung der Riesenzellen in die Venen verlegen. Freilich hatten die langen Riesenzellen auch manchmal auf dem Schnitt eine spaltförmige Gestalt, lagen in auffallender Weise der Aussenseite von Blutgefässen an, so dass ich auch den Lymphgefässen, wenigstens den sogen. Lymphspalten, eine wenn auch beschränktere, Thätigkeit beim Zustandekommen der Riesenzellen nicht absprechen kann.

Wenn wir es also als ausgemacht betrachten können, dass die Riesenzellen aus den Gefässen, und zwar vornehmlich aus den kleinen Venen, entstanden sind, so drängt sich uns ferner die Frage auf, wie denn die Vorgänge bei diesem Act genauer sich zugetragen haben. Da ist denn zunächst die auffallende Thatsache anzuführen, dass fast in allen Fällen eine grössere Anzahl kleinerer Venen durch eine feinkörnige Masse verstopft war, welche vollständig dem Riesenzellen-Protoplasma glich. Daneben zeigten sich dann die Endothelien mehr oder weniger stark gewuchert: sie waren sehr gross, dick, sprangen stark in's Lumen vor, zeigten sich auch der Zahl nach vermehrt. Ich traf gar nicht selten Querschnitte von derartigen Gefässen an, die Riesenzellen sehr ähnlich sahen; an manchen Stellen, an denen die Wand nicht mehr deutlich war, konnte man in der That im Zweifel sein, ob man ein verstopftes Gefäss vor sich hatte oder eine Riesenzelle. Es ist demnach, wenn diese feinkörnigen Massen innerhalb der Gefässe keine Kunstprodukte darstellen, nicht unmöglich, dass dieselben bei der Riesenzellenbildung eine Rolle spielen. Dabei brauchen diese Massen die Gefässe nicht vollständig zu verlegen, denn wir sahen Bilder, in denen sie der Intima wohl an einer Stelle fest anhafteten,

während in ihrer Umgebung die Strombahn noch vollständig offen war. Und dem analog scheint mir auch der Vorgang bei der Riesenzellenbildung zu sein. Diese brauchen nicht etwa, wenn sie in einem Gefässe entstehen, in ihren ersten Stadien die ganze Lichtung des Gefässes einzunehmen, so dass die Endothelien der ganzen Circumferenz an ihrer Bildung betheiligt sind, sondern können an einer Stelle der Wandung anhaften und so frei in's Lumen hineinragen. Erst bei stärkerem Wachsthum würde ein vollständiger Verschluss des Lumens zu Stande kommen. Das scheint mir besonders aus Bildern hervorzugehen, wie ich eins in Fig. 2b abgebildet habe. Dort sehen wir, wie an einer Stelle der Wandung eine Riesenzelle in festem Zusammenhang mit der Intima steht, sich nach der gegenüberliegenden Seite hin erstreckt, hier nur ziemlich lose anzuliegen scheint, während das ganze übrige Lumen vollständig frei ist. Der Vorgang würde also der sein, dass an irgend einer Stelle der Wandung die Endothelien an zu wuchern fangen und die Riesenzellen produciren; ob jene feinkörnigen Massen bei diesem Vorgang in der Weise betheiligt sind, dass sie sich vorher an jener bestimmten Stelle der Wand niederschlagen und so zur Riesenzellenbildung Veranlassung geben, oder gar einen Theil des Materials liefern, muss ich dahingestellt sein lassen. Ich komme, hier also zu wesentlich anderen Ergebnissen als Schüppel, der wie ich oben schon bemerkte, die Riesenzellen frei im Lumen der Gefässe ohne Betheiligung der Endothelien entstehen lässt.

Allerdings möchte ich bemerken, dass die Endothelzellen nicht die einzigen Elemente sind, von denen die Riesenzellenkerne abzuleiten sind. Mir scheint es ganz sicher, dass auch die farblosen Blutkörperchen hierbei betheiligt sind. Denn ich konnte mehrfach, wie aus den Protocollen zu ersehen ist, inmitten der Riesenzellen Kerne nachweisen, die sich wesentlich von den schmalen, langen, wandständigen Kernen unterschieden. Sie waren nehmlich manchmal rund, dann wieder zeigten sie jene typische gelappte Form, wie wir sie bei bestimmten Arten von Leukocyten finden. Dazu kommt, dass sie einen kleinen, schmalen, runden, scharf umschriebenen Hof in ihrer nächsten Umgebung zeigten, welcher wohl sicher als Protoplasma des betreffenden Leukocyten anzusprechen war. Es scheint mir also

fraglos, dass sowohl Endothelien wie farblose Blutkörperchen bei dem Aufbau der Riesenzellen betheiligt sind. Und das letztere ist ja gar nicht wunderbar, da auch rothe Blutkörperchen, bezw. Reste von solchen innerhalb der Riesenzellen nachzuweisen waren.

In einem Falle (1) traf ich feine, hyaline, hackenförmige Fortsätze, welche sich von der Intima aus frei in's Lumen hinein erstreckten; dieselben sind auch von Brodowski (a. a. O.) beschrieben worden. Man könnte nun auf den Gedanken kommen, dass diese bei der Riesenzellenbildung innerhalb der Gefässe eine Rolle spielen. Das muss ich jedoch ablehnen, denn man kann diese hyalinen Fortsätze der Endothelien in allen möglichen Objecten antreffen, die frisch in die fixirende Flüssigkeit gekommen sind. Dieselben sind also für Kunstprodukte zu halten, die eben durch die Einwirkung der Fixirungsmittel auf die absterbende Zelle entstehen.

Es wäre nun noch zu erörtern, aus welchem Material der Mantel der Riesenzellen hervorgeht. Derselbe ist zuerst bei der Tuberculose von Langhans[1]) beschrieben worden.

Nach ihm giebt es nur zwei Hypothesen für die Entstehung dieses Mantels. Entweder er wird von der Riesenzelle selbst durch Ausscheidung gebildet, oder er wird von der Umgebung her auf die Riesenzelle aufgelagert. Für die letztere Entstehungsart spricht sich Langhans aus und beweist dieselbe auch ganz klar durch seine Beschreibung und Abbildungen. Er nimmt also an, dass der Mantel durch Zusammenfliessen der die Riesenzelle umgebenden Zellen entsteht; die letzteren bilden eine die Riesenzelle umgebende Kapsel, die dann später homogen wird. Er kann natürlich eine Betheiligung der Riesenzelle an der Mantelbildung durch Ausscheidung oder sonstwie nicht widerlegen.

Auch in unseren Tumoren sprechen sämmtliche Bilder dafür, dass der Mantel, ebenso wie die von ihm ausgehenden Ausläufer, ausserhalb der Riesenzelle gebildet werden. Und zwar ganz besonders deutlich die Bilder, an denen schon ein homogener Mantel mit Fortsätzen vorhanden ist, der aber deutlich von der Riesenzelle getrennt ist. An Fig. 3 können wir dies Verhältniss beobachten. Hier sehen wir an den beiden paral-

[1]) Dieses Archiv. Bd. 42. S. 382.

lelen Längsseiten noch eine deutliche Grenze zwischen Riesenzelle und Mantel, während oben und unten eine solche nicht mehr existirt. Der homogene Mantel mit seinen, das Reticulum bildenden Ausläufern wird also von der die Riesenzelle umgebenden Substanz gebildet. Da wir nun angenommen haben, dass unsere Riesenzellen innerhalb der Gefässe entstehen, und dass die Endothelien die wandständigen Kerne liefern, so muss der Mantel aus den übrigen Schichten der Gefässwand, bezw. ihren Zellen entstehen. Auch das geht deutlich hervor aus den Bildern, welche die Riesenzellen noch im Gefäss liegend zeigen (Fig. 4). Hier ist wiederum eine scharfe, durch einen Spalt markirte Abgrenzung zwischen Riesenzelle und Hülle an den beiden Längsseiten deutlich zu erkennen, während oben und unten schon eine Verschmelzuug beider eingetreten ist. Diese Hülle ist hier natürlich die Gefässwand (ausschliesslich der Intima), und ihre Qualität als Mantel mir dadurch klar, dass sie 1) oben und unten schon in die Grenzschicht der Riesenzelle übergeht, dass sie 2) die den Mantel charakterisirenden, das Reticulum bildenden Ausläufer an ihrer Aussenseite deutlich erkennen lässt. Es scheint mir aus diesen Bildern mit Sicherheit hervorzugehen, dass der Mantel der Riesenzellen aus den äusseren Schichten der Gefässwand (und zwar vornehmlich wohl der Adventitia) entsteht. Auch Brodowski ist der Ansicht, dass die Adventitia das Material zur Bildung des Mantels hergiebt; seine Fig. 1 gleicht ganz der meinigen (4). — So viel über die Histogenese der Riesenzellen in unseren Geschwülsten.

Erklärung der Abbildungen im Text. Vergrösserung Zeiss DD, Ocul. IV.

Anmerkung. Die Figuren 2 b und 3 sind versehentlich in falscher Richtung abgezeichnet worden; man möge sich dieselben um 90° von links nach rechts gedreht denken, um die im Text zu den Figuren gemachten Bemerkungen zu verstehen.

III.

Ueber Thyreoidea und Hypophysis der Cretinen, sowie über Thyreoidalreste bei Struma nodosa.

Von Dr. med. William de Coulon,
gew. Assistenten am pathol. Institut in Bern.

(Hierzu Taf. II und III.)

I. Thyreoidea der Cretinen.

Die bekannten Erfahrungen der operativen Cachexia thyreopriva des Menschen, die Beobachtungen über die sporadische Cachexia thyreo-priva oder das Myxödem, sowie die Experimente von Hofmeister und Eisselsberg, welche bei Thieren, denen sie während der Wachsthumsperiode die Thyreoidea entfernten, cretinistische Symptome sich entwickeln sahen, legen die Idee nahe, dass der spontane Cretinismus des Menschen seinen ursächlichen Mittelpunkt in Veränderungen der Thyreoidea habe, welche schon im fötalen Leben sich ausbildeten. Ich kann mich hier auf die Auseinandersetzungen beziehen, in welchen besonders von Kocher diese Idee über die Aetiologie des Cretinismus in consequenter Weise durchgeführt ist.

Indessen besitzen wir nur wenige Angaben über das Verhalten der Thyreoidea bei menschlichen Cretinen. Nur eigentlich von Hanau liegen etwas eingehendere Mittheilungen vor über die Thyreoideen von 3 erwachsenen Cretins, und von Langhans eine kurze Notiz über einen Fall; ich komme auf diese nach der Schilderung meiner Cretinenschilddrüsen zu sprechen. Möge es mir an dieser Stelle gestattet sein, meinem hochverehrten Lehrer für die rege Unterstützung bei der Arbeit meinen besten Dank abzustatten.

Im Laufe des letzten Jahres kamen im Berner pathologischen Institut 4 Cretinen zur Section und ein 5. Individuum, das den eigenthümlichen cretinistischen Habitus in ausgesprochener Weise besass, geistig jedoch wohl entwickelt war. Dieses Material

bildet die Grundlage für den ersten Theil dieser Arbeit; während des Abschlusses derselben kam noch ein weiterer Cretin zur Section, über welchen ich am Schluss besonders berichten werde.

Die Schilddrüsen von sämmtlichen 6 Fällen wurden in Celloidin eingebettet und mit dem grossen Jung'schen Mikrotom geschnitten. Zur Kernfärbung wurde Hämalaun benutzt, zur Unterfärbung Eosin, Pikrinsäurefuchsin nach van Gieson, sowie Orange-G-Säurefuchsin. Die Conservirung erfolgt in 5procentigem Sublimat, in Pikrinsublimat nach Rabl. Man macht dem Sublimat den Vorwurf, dass er das Colloid stark zum Schrumpfen bringt; indess handelt es sich im Folgenden mehr um die Struktur der Zellen und Kerne, und von dem Colloid kommt wesentlich nur die Menge, das Lichtbrechungsvermögen und das Verhalten gegenüber Färbungen in Betracht, sowie seine Anwesenheit in Lymph- und Blutgefässen. Gerade aus letzterem Grunde habe ich die verschiedenen Osmiumgemische vermieden, weil dieselben das Einlegen von nur ganz kleinen Stücken ermöglichen und daher über das Colloid in Gefässen keinen sicheren Aufschluss geben können. Auch finde ich am schwach glänzenden Colloid die Retractionserscheinungen nicht besonders stark, und manchmal fehlen sie. Am stark glänzenden Colloid habe ich fast nie Randvacuolen gesehen, so dass ich auch hier annehmen möchte, dass durch das Sublimat die Verhältnisse nicht wesentlich verändert werden.

Die 5 ersteren Fälle sind die in der nebenstehenden Tabelle.

Aus dieser Tabelle ersehen wir, dass unsere cretinischen Schilddrüsen in zwei Gruppen eingetheilt werden können: erstens die Drüsen von Ruch und Rindlisbacher, welche keine oder nur einzelne kleine Strumaknoten enthalten, mit einem abnorm kleinen Gewicht von 8,0 g, das Drüsengewebe derb anzufühlen, auf der Schnittfläche von graurothem, stark transparentem Aussehen, ohne erkennbare Lappung; zweitens die Drüsen von Santschi und Ledermann von 59,0 und 44,0 g Gesammtgewicht, welche aus zahlreichen, zum Theil verkalkten Knoten bestehen und dazwischen nur wenig, ja bei Santschi nur 2,0 g atrophischen, comprimirten Drüsengewebes haben. Indessen stimmt das mikroskopische Bild in den vier Fällen vollständig überein, so dass ich die zwei Gruppeu nicht aus einander zu halten brauche. Der Fall Graber, mit guter geistiger Entwickelung, aber cretinischem Habitus des Körpers, würde hinsichtlich des Gesammtgewichts der nicht strumösen Partien, dem normalen am nächsten stehen, die histologischen Verhältnisse

Name, Alter, Habitus, Todesursache	Beschreibung der Thyreoidea	Gewichte			Vergleich mit dem normalen Gewicht nach Vierordt
		Struma-knoten	atrophisch. Gewebe		
1. Ruch, 34jähr. Frau, gestorben am 22. Jan. 1895 Mitt. 2 Uhr 10 Min. Section am 23. Jan. Morg. 8½ Uhr. — Endometritis. Herzverfettung. Atherom. — Körperlänge 130 cm. Gesicht von cretinischem Aussehen, Nasenwurzel eingesunken, breit. Lippen gewulstet. Backen stark entwickelt. Panniculus reichlich.	Thyreoidea klein, der rechte Lappen lang und schmal, 4 cm lang, 1 cm breit. Linker Lappen aus 3 Knoten gebildet von 1—1,5 cm Durchmesser, der untere Knoten cystisch.	3,5 g	4,5 g	8,0 g	24,0 g
2. Rindlisbacher, 51jähr. Mann, gestorben am 4. April 1895 Abends 4 Uhr. Section am 6. April Morg. 11 Uhr. — Perirectaler Abscess. Hernia inguin. ext. dextr. — Körperlänge 135 cm. Cretinhaft gebauter Körper. Musculatur gut entwickelt. Stirn stark zurückstehend. Arcus supercil. vorspringend. Nase abgeplattet. Lippen dick. Gesichthaut runzlig.	Thyreoidea klein, beide Lappen durch einen schmalen Isthmus verbunden, Process. pyramidalis fehlt, ebenso die Unterhörner. Auf der Schnittfläche das Gewebe grauroth, stark transparent. Keine deutliche Lappung.			8,35 g	30,0 g
3. Santschi, 26jähr. Mann, gestorben am 16. Nov. 1895 Mitt. 12 Uhr. Section am 16. Nov. Abends 3 Uhr. — Hernia inguin. sinistr. oper. Allgemeine Peritonitis. — Körperlänge 145 cm. Deutlich cretinischer Habitus.	Linker Thyreoidealappen doppelt so gross wie der rechte. Colloidknoten von der Grösse eines Taubeneies bis zu einer Erbse, dazwischen comprimirtes atrophisches Drüsengewebe.	57,0 g	2,0 g	59,0 g	18,0 g
4. Ledermann, 60jähr. Mann, gestorben am 8. Dec. 1894 Mitt. 1 Uhr. Section am 10. Dec. Morg. 9½ Uhr. — Hernia diaphragmatica. — Kurzer, sehr breiter Körper. Muskel- und Knochenbau sehr stark. Panniculus am Stamm spärlich. Haut dünn.	Thyreoidea besteht aus wallnussgrossen verkalkten Strumaknoten und weicheren, im atrophischen Gewebe zerstreuten kleinen Knoten. Der rechte Lappen kleiner als der linke. (Die kleineren Knoten wurden mit dem Nachbargewebe in Verbindung gelassen.)	27,0 g	17,0 g	44,0 g	30,0 g
5. Graber, 26jähr. Frau, gestorben am 19. März 1895 Abends 2 Uhr. Section am 20. März Abends 2 Uhr. — Schrumpfniere. — Körperlänge 148 cm. Gedunsenes Gesicht von deutlichem cretinischen Habitus. Musculatur und Panniculus wenig entwickelt. Geistig gut entwickelt.	Thyreoidea klein, beiderseitig symmetrisch entwickelt; enthält einen wallnussgrossen Knoten und gegen ein halbes Dutzend kleiner Knoten von 2—3 mm Durchmesser, die in Verbindung mit dem Nachbargewebe gelassen wurden.	4,5 g	11,5 g	16,0 g	18,0 g

sind aber vollständig die gleichen wie bei den wirklichen Cretinen, übrigens ist hier in der Zahl von 11,5 des nicht strumösen Gewebes doch noch ein halbes Dutzend kleiner Knoten inbegriffen, und ebenso auch in den 17 g der nicht strumösen Partien von Ledermann, so dass diese Zahlen also jedenfalls zu gross sind.

Weitaus die Ueberzahl der Bilder, welche wir in dem nicht strumös entarteten Gewebe unserer cretinen Schilddrüsen finden, zeigt ohne Weiteres, dass hier atrophische Prozesse vorliegen, welche bis zum vollständigen Schwund des epithelialen Gewebes führen, und dass ferner die nicht völlig atrophischen Partien im Wesentlichen als schwach oder nicht functionirend angesehen werden können. Das ergiebt sich sowohl aus der Beschaffenheit des Epithels und Inhalts der Alveolen, sowie aus dem Fehlen des Colloids in Lymphgefässen.

Die Bilder sind im Einzelnen sehr mannichfaltig, aber es scheint mir nicht nothwendig, alle Einzelheiten vorzuführen, sondern ich will versuchen eine zusammenfassende und das Wesentliche erschöpfende Beschreibung derselben zu geben.

Ich habe die wichtige Thatsache vorauszustellen, dass ganz normale Partien, Läppchen mit mehr oder weniger grossen hohlen Drüsenbläschen, welche ganz oder fast ganz von stark glänzendem Colloid ausgefüllt sind, vollständig fehlen.

Der lobuläre Bau ist schon bei 6facher Lupenvergrösserung und namentlich nach van Gieson'scher Färbung besonders deutlich. Die Läppchen heben sich hier durch gelbe Farbe sehr scharf von dem dunkelfuchsinrothen, interlobularen Stroma ab; denn die schmalen intralobulären Septa sind bei dieser Vergrösserung noch nicht sichtbar. Die gelbe Farbe beruht wesentlich darauf, dass die epithelialen Elemente und die rothen Blutkörperchen in den stark injicirten Gefässen gleichmässig gelb gefärbt sind.

Wo die Atrophie geringere Grade erreicht, erscheinen die Drüsenläppchen grösser und namentlich breiter, als an den anderen Stellen; sie sind meist länglich, oval oder spindelförmig, selbst dreieckig und halbmondförmig, aber im Ganzen ist ihre Gestalt mehr eine compacte, während an den hochgradig atrophischen Stellen die Läppchen wesentlich schmäler und lang-

gestreckt sind, und an den höchsten Graden stellen sie nur schmale, gelbe Streifen dar, welche fast bis auf die Breite von 0,06 mm heruntergehen können. Genauere Maasse anzugeben ist schwierig, da die Abgrenzung der Läppchen vielfach etwas Willkürliches ist. In der Thyreoidea von Ledermann ist die Abgrenzung der Läppchen fast völlig unmöglich, weil innerhalb der Läppchen die Septa zwischen den Drüsenbläschen ungewöhnlich breit sind, und so der Gegensatz zwischen den inter- und intralobulären Septa schwindet.

Die Drüsenbläschen sind im Ganzen von geringen Dimensionen, doch finden sich hier gewisse Unterschiede zwischen den einzelnen Schilddrüsen, die besonders bei 100facher Vergrösserung deutlich sichtbar sind. Meistens finden sich in den Läppchen einige grössere Drüsenbläschen mit deutlichem Lumen von etwa 0,1 mm Durchmesser, hie und da sind auch solche vom 2—3fachen Durchmesser. Diese Zahlen liegen allerdings noch durchaus im Bereich des Normalen, denn der Durchmesser der normalen Alveolen wird ziemlich übereinstimmend auf 0,05 bis 0,15 angegeben. Aber nur in den grösseren Läppchen finden sich mehrere solche Bläschen, je kleiner die Läppchen sind, um so weniger zahlreich werden sie, und recht häufig findet man in je einem Läppchen nur ein solches Bläschen, welches bei 100facher Vergrösserung ein deutliches Lumen hat, während das übrige Gewebe desselben solide erscheint.

Die obigen Zahlen stellen also die relativ seltenen Maxima des Durchmessers der Bläschen dar, weitaus die Mehrzahl derselben ist erheblich kleiner, und die kleinsten derselben enthalten nur, wie wir sehen werden, eine einzige Epithelzelle.

Die Schwankungen im Durchmesser sind also vielleicht noch grösser wie in der Norm, aber in der Richtung nach abwärts. Die Bläschen von geringen Dimensionen wiegen weit vor, und es finden sich noch solche, welche bedeutend unter das Maass von 0,05 mm herabgehen.

Abweichend davon ist der Fall Santschi, bei welchem die Drüsenläppchen mehr von compacter Form sind, und Bläschen enthalten von 0,025 bis 0,05 mm Durchmesser, selten mehr, also verhältnissmässig von ziemlich gleichen Dimensionen und alle auch von ziemlich gleichmässigen rundlichen Formen. Trotz

dieser Verschiedenheit in der Grösse lassen sich in allen diesen Bläschen an dem Epithel gemeinsame Charaktere feststellen, und diese betreffen das Protoplasma und ganz besonders die Kerne.

Der Epithelbelag bildet in den mit Lumen versehenen Bläschen meist einen ziemlich dicken (0,01 mm) Saum, so dass man da, wo die Kerne dicht zusammen liegen, die denselben zusammensetzenden Zellen als cubisch bezeichnen kann. Daneben kommen, namentlich in kleinen Bläschen, stark abgeplattete Epithelien vor: bei Graber und Santschi nur selten, bei Rindlisbacher und Ledermann in grösserer Zahl.

Das Protoplasma dieses Epithelsaums ist im Grossen und Ganzen feinkörnig, trüb; färbt sich mit Orange-G-Säurefuchsin deutlich hellbraun, und hebt sich dadurch vom übrigen Gewebe scharf ab; mit Eosin ist es rosa, mit Pikrinsäurefuchsin hat es einen gelben Ton. Zellgrenzen sind an demselben meist nicht zu sehen, nur hie und da sind sie deutlich, namentlich an Tangentialschnitten durch das Epithel, besonders in der Mitte der Bläschen da, wo das Epithel nur in sehr dünner Schicht getroffen ist; nur dann heben sich einzelne Zellindividuen scharf ab, wenn dieselben, worauf ich zurückkomme, ein helleres Protoplasma haben. Man sieht nirgends eine besondere Anordnung der Protoplasmakörner in Längsreihen etwa den Andersson'schen Fasern entsprechend, oder verschiedene Tingirung der Körner, so dass einige sich als Colloid hervorheben. In den kleineren Bläschen finden sich häufig Bilder des Zerfalls des Protoplasmas; kleinere und grössere Partien im Inneren der Zellen sind aufgehellt, die körnige Masse ist sehr ungleich vertheilt, und gegen die hellen Flecke unregelmässig begrenzt, oder die Zellen haben nach dem noch vorhandenen Lumen hin eine sehr unregelmässige Begrenzung, sehen wie ausgefressen aus, oder das Drüsenbläschen ist nur von unregelmässigen, netzförmig verbundenen Balken von körnigem Protoplasma durchzogen, welche an der Peripherie zu einem continuirlichen Saum von wechselnder Breite zusammenfliessen und im letzteren, wie auch an beliebigen anderen Stellen, liegen Kerne, und zwar meist die gleich zu beschreibende aufgeblähte Form.

Ganz besonders wichtig erscheint mir die Beschaffenheit der

Kerne, denn eine grosse Zahl derselben zeigt Bilder, welche als degenerativ gedeutet werden können, und zwar nimmt die Zahl dieser degenerativen Kerne zu, je kleiner das Drüsenbläschen wird.

Ich unterscheide an den Kernen:

1. Schöne, runde, bläschenförmige Kerne mit einer mässigen Zahl von Chromatinkörnern, oder auch hie und da chromatischen Fäden, welche ein Netzwerk bilden mit Maschen von recht ungleicher Grösse und Form. Der Nucleolus ist vielfach deutlich, von der gleichen Farbe wie die übrigen Chromatinkörner; in den Schnitten nach Orange-G-Säurefuchsin nimmt er häufig eine orange Färbung an. Diese Kerne entsprechen vollständig den normalen; doch lassen sie sich nicht von einer anderen Unterform trennen, nach welcher sie alle möglichen Uebergänge zeigen. Diese nehmlich von der gleichen Grösse, der gleichen runden Form, zeigen verschiedene Stadien dessen, was man als Wandhyperchromatose zu bezeichnen pflegt. Die Chromatinkörner rücken nehmlich an die Peripherie nach der Kernmembran hin, und bilden mit derselben einen stark gefärbten, ziemlich dicken Saum, während der centrale Theil des Kernes stark aufgehellt ist. Ich muss diese Kerne mit den wirklich normalen zusammenfassen und werde beide im Folgenden als „erste Gruppe" bezeichnen. Die Wandhyperchromatose wird in den letzten Jahren allgemein als pathologisch angesehen, und dass derselben auch hier ein degenerativer Charakter zukommt, wird jedenfalls durch die zweite Kernform ganz wesentlich gestützt.

2. Kerne von dem 2—3fachen Durchmesser der ersteren, und mehr, ebenfalls bläschenförmig; sie scheinen durch Aufblähung (Aufnahme von Kernsaft) von Seiten der Kerne der ersten Gruppe entstanden zu sein. Sie sind also sehr hell, schön rund und oval, das verhältnissmässig spärliche Chromatin bildet Körner und Fäden, welche alle die peripherische Lagerung sehr deutlich zeigen; sie bilden an der Innenfläche der Kernmembran einen Saum von wechselnder, aber sehr geringer Breite, welcher nach innen zu allmählich abblasst. Das Kernkörperchen, welches nie fehlt, ist vielfach an die Peripherie gerückt.

Diese Kerne bestehen also fast nur aus einem mässig breiten, bei Hämalaun blauen Randsaum, welcher eine helle, fast wasser-

klare Höhlung begrenzt. Sie zeigen also den höchsten Grad der Wandhyperchromatose und zugleich eine bedeutende Vergrösserung durch Aufnahme einer hellen Substanz, die ich oben als Kernsaft bezeichnete, womit ich sie aber nicht ohne Weiteres mit dem normalen Kernsaft identificiren will.

3. Kerne rund, kleiner wie die der ersten Gruppe, aber durchaus homogen, gleichmässig sich färbend; sie gleichen völlig den Kernen einkörniger Leukocyten. Das Protoplasma in der Umgebung dieser Kerne ist häufig dunkel, so dass Bilder ähnlich den Colloidzellen Langendorf's entstehen. Möglich, dass es sich um solche handelt, aber auch recht wohl möglich, dass sie Uebergangsformen zu den entschiedenen Degenerationsformen der folgenden Gruppe bilden.

4. Kerne von sehr wechselnder Grösse, theils klein wie No. 3, und kleiner, meistens aber so gross wie die unter 2 beschriebenen aufgeblähten Kerne. Das Gemeinsame derselben besteht darin, dass sie eine äusserst unregelmässige, zackige Form haben und sehr dunkel gefärbt sind, wie No. 3, nicht immer ganz gleichmässig, sondern hie und da wechseln hellere und dunklere Flecken ab, die einfach der Ausdruck der Unebenheiten der Oberfläche, also der verschiedenen Dicke des Kernes sein können. Bald haben sie im Ganzen mehr eine runde, compacte Form, bald sind sie eckig, oder in anderen Fällen stark in die Länge gestreckt, namentlich, wenn der Epithelsaum etwas niedrig ist; aber der äussere Contour ist immer unregelmässig, buchtig und zackig, so dass die Kerne wie geschrumpft aussehen. Nur selten sind die Höcker und Zacken mit einer gewissen Regelmässigkeit angeordnet, so dass man sie mit Maulbeeren vergleichen könnte. Ich werde dieselben im Folgenden als „verklumpte Kerne“ bezeichnen. Wie gesagt, können sie bedeutende Dimensionen erreichen. So messen einige längliche Kerne 0,02—0,05 mm in der Länge, 0,0075 und 0,01 in der Breite. Solche grössere Kerne sind stellenweise sehr reichlich und fallen dann schon sofort bei schwacher Vergrösserung in die Augen.

Ich habe schon bei den einzelnen Kernformen hervorgehoben, dass dieselben zum grössten Theil als Degenerationen aufzufassen sind. Das gilt namentlich mit Sicherheit von den hochgradig

aufgeblähten und verklumpten Kernen. Die regelmässigen Maulbeerkerne könnten auch als schlecht conservirte Mitosen zu deuten sein; ich kann diesen Einwurf nicht mit voller Bestimmtheit beseitigen, aber ich weise darauf hin, dass leichter erkennbare Formen von Mitosen wie Diaster durchaus fehlen, und da in allem Uebrigen der Charakter der Atrophie sehr ausgesprochen ist, so dürfte die Deutung der in Frage stehenden Kerne als Degenerationsformen die grössere Wahrscheinlichkeit für sich haben.

Aber auch die bläschenförmigen Kerne mit der eigenthümlichen Wanderung des Chromatins nach der Membran hin, können ebenfalls als degenerativ angesehen werden. Um dies zu begründen, führe ich an, dass namentlich Schmaus und Albrecht bei dauernder Unterbindung der Nierenarterie, nach 1—2 Tagen gerade diese eigenthümlichen Formen an den Kernen der Harnkanälchenepithelien beobachten; ein Plumperwerden des Kerngerüstes, eine Anlagerung des Chromatins an der Membran, eine Verdichtung der Kerne, welche sie als Pyknose bezeichnen, mit geschrumpften und zerklumpten Formen, und auch eine hochgradige Quellung mit spärlichen Chromatinkörnern und einer sehr deutlichen Kernmembran. Lubarsch hat ähnliche Kernveränderungen in den verschleppten Leber- und Placentarzellen bei Eklampsie beobachtet, in anämischen Infarkten von Kaninchen, in Herzinfarkten; auch Ströbe spricht die Ansicht aus, dass Hyperchromatose der Gewebszellen ebenfalls eine regressive Metamorphose sei.

Diese Thatsachen, und namentlich die Experimente von Schmaus und Albrecht beweisen, dass in den meisten Fällen diese Kernformen degenerativer Art sind; ob diese Auffassung ganz zu verallgemeinen ist, wird man bei der Neuheit des Gegenstandes noch nicht mit Sicherheit bejahen dürfen. Für die vorliegenden Schilddrüsen ergiebt sich daraus zunächst nur die Wahrscheinlichkeit, dass auch hier Degenerationen vorliegen. Mit Rücksicht aber auf die übrigen oben erwähnten Verhältnisse, die Kleinheit der ganzen Drüsen, der Drüsenbläschen, das Fehlen des Colloids in der Mehrzahl der letzteren und in den Lymphgefässen, würde man hier auch, wenn die obigen Untersuchungen nicht vorlagen, zu der Vermuthung gedrängt werden, dass diese Kernformen als Degenerationsart anzusehen sind.

Die an 3. Stelle beschriebenen leukocytenähnlichen, kleinen, runden, gleichmässig dunkelgefärbten Kerne sind nach den Beobachtungen von Schmaus und Albrecht wahrscheinlich auch in die pyknotischen Formen einzureihen.

Ich habe weiter noch die schon erwähnten grossen aufgehellten Zellen zu schildern. Wenn dieselben in dem beschriebenen dunkelkörnigen Epithelsaum eingeschoben sind, so heben sie sich durch ihr ganz blasses Protoplasma sehr deutlich ab, ihre Grenzen sind scharf und sie können mit gewölbter Fläche in das Lumen über das Niveau der Umgebung hervorragen. In dem Zellkörper finden sich Protoplasmakörner, welche Eosin annehmen, namentlich in der Umgebung des Kernes; an der Peripherie sind sie von einem eosinrothen Streifen umgeben, der der Ausdruck einer Membran sein kann. Diese Zellen haben vorzugsweise normale, ein Theil von ihnen grosse, aufgeblähte Kerne.

Was nun die Vertheilung dieser Kerne und Zellen anlangt, so kann ich nicht mit Bestimmtheit sagen, ob es Bläschen giebt, welche nur die Kerne No. 1 haben, nur das glaube ich behaupten zu können, dass, wenn in einem Bläschen nur Kerne von normaler Grösse sich finden, darunter doch immer einzelne oder mehrere sind, welche schon den Beginn und höhere Grade der Wandhyperchromatose zeigen, also als degenerirt anzusehen sind. Solche Durchschnitte von Bläschen sind aber gar nicht häufig und es ist sehr möglich, dass andere Durchschnitte durch das gleiche Bläschen deutlichere Kerndegeneration zeigen würden.

In den meisten grösseren Bläschen, finden sich neben den bläschenförmigen Kernen auch hyperchromatische verklumpte Formen, und zwar ist hie und da in die Reihe eingeschoben ein kleiner Kern dieser Art mit beiden Endflächen die äussere und innere Fläche des Epithels erreichend, aber deutlich zackig und nicht etwa mit den Kernen der Langendorf'schen Colloidzellen zu verwechseln. Häufig sind die vergrösserten, in geringerem Grade die kleineren Formen derselben. Die ersteren finden sich in allen Varietäten, von mehr compacter Form oder auch häufig länglich, wurstförmig, der Art, dass sie der Wand des Bläschens parallel liegen; je kleiner die Bläschen sind, um so

grösser ist ihre Zahl, während die bläschenförmigen immer spärlicher werden.

Dabei fällt noch besonders in die Augen eine sehr ungleichmässige Anordnung der Kerne. Je mehr die Kerne No. 1 vorwiegen, um so gleichmässiger ist ihre Anordnung, und in manchen Bläschen liegen sie in gleichmässigen, meist geringen Abständen wie in der normalen Thyreoidea. Wo die verklumpten Kerne in grösserer Zahl sich finden ist die Vertheilung eine andere: Grössere Strecken des Epithels, an welchen 3 bis 4 normale Kerne und mehr Platz hätten, selbst solche von der Hälfte des Umfanges einer Alveole sind frei von Kernen, während in dem übrigen Theil 2 bis 4 verklumpte Kerne in weiten und ungleichen Abständen sich finden. Man erhält den Eindruck, als ob mehrere bläschenförmige Kerne zu einigen wenigen verklumpten Kernen zusammengeflossen wären; was natürlich auch ein Zusammenfliessen der Zellen, eine Schwund der Zellgrenzen voraussetzt. Hie und da finden sich auch die aufgeblähten Kerne, in der Regel nur von mässiger Dimension so dass ihr Durchmesser die Dicke des Epithels nicht erreicht, das umgebende Protoplasma ist dabei aufgehellt, so dass die Kerne gleichsam in einem hellen Hof liegen.

Was nun die kleineren und kleinsten Bläschen anlangt, so lassen manche derselben noch bei starker Vergrösserung ein Lumen sichtbar werden, das von einem ziemlich dicken epithelialen Saum begrenzt ist, der letztere kann sogar erheblich dicker sein als in den grösseren Bläschen und ist häufig grobkörnig. In diesem Epithel liegen nun gar keine normale Kerne, keine von normaler Grösse und mit Wandhyperchromatose, auch keine kleinen, runden, dunklen Kerne der 3. Form, sondern wesentlich nur die verklumpten Kerne von den verschiedensten, sehr verzerrten Formen und zum Theil von sehr bedeutenden Grössen. Begreiflicher Weise sind immer nur wenige solche Kerne vorhanden, etwa 3 bis 4. Ferner kommen dann auch die grossen aufgeblähten Kerne mit ihrem hellen Protoplasma noch ziemlich häufig vor. Natürlich ist die absolute Zahl gering; neben 3 bis 4 verklumpten Kernen finden sich 1 oder 2 solcher aufgeblähten Kerne, aber gerade in den allerkleinsten soliden Follikeln sind sie fast constant, und gar nicht selten sieht man

eine solche Zelle mit blasskörnigem Protoplasma ganz isolirt im gefässreichen Stroma liegen, in einem scharf begrenzten Raume, von dem Bindegewebe durch eine deutliche Spalte getrennt. Oder man sieht hie und da auch in einer gleich grossen Lücke des Stromas nur einen unverkennbaren, grossen, aufgeblähten Kern, ohne dass das umgebende Protoplasma sich deutlich markirt. Diese stellen also das letzte Stadium des ganzen Prozesses dar.

Wir sehen also, dass alles Abnorme, was wir an dem Epithel wahrnehmen, auf Degeneration und völligen Schwund hinausläuft. In gleicher Weise deutet auch der Inhalt der Alveolen auf Aenderung und zwar Schwächung und schliesslich vollständigen Verlust der Function hin. Denn viele der Alveolen, die ein Lumen haben, sind leer, ihr Lumen erscheint völlig hell. Und diese leere Alveolen, welche häufig schon bei den grösseren die Mehrzahl bilden, werden, je mehr die Alveolen kleiner werden, um so zahlreicher, so dass schliesslich eine colloidhaltige Alveole zur Seltenheit wird.

Von dem Colloid können wir 2 Formen unterscheiden: 1) das nach van Gieson braungelb sich färbende, stark glänzende, welches in Form von kugligen Gebilden fast nur in den grösseren Bläschen sich findet und durch einen breiten Spalt vom Epithel getrennt, sehr häufig nur einen recht kleinen Theil des Lumens ($\frac{1}{8}$ oder $\frac{1}{4}$) einnimmt, selten finden sich an ihm kleinere halbkreisförmige Ausschnitte, recht häufig dagegen ist seine Oberfläche mit Buckeln versehen, als wenn es durch Zusammenfliessen von kleinen Kugeln entstanden oder in Begriff wäre in solche sich aufzulösen; und in manchen Bläschen bildet es auch 2 oder mehr kleinere, unregelmässig gestaltete, buchtige Klumpen, die dicht neben einander liegen. Mit Hämatoxylin-Eosin hat es einen blauvioletten Ton, sogar häufiger mit starkem Vorwiegen von Blau (mucinöse Umwandlung?). Ferner findet sich dieses Colloid auch in kleinen Alveolen, welche ein ganz niedriges, plattes Epithel mit sparsamen Kernen in weiten Distanzen haben, hier in der Regel als eine Kugel, welche nur durch eine schmale Spalte vom Epithel getrennt ist. Bei Rindlisbacher, Ledermann und Santschi ist das die einzige Form des Colloids in den Bläschen, und bei den 2

letzteren in ausserordentlich geringer Zahl, so dass oft ein ganzes mikroskopisches Gesichtsfeld kein Colloid enthält.

Nur bei Graber findet sich das schwach glänzende Colloid das nach van Gieson sich nur gelb, bei Hämalaun-Eosin rosa färbt, die Lumina zum grösseren Theil oder ganz ausfüllt, an der Peripherie die halbkreisförmigen Buchten der Retractionserscheinungen zeigt, hie und da auch von zahlreichen Vacuolen gleichsam netzförmig aufgelöst ist. Dieses Colloid ist nicht immer völlig hyalin, sondern bei starker Vergrösserung kann man häufiger eine körnige Struktur erkennen. Manchmal findet sich das Colloid auch in dünnen Streifen unter dem Epithel, sogar im ganzen Umfang des Drüsenbläschens, es hat den gleichen Charakter wie das Colloid des Lumens und ist meist schwach glänzend, seltener stark glänzend, so besonders in kleinen Bläschen mit einem ganz dünnen Epithelbelag, der als ein schmaler, körniger Streifen mit einigen wenigen kleinen, länglichen, verklumpten Kernen dem breiteren Saum des Colloids, das eine dicke sklerotische Membrana propria vortäuscht, aufliegt.

Eine wirkliche Membrana propria ist bekanntlich in der normalen Thyreoidea nicht nachgewiesen. Gutknecht hat in der Struma nodosa Bilder beschrieben, die auf die Existenz einer solchen Membran hindeuten. Ich finde an den kleinen und kleinsten Bläschen nicht selten dicht unter dem Epithel einen ganz schmalen, bei van Gieson fuchsinrothen Saum, welcher im ganzen Umfang das Bläschen umgiebt, in welchem manchmal auch ein länglicher Kern eingeschoben ist. An den grösseren Bläschen habe ich nie etwas Aehnliches gesehen. Vielleicht dass dieser Saum wirklich eine Membrana propria darstellt.

Ferner findet man häufig in den grösseren Follikeln, in ihr sehr blasses Colloid eingebettet, und darin zerstreut, alle Stufen von Zellresten; von der ganzen Epithelzelle mit deutlich bläschenförmigem Kern und feinkörnigem Protoplasma, bis zu den kleinen isolirten, verklumpten Kernen oder Bruchstücke derselben mit wenig anhaftenden Protoplasmapartikelchen. Das Epithel solcher Follikel kann dabei kettenartig von der Wand abgehoben sein, oder bildet einen continuirlichen Saum mit den verschieden oben beschriebenen Degenerationen von Protoplasma und

Kern. Und manche kleinere Follikel enthalten im Lumen nur einige wenige solcher Zellen, ohne dass sich im Wandepithel ein Defect erkennen lässt.

Während die Veränderungen an den Bläschen, wie man sieht, sehr bedeutend sind, finden wir im Stroma nur sehr geringe Veränderungen. Es handelt sich wesentlich um eine Verbreiterung der intralobulären Septa. Es bestehen dieselben aus mehreren fuchsinrothen Bändern von wellenförmigem Verlauf, welche in der Breite den Durchmesser der kleineren Epithelkerne erreichen können, meist aber feiner sind. Sie liegen locker, zwischen ihnen Spalten von gleicher Breite; gewöhnlich ziehen sich 2 bis 4 solcher Bänder zwischen benachbarten Alveolen hin, während normal die Stromabalken sehr schmal sind und vielfach fast nur aus Blutgefässen zu bestehen scheinen. Kerne sind spärlich, klein, länglich oder rund, die letzteren wie die Kerne von einkernigen Leukocyten. Nur bei Ledermann ist die Verbreiterung bedeutender, wie schon oben erwähnt. Hier erreichen die Septa die Breite der Drüsenbläschen und können sogar über dieselben hinausgehen. Man sieht auch hier die vorhin erwähnten, etwas breiteren Bündel von Fibrillen, aber in der Regel ist das Stroma vollständig in feinste wellenförmige Fibrillen aufgelöst, die durch schmalere und breitere Spalten von einander getrennt sind; der Kernreichthum ist dabei nicht bedeutender als in den anderen Fällen.

Was die Blutcapillaren der intralobulären Stromabalken anlangt, so sind dieselben bei Santschi nicht gut injicirt und daher nicht leicht zu erkennen, bei Ledermann sieht man dieselben recht schön meist in die Mitte der Stromabalken verlaufend, und hie und da auch bis an das Drüsenbläschen vordringen, und sogar in dasselbe hinein vorspringen. Ganz besonders schön ist das letztere bei Graber und Rindlisbacher zu sehen. Die innerhalb der Stromabalken selbst gelegenen Capillaren sind hier nicht injicirt, und man sieht auch zwischen den locker zusammenliegenden Fibrillenbündeln derselben nur hie und da eine Andeutung von Capillaren, dagegen sind die subepithelialen Theile des Capillarnetzes prall mit Blutkörperchen ausgefüllt, es findet sich hier in schönster Weise das zuerst von Zeiss beschriebene Bild, dass die Blutcapillaren in das Lumen der

Alveolen hinein vorspringen wie die Capillaren der Arteria pulmonalis in das Lumen der Lungenalveolen. Querschnitte von solchen Capillaren sieht man in grösserer Zahl in einem Drüsenbläschen dicht neben einander, kaum um den eigenen Durchmesser von einander getrennt. Aber auch Längsschnitte sind zu sehen, das heisst eine Capillare, welche etwa $\frac{1}{3}$ des Umfangs des Bläschens und mehr umkreist. Besonders schön ist das Bild bei Orange-G-Säurefuchsin, welches die Blutkörperchen in den Capillaren und die Epithelien verschieden färbt, erstere orange, letztere hellbraun. Während beide nach van Gieson gleichmässig gelb gefärbt sind und daher bei schwacher Vergrösserung sich nicht differenziren. Der ziemlich dicke Epithelsaum ist durch die Capillaren emporgehoben und bedeckt dieselben, wie auch die Wandfläche in den Maschen des Capillarnetzes, in gleicher Dicke, oder er ist über den Capillaren dünner, so dass der von den letzteren eingenommene Raum in dem Epithel gleichsam ausgespart ist, und Epithel und Capillaren zusammen einen Saum von überall gleicher Dicke bilden. Es findet sich dieses Bild in den Bläschen der verschiedensten Dimensionen.

Die Venen und Arterien sind in sämmtlichen Fällen gut gefüllt. In den Venen fand ich nur selten Kugeln von stark glänzendem Colloid vom 3—4fachen Durchmesser der rothen Blutkörperchen. Schwach glänzendes Colloid habe ich in keinem Fall in ihnen gesehen. Was die Arterien anlangt, so sind in den kleineren Arterien in sämmtlichen Fällen die von Schmidt genauer beschriebenen Knospen, und zwar von der gleichen Zusammensetzung und topographischen Anordnung. Sie finden sich vorzugsweise in den kleineren interlobulären Arterien und zwar namentlich an Theilungsstellen, vielfach nur eine, so dass das Lumen zu einer halbmondförmigen Spalte wird, deren Concavität von der Knospe eingenommen ist; öfter zwei einander gegenüber liegend, aber auch 3 bis 4 auf demselben Querschnitt. Die Abbildungen 1, 2 und 4 von Schmidt, stellen die Bilder dar, die ich am häufigsten in meinen Präparaten sehe; das bedeckende Endothel, wie der Kernreichthum der Knospen ist ganz der gleiche, und ich habe der Beschreibung von Schmidt nur hinzuzufügen, dass eine Betheiligung

der Media, wie er sie gesehen hat, aus meinen Präparaten nicht mit Sicherheit erschlossen werden kann. Meistens verlaufen die Muskelfasern der Media intact unter der Knospe weg. Hie und da allerdings schien es mir auch, als ob das zellreiche Gewebe der Knospen in die Media sich hineinstrecke, doch bin ich nicht zu voller Klarheit gekommen. Manchmal scheint das kernreiche Grundgewebe dieser Knospen hyalin und colloid zu degeneriren, und es ragt eine homogene Halbkugel von Endothel bedeckt in das Lumen des Gefässes hinein, diese Gebilde sind bei van Gieson'scher Färbung hübsch rosaroth gefärbt, glänzend, strukturlos (hyalin), sie heben sich dadurch sehr scharf von der gelben Arterienwand ab. Solche Knospen finden sich, wie gesagt, in sämmtlichen 5 Schilddrüsen.

Ausserdem finden sich auch Obliterationen grösserer Arterien durch Verdickung der Intima, aber nur in dem Falle Graber, so dass denselben keine ätiologische Bedeutung für den Schwund des Drüsengewebes zugeschrieben werden kann. Ich gehe deshalb kurz über dieselben hinweg. Die Obliterationen können vollständig sein und sind häufiger unvollständig, die letzteren geben Bilder, welche von der gewöhnlichen Form der Obliteration etwas abweichen. Es handelt sich weniger um eine Veränderung der Intima im ganzen Umfang des Gefässquerschnittes, sondern die Verdickungen sind mehr einseitig, wachsen gleichsam polypös in das Lumen hinein, und bilden so in einem gewissen Stadium eine Knospe, welche durch eine schmale, halbmondförmige Spalte von der gegenüber liegenden fast normalen Intima getrennt ist, oder auf der Höhe ihrer Convexität kann diese Knospe mit der gegenüberliegenden Wand verwachsen, so dass die halbmondförmige Spalte in zwei getrennt wird. In anderen Arterien finden sich auch mehrere derartige Spalten, aber meist excentrisch, und hie und da ragen noch in diese Spalten kleinere Bildungen hinein, welche den Knospen der kleineren Arterien sehr gleichen. Es ist daher nicht unmöglich, dass diese Obliterationen der grösseren Arterien auf einer weiteren Entwickelung der von Horn und Schmidt beschriebenen Knospung der kleineren Arterien beruhen. In dem zellreichen intravasculären Bindegewebe finden sich hie und da mehr homogene Massen, nach van Gieson roth oder orange, bei Orange-G-Säure-

fuchsin braunröthlich, vielleicht Folgen einer secundären Degeneration. Ferner kommen dann auch Bilder vor, ähnlich denjenigen der in Obliteration begriffenen Arterien, jedoch sind diese kernreichen Felder mit den spaltförmigen, von Endothel ausgekleideten Lumina nicht von der charakteristischen Media umgeben; möglich, dass es sich hier um Obliteration von Venen handelt, doch habe ich Schnittreihen, welche Aufschluss geben würden, nicht angefertigt.

So bemerkenswerth und so wichtig der Befund an den Lymphgefässen ist, so kann ich denselben doch in ganz wenigen Worten zusammenfassen. Denn Lymphgefässe mit colloidähnlichen Massen gefüllt, habe ich nur in einem breiteren Septum gesehen und zwar zwei; ob diese Masse wirklich colloid war, vermag ich nicht einmal mit Bestimmtheit zu sagen, denn wenn es auch im Uebrigen dem Colloid in den Nachbarbläschen glich, so fehlten doch Vacuolen und Retractionerscheinungen. Das ist der einzige positive Befund, den ich aufzuweisen habe. Daraus ergiebt sich also, dass hier von einem ausgedehnten Uebertritt des Colloids in die Lymphgefässe nicht die Rede sein kann, gerade das Fehlen von colloidhaltigen Lymphgefässen zeichnet diese Thyreoiden aus. Auch leere Lymphgefässe, wie man sie normal namentlich in der Nähe der grösseren Blutgefässe leicht sieht, konnte ich nicht erkennen.

Schliesslich will ich noch erwähnen, dass in sämmtlichen Drüsen Quer- und Längsschnitte von Nerven sichtbar sind, auf deren Schilderung ich nicht weiter eingehe, da meine Präparate nicht in Müller'scher Flüssigkeit erhärtet waren. Sie bieten jedenfalls keinen besonderen Kernreichthum dar und sehen aus, wie die Nervendurchschnitte, welche man gelegentlich auch in Strumaknoten sieht.

Hanau hat in einer der 3 cretinen, von ihm untersuchten Schilddrüsen starke Leukocyteninfiltration gefunden; eine solche finde ich auch bei Graber in etwas ausgedehnterem Maasse vorhanden. Es handelt sich um Heerde von einkernigen Leukocyten, welche vorzugsweise in der Nähe grösserer Arterienäste sich finden, also vorzugsweise grösseren Bindegewebsmassen und interlobulären Septa angehören. Nur ganz vereinzelt finden sich auch Leukocyten innerhalb der Drüsenläpp-

chen. Bei den anderen 4 Fällen sind solche Infiltrationen nicht vorhanden.

Mit den beschriebenen Veränderungen, so mannichfaltig dieselben auch sind, sind jedoch die Bilder des Drüsenschwundes noch nicht erschöpft. Bei Ledermann und Rindlisbacher erfolgt noch der Schwund des Drüsengewebes dadurch, dass die Drüsenbläschen eines Läppchens nach Schwund der Stromabalken zusammenfliessen und so gleichsam zu kleine Cysten sich umwandeln. Indessen diese Cysten zeigen in allen Stadien ihrer Entwickelung an dem Epithel die oben beschriebenen Degenerationsformen, so dass wir es also nicht mit einem Prozess zu thun haben, durch welchen ein Theil der Strumacysten sich bildet. Es entstehen durch diesen Prozess Hohlräume, in welchen Epithelien, Blutcapillaren und Colloidkugeln von verschiedener Grösse wirr durch einander liegen.

Die Grösse derselben kann von 0,5—0,8 mm schwanken, die äussere Form ist länglich, mit rundlichen Ausbuchtungen, an die früheren Drüsenbläschen erinnernd. Charakteristisch ist nunmehr eine fast continuirliche Auskleidung dieser Räume durch weite, strotzend mit Blutkörpern gefüllte Capillaren, deren Quer-, Schräg- und Längsschnitte dicht neben einander auf der Innenfläche des Bindegewebsstroma aufliegen, in der Regel nur durch ganz kurze Zwischenräume von einander getrennt; und ferner reichen manche dieser Capillaren noch weit in das Lumen vor, und in der Mitte desselben liegen noch zahlreiche Quer- und Schrägschnitte von solchen; durch sie mag vielfach $\frac{1}{4}$ des ganzen Hohlraumes eingenommen werden, und in dem restirenden Lumen, welches netzartig zwischen den Capillaren sich hinzieht, finden sich Epithelzellen vollständig locker liegend, von normalen Dimensionen oder auch kleiner, mit unebener, körniger Begrenzung, als wenn das Protoplasma in Zerfall begriffen wäre, oder nur mit wenigen unregelmässigen Fetzen von Protoplasma, die dem kleinen verklumpten Kern anhaften. Von einem continuirlichen Belag ist nicht die Rede.

Auch Uebergangsformen zu den früheren Stadien finden sich; von dem Stroma dringen ganz schmale Balken in den peripherischen Theil dieser Räume, vereinigen sich netzförmig und grenzen so kleine, runde Drüsenbläschen ab, welche

jedoch ebenfalls mehr oder weniger degenerirtes Epithel enthalten.

Es kann sich also hier nicht etwa um einen progressiven Prozess handeln, der Charakter der Degeneration ist im Aussehen der Epithelien und ihrer Kerne vollständig ausgesprochen.

Nachdem ich so versucht habe, das Gemeinsame und Wichtige in der verwirrenden Zahl von wechselnden Combinationen der einzelnen Bilder dieses atrophischen Prozesses zu beschreiben, komme ich zum Abschluss noch auf das letzte Stadium desselben, dessen wichtigsten Charaktere kurz zusammenfassend.

Diese im höchsten Grade der Atrophie stehenden Läppchen, welche in sämmtlichen 5 Schilddrüsen sich finden, stellen, wie schon erwähnt, schmale Streifen dar, von etwa nur 0,05 mm Durchmesser, also kaum so breit wie ein gewundenes Harnkanälchen, welche bei schwacher Vergrösserung solid erscheinen, und nach van Gieson durch ihre gelbe Farbe in dem fuchsinrothen Stroma sich scharf abheben. Ihre feinere Zusammensetzung ist jedoch nach Färbung mit Orange-G-Säurefuchsin leichter zu erkennen. Man erkennt hier sofort, dass sie vorzugsweise aus prall gefüllten Gefässen bestehen, zwischen denen hie und da sich noch die Kerne des Epithels erkennen lassen, meist von hyperchromatischer, verklumpter Form und sehr wechselnden Dimensionen, theils sehr gross, aber auch kleine geschrumpfte, zum kleineren Theil schön rund oder gross aufgebläht, fast nur aus einer dicken Kernmembran bestehend, mit sehr spärlichen Chromatinkörnern, wie die unter No. 2 beschriebene Form der Kerne. Hie und da ist das zugehörige Protoplasma deutlich, aber zerklüftet, in kleinere Partikelchen zerfallen, grobkörnig; oder die Kerne liegen in einem hellen Hof und manchmal auch scheinbar ohne Protoplasma, mitten zwischen den Gefässen.

Es kann kein Zweifel sein, dass diese schmalen Streifen den Drüsenläppchen entsprechen, in welchen das Drüsengewebe fast ganz zu Grunde gegangen ist, das bindegewebige Stroma mit seinen Gefässen nunmehr vorwiegt. In allen diesen Läppchen ist von einer besonderen Kernwucherung im Stroma nichts zu sehen, es ist meist gleichmässig kernarm, die Kerne länglich oder rundlich, kleiner als die Epithelkerne, auch meist von dunklerer Farbe. Hie und da sieht man mitten im Stroma,

ohne dass die Stelle durch ihren Gefässreichthum sich besonders auszeichnet, vereinzelte epitheliale, meist gross aufgeblähte Kerne oder auch Gruppen von 2—3, umgeben von hellem Protoplasma, oder auch nur in einer hellen, rundlichen Lücke des fuchsinrothen Stromas gelegen.

Was nun die Strumaknoten anlangt, so haben auch diese in sämmtlichen Fällen vieles Gemeinsame. Es findet sich in denselben bei Weitem nicht die grosse Zahl von Modificationen, welche in den gewöhnlichen Strumaknoten einer und derselben Schilddrüse vorkommen können. Nirgends findet sich das Bild der gewöhnlichen Colloidstruma, mit ihren sehr verschieden grossen, von Colloid fast ausgefüllten Drüsenbläschen, nirgends finden sich grosse und breite solide Zellhaufen und Stränge mit eingeschalteten kleinsten Drüsenbläschen, und keine bindegewebige Induration.

Die vorhandenen drüsigen Bildungen sind durchschnittlich von sehr geringen Dimensionen, die kleinsten der Drüsenbläschen enthalten nur gerade 4 Epithelzellen, welche ein ganz kleines Lumen begrenzen; ferner finden sich schmale Zellschläuche und recht häufig fehlen auch die Lumina, so dass nur solide Zellhaufen oder schmale Zellstränge zu sehen sind. Die Zellen sind klein, die Kerne gleichen meist vollständig den normalen, doch finden sich auch kleine, runde, dunkle und zackige Kerne, also die kleinere Art der verklumpten Kerne, meist mehrere dicht zusammen gelegen, während andere grössere Partien frei von solchen sind. Grosse bläschenförmige und grosse verklumpte Kerne fehlen.

Colloid findet sich nur in den etwas grösseren Bläschen, welche an und für sich nur in geringer Zahl vorhanden sind, und auch nur in einem Theil derselben; es wechselt das sehr in den einzelnen Knoten; in dem einen sind die Bläschen durchgängig leer, in einem anderen, dicht daneben gelegenen, ist die Mehrzahl derselben colloidhaltig.

Das Colloid ist meist von der stark glänzenden Varietät und stellt Kugeln vielfach mit höckerig-knolliger Oberfläche dar, die mehr oder weniger in der Mitte des Follikels liegen, und etwa nur die Hälfte des Lumens ausfüllen. Retractionserscheinungen fehlen an denselben. Die Stromabalken sind hie und da

recht schmal, wie in der normalen Thyreoidea, häufig aber finden wir namentlich im centralen Theil der Knoten das Stroma hyalin entartet, die drüsigen Bestandttheile weit aus einander gedrückt, ganz so wie Gutknecht die hyaline oder colloide Entartung des Stromas beschreibt. In solchen Balken sieht man noch manchmal Fibrillen des Bindegewebes und sehr sparsame Gefässe. Sie färben sich nach van Gieson entweder gleichmässig dunkelroth, oder es sind nur die Fibrillen etwas schmutzigröthlich gefärbt, die zwischen ihnen aber gelegene strukturlose Substanz völlig farblos. An den Arterien findet man hie und da Verdickung der Intima, bei Graber in sehr hohem Grade, und in der Umgebung der Gefässe starke Infiltration von einkernigen Leukocyten. Colloidhaltige Lymphgefässe konnte ich nicht erkennen.

Wie man aus dieser Schilderung ersieht, betheiligen sich auch diese Strumaknoten an dem atrophischen Prozess, wenn auch bei Weitem nicht in dem Grade, wie das übrige Drüsengewebe.

Atrophische Prozesse von besonderer Art sehen wir ferner noch bei Rindlisbacher und Santschi. Hier findet sich in dem sonst atrophischen Gewebe eine ganze Zahl von kleinen Cysten, von denen die grösseren einen Durchmesser von 3—4 mm haben, von rundlicher Form, ausgekleidet, zum Theil noch von continuirlichem, stark abgeplattetem Epithel, in welchem hie und da in grösseren gegenseitigen Entfernungen Kerne sich finden, von denen nur eine Minderzahl noch schön rund und bläschenförmig ist, die Mehrzahl dagegen ist gleichmässig gefärbt und von unregelmässiger, länglicher, wurstförmiger Gestalt, so dass man sie schon als degenerirt ansehen und an die Seite der verklumpten Kerne stellen darf. Diese Cysten haben einen deutlich gleichmässig feinkörnigen Inhalt; sie gleichen also den kleineren Cysten, wie wir sie öfter in Strumaknoten finden.

Man sieht nun recht häufig Hohlräume von recht unregelmässiger Gestalt in der Form von länglichen Schläuchen mit stark gefalteter Wand, welche, wenn sie auch kleiner sind und in ihrer Form ganz wesentlich von den rundlichen Cysten verschieden, doch wegen ihres bedeutenden Volumens als collabirte Cysten angesehen werden müssen. Ihr Inhalt ist entweder fein-

körnig, wie bei den Cysten, meistens aber besteht er aus Körnern von verschiedenen Dimensionen, die von feinen Punkten fast bis zur Grösse von rothen Blutkörpern hinauf gehen können, sie sind schwach glänzend, nach van Gieson gelb, nach Orange-G-Säurefuchsin braunröthlich und liegen sehr locker, oft sind grössere Partien des Lumens frei, und die körnige Masse bildet ungleichmässige Netzfiguren. Darin liegen oft Zellen und Kerne, die Kerne meist klein, dunkel und zackig. Da durch den Collaps die Cysten an und für sich an Volumen verloren haben, so hat also der körnige Inhalt noch in grösserem Maasse an Menge abgenommen. An ihrer Wand lässt sich stellenweise noch das Epithel nachweisen in Form eines feinkörnigen Saums, dessen Kerne noch fast normal, bläschenförmig sind. Die Zellen mit degenerirten Kernen haben sich also losgelöst und sind in das Lumen gefallen, Unter dem Saum liegt ein hyaliner, doppelt contourirter, stark glänzender Saum, welchen ich für die gequollene Membrana propria halten möchte; dann kommt das fibrilläre Bindegewebe mit Blutcapillaren, die letzteren springen nicht in der eigenthümlichen Weise in das Lumen vor, wie in den früher bei Ledermann und Rindlisbacher beschriebenen, meist kleineren Hohlräumen, die durch Zusammenfliessen der Alveolen entstehen, was um so auffallender ist, da in dieser Schilddrüse von Rindlisbacher beide Formen neben einander vorkommen.

Bei Graber finden sich Bilder, die vielleicht auf Neubildung von Follikeln zu beziehen sind, sie gleichen in manchen Beziehungen den Bildern, welche ich oben auf Zusammenfliessen von Drüsenbläschen deutete. Von der Wand eines Follikels von etwa 0,25 mm Durchmesser sieht man papillenförmige Bildungen ausgehen, sie haben die verschiedensten Längen, von knospenartige Erhebungen bis langgestreckte und verzweigte Papillen, in ihrem Innern ist ein zartes Bindegewebsgerüst mit Blutcapillaren. Der Hauptunterschied gegenüber den anderen Bildungen besteht darin, dass das Epithel als continuirliche Lage erhalten ist, das Protoplasma von gutem Aussehen, nirgends in Zerfall begriffen, der grössere Theil der Kerne schön rund, bläschenförmig, mit gleichmässig vertheilten Chromatinkörnern; nur ein kleiner Theil der Kerne gehört der kleineren, verklumpten Form an und und lässt eine Proliferation etwas zweifelhaft erscheinen. Und hie und da findet sich ein Läppchen ungefähr von der Grösse eines solchen Follikels, welches in kleinere Bläschen zerfällt von einer Form, dass man wohl denken mag, es seien die Follikel durch weiteres Wachsthum und Verschmelzen der

papillenähnlichen Bildungen entstanden. Diese Follikel sind meist ganz prall mit hellgelbem, schwach glänzendem, homogenem Colloid gefüllt.

Ferner habe ich hier noch eine höchst auffallende Erscheinung zu erwähnen, die sich nur in den Strumaknoten von Graber findet. Es handelt sich um kleine tuberkelähnliche Heerde von 0,2—0,3 mm Durchmesser, welche in ziemlich grosser Zahl vorkommen. Nach aussen sind sie abgegrenzt durch mehrere concentrisch, locker liegende, fuchsinrothe Fasern, zwischen welchen einkernige Leukocyten in mässiger Zahl sich finden, daran schliesst sich nach innen bei van Gieson gelbgefärbtes, kernreiches Protoplasma, welches nicht immer deutlich in Zellen zerfällt, in den äusseren Partien etwas compacter, nach innen dagegen in mehr netzförmige Figuren sich auflöst; die Kerne sind zum grösseren Theil bläschenförmig, rund, oval, ziemlich gross, sehr blass gefärbt, mit sehr spärlichen Chromatinkörnern und dicker Kernmembran, und man erhält den Eindruck, dass mehr ein Netz von sternförmigen Zellen oder auch hie und da Gruppen von spindelförmigen Zellen vorhanden sind; selten finden sich auch kleine, dunkle, verklumpte Kerne, oder runde, gleichmässig dunkel gefärbte, leukocytenähnliche Kerne. Auch Andeutungen von gequollenen, doppelt contourirten, beinahe farblosen Bindegewebsfibrillen kommen vor. Nach dem Centrum hin wird der Bau immer lockerer, und hie und da sieht man in demselben eine grössere, rundliche Protoplasmamasse mit randständigen Kernen. Diese eigenthümlichen Heerde heben sich schon bei schwacher Vergrösserung durch ihre blasse Färbung von dem zellreichen Strumagewebe sehr scharf ab. Die Gabet'sche Färbung auf Tuberkelbacillen ist immer negativ ausgefallen.

Fassen wir noch einmal die Ergebnisse der vorliegenden Untersuchungen zusammen:

Bei 4 Cretinen und bei einem geistig gut entwickelten Individuum mit körperlich cretinischem Habitus, ist also die Schilddrüse nicht vollständig zu Grunde gegangen, aber ihr Gewebe zeigt Veränderungen, die alle darauf hindeuten, dass sie ihre Function eingestellt oder wenigstens nur auf ein äusserst geringes Maass beschränkt hat. Dafür spricht: die Kleinheit der Drüsenbläschen, ihr schliesslicher Schwund, die in Folge dessen auftretende relative Zunahme des Bindegewebes, das Fehlen von Colloid in der Mehrzahl der Alveolen, in fast allen Lymphgefässen, ferner aber auch die Beschaffenheit des Epithelbelages und namentlich seiner Kerne, welche in den wenigen grösseren Drüsenbläschen zu einem nicht geringen Theil die sogen. Wandhyperchromatose zeigen, und kleinere, zackige, unregelmässige, verklumpte Formen haben, die zum Theil sehr unregelmässige Grösse darbieten, oder gross, aufgebläht sind, mit

fast völlig hellem Innern. Auch die Beschaffenheit des vorhandenen Colloids lässt sich in dieser Weise auffassen. Denn das stark glänzende Colloid, welches stark vorwiegt, dürfte wohl kaum bei seiner Consistenz geeignet sein, in die Lymphgefässe überzugehen. Vielleicht dass auch die oft starke Färbung des Colloids mit Hämatoxylin auf eine wichtige chemische Umwandlung degenerativen Charakters hindeutet. Das blasse Colloid, das wahrscheinlich dünnflüssiger ist, welches auch normaler Weise in den Lymphgefässen sich findet, ist nur ganz spärlich vorhanden. Und auch die kleinen Strumaknoten und Cysten betheiligen sich an diesem Prozess, und namentlich möchte ich hier auf das Fehlen des Colloids in den Lymphgefässen der Knoten hinweisen.

Ueber das Vorkommen von Colloid in Lymphgefässen der gewöhnlichen Strumaknoten wissen wir allerdings zur Zeit noch nicht viel. Langhans sagt, dass er gar nicht selten in der Kapsel derselben colloidhaltige Lumina fände, von welchen er es zweifelhaft lässt, ob sie Lymphgefässe oder sehr dünnwandige Venen darstellen. Podbelsky untersuchte genau 20 Strumen und fand nur in 4 Fällen colloidhaltige Lymphgefässe. — Müller fand in 17 Strumen 4 mit colloidhaltigen Lymphgefässen, und zwar nur in einer Colloidstruma, und in drei parenchymatösen Strumen.

Die Zahl von Podbelsky dürfte nach den Erfahrungen auf dem Bernischen pathologischen Institut entschieden zu klein sein. Es wurde hier im Jahre 1895 an 18 operirten Fällen von Colloidstruma jeder Knoten auf einigen Schnitten untersucht, um den histologischen Bau festzustellen, ohne dass gerade nach Lymphgefässen besonders gesucht wurde; in der Hälfte derselben wurden colloidhaltige Lymphgefässe nachgewiesen, und ebenso auch in einem Falle in der Wand von einer Struma cystica. Es ist wahrscheinlich, dass bei weiterem Suchen in einer grösseren Zahl von Schnitten die negativen Resultate sich vermindern würden.

Das Resultat meiner Untersuchungen stimmt also vollständig mit denjenigen überein, welche man auf Grund der Experimente über die Ursache des Cretinismus gewonnen hat, welche namentlich Kocher seiner Arbeit über Cretinismus zu

Grunde legte. Wie aber verhalten sich diese Ergebnisse zu den Angaben in der Literatur?

Hanau findet in zwei wenig veränderten Schilddrüsen von erwachsenen Cretinen dieselben viel kleiner als normal; in der einen eine kleine Cyste, in der anderen einen kleinen hyperplastischen Knoten; mikroskopisch war das Bindegewebe relativ vorwiegend, in einem Fall mit mehrfachen Leukocytenheerden um die Venen; die Drüsenbläschen klein, nur in wenigen Colloid, das Epithel fehlte oder war unvollständig, die Epithelien hochgradig abgeplattet, und ferner im Stützgewebe kleine Lücken von verschiedener Form mit kleinen Gruppen von Epithel als Inhalt; in einer Drüse auch epithelfreie Alveolen von Leukocyten eingenommen. In einer dritten hochgradig atrophischen Drüse findet er im kernarmen Bindegewebe kleine Lücken mit Klümpchen von zusammengelagerten und geschrumpften Drüsenzellen, oder auch Hohlräume mit Colloid, und manche mit einem unvollständigen Belag platter Zellen; ferner spärliche Epithelinseln, die er als embryonale, compensatorisch weiter entwickelte Reste ansieht.

Man wird in diesen kurzen Angaben wesentlich eine Uebereinstimmung mit meiner Arbeit finden. Kleinerwerden der Drüsenbläschen, nur in wenigen Colloid, kleine Gruppen von Epithelzellen, Klümpchen von zusammengelagerten geschrumpften Drüsenzellen, relatives Vorwiegen des Bindegewebes. Das alles findet sich auch in meinen Schilddrüsen. Wenn ich weitergehende Angaben über die Beschaffenheit des Colloids und namentlich der Kerne machen konnte, so habe ich dies den vervollkommneten Färbungsmethoden und den jetzigen genaueren Kenntnissen der Kerndegenerationen zu danken. Das Fehlen des Colloids in den Lymphgefässen hebt Hanau nicht hervor, da die menschliche Schilddrüse damals in dieser Richtung hin noch nicht genügend untersucht war. Nur in einem Punkt weichen meine Untersuchungen von denjenigen Hanau's ab; Knoten von normalem oder mehr embryonalem Charakter habe ich nicht gesehen. Ich will hierbei bemerken, dass ich die von Kohn sogenannten Epithelkörperchen und Thymusreste nicht gesehen habe, ob ich sie bei der Präparirung entfernt habe, oder ob sie fehlten, kann ich nicht entscheiden. Indessen müssten bei

weiteren Untersuchungen auch diese Gebilde berücksichtigt werden.

Die Angaben von Langhans über die Schilddrüse eines Cretinen sind noch kürzer als die von Hanau, und nur im Gegensatz zu denselben gemacht. Die Schilddrüse war gleichmässig vergrössert, wenn auch nur mässig, ohne Knoten, sie enthielt grosse Bläschen mit einschichtigem niedrigem Epithel, viele leer, nur eine Minderzahl mit stark glänzendem Colloid. — Daraus ist immerhin hervorzuheben, als übereinstimmend mit meinen Untersuchungen, das Leersein vieler Alveolen, das Vorwiegen des stark glänzenden Colloids. — Leider ist die Drüse sammt genaueren Notizen verloren gegangen, so dass eine weitere Mittheilung und Nachuntersuchung nicht mehr möglich ist. Aber immerhin ist die Angabe von Langhans wichtig, denn sie weist uns auf eine Lücke in unseren Kenntnissen hin. — Bekanntlich werden die Cretinen in der Weise geschildert, dass sie entweder einen schlanken oder durch Kropf stark entstellten Hals haben, das erstere namentlich die hochgradigen Cretinen. Von den bis jetzt auf ihre Schilddrüse genau untersuchten Cretinen gehören diejenigen von Hanau zur ersteren Form, und von meinen Fällen zwei, Ruch und Rindlisbacher mit einem Gesammtgewicht der Thyreoideae von 8 und 8,35 g. Die zwei anderen dagegen, Ledermann und Santschi werden zu den kröpfigen Cretinen zu stellen sein, da bei ihnen das Gesammtgewicht mit 44 und 59 g über das normale Maass bedeutend hinausgeht. Der Fall von Langhans dagegen stellt eine gleichmässig diffuse, hpyerplastische Form dar, und es wäre von besonderem Interesse auch einen solchen Fall mit den verbesserten Färbungsmethoden zu untersuchen. Und was den Fall Graber anlangt, mit cretinoidem Gesichtsausdruck und normaler Psyche, so würde derselbe mit dem geringeren Gewicht von 16 g zu der ersteren Gruppe gehören.

Können wir nunmehr diese histologischen Veränderungen als specifisch für den Cretinismus ansehen, oder finden sich auch bei anderen Formen von Atrophie gleiche Bilder? Bevor ich auf diese Frage eingehe, will ich bemerken, dass diese Veränderungen jedenfalls nicht in Beziehung zu den Krankheits- und allgemeinen Ernährungszustän-

den der betreffenden stehen. Denn zwei der Cretinen sind an den Folgen von Hernien zu Grunde gegangen, ein dritter in Folge eines perirectalen Abscesses, das geistig gut entwickelte Individuum an Schrumpfniere und die fünfte an den Folgen einer Endometritis. Und was die Ernährung anlangt, so waren sämmtliche Fälle, mit Ausnahme von Graber, mit kräftiger Musculatur und in 3 Fällen mit reichlichem Panniculus versehen.

Was die senile Atrophie anbelangt, so kann ich selbst keine Beobachtungen in dieser Richtung mittheilen, da das durchaus strumöse Material des hiesigen pathologischen Institutes zum ersten Studium dieser Veränderung sich wenig eignen dürfte. Wir besitzen darüber Angaben von Pilliet und Müller.

Pilliet in seinen Untersuchungen über „Alterations séniles de la Rate, du Corps Thyroide et de la glande Surrénale", sagt von der Thyreoidea: sie wäre eine der Drüsen, wenn nicht die Drüse, die beim Greise am längsten ihre normale Struktur behielten. Er findet jedoch zwei senile Veränderungen:

1. Wucherung des Bindegewebsstroma.

2. Schwund des Colloids in den Bläschen; diese werden dann durch das wuchernde Stroma zu einfachen Nestern von Epithelien zusammengedrückt, welche Nester nach und nach ganz durch Bindegewebe verdrängt werden; die degenerativen Veränderungen in den Zellen sollen immer in dem Kern anfangen. Veränderungen an den Arterien können vorhanden sein, nicht aber nothwendiger Weise.

Die Untersuchungen von Müller stimmen mit denen Pilliet's ganz überein. Er findet ebenfalls Bindegewebshyperplasie, verminderte Colloidsecretion, Abplattung der Zellen, und kleine Gruppen von 5 bis 12 Zellen, die nur zum Theil ein kleines centrales Lumen noch erkennen lassen, in Bindegewebe eingelagert, die er als Reste von verödeten Follikeln ansieht. Dann findet er aber noch eine eigenthümliche Körnelung im Protoplasma der Epithelzellen, mit eigenthümlichem Glanz, die er auf Fettsubstanzen zurückführt. Nach Behandlung der Schnitte nach Flemming wurden diese Körner schwarz. Diese Körnelung findet er auch in den Strumen, sie zeigt in frischem Zustande einen schwach gelblichen Glanz.

Von Atrophie der Thyreoidea bei allgemeinem, sehr hochgradigem Marasmus, kann ich über zwei Fälle berichten, welche mir von Herrn Prof. Langhans zur Verfügung gestellt wurden. Beide Thyreoiden sind von normalen Dimensionen, nur in der einen ein haselnussgrosser Knoten. Sie stammen von einer 49jährigen Frau (Carc. uteri) und einem 16jährigen Phthisiker. Mikroskopisch ist nichts von Atrophie in ihnen zu sehen: das Epithel der Bläschen ist schmal, seine Kerne von der Fläche gesehen schön rund, bläschenförmig, nur hie und da sind kleinere dunklere, schmale Kerne eingeschoben, die vielleicht Langendorf'schen Colloidzellen angehören, Formen mit Wandhyperchromatose, sowie verklumpte Kerne fehlen. Das Colloid füllt nur zum Theil die Alveolen aus, in vielen derselben findet sich nur ein centraler Colloidklumpen, der die Hälfte oder weniger des Lumens in Anspruch nimmt, mit Hämalaun-Eosin färbt er sich theils rosa, theils blau, letztere Farbe kommt namentlich im Centrum der Klumpen vor; Randvacuolen finden sich dort, wo das Colloid das Alveolenlumen fast ausfüllt, hie und da sind auch grössere centrale Vacuolen oder halbkreisförmige Ausbuchtungen vorhanden. Das Stroma ist schmal, durchaus normal. Auch in den Lymphgefässen ist blasses Colloid.

Anders dagegen liegen die Verhältnisse bei der Druckatrophie, welche bei hochgradiger Struma nodosa in den nicht degenerirten Theilen auftritt. Doch bevor ich darauf eingehe, will ich noch ganz kurz die Ergebnisse der 6. cretinischen Schilddrüse einschieben.

Die 6. cretinische Schilddrüse, welche, wie am Anfang dieser Arbeit erwähnt, ich noch zufällig bekam, ist folgender Fall:

Anna Klay, 32 Jahre alt, gestorben an Endometritis den 2. Februar 1896 Morgens 7 Uhr, wurde secirt den 3. Februar 1896 Abends 2 Uhr. Kleiner Körper, 138 cm Länge, mit deutlichem cretinischem Habitus, Panniculus spärlich und Musculatur schwach entwickelt. Die Thyreoidea ist sehr klein, ohne Unterhörner, hufeisenförmig, ohne makroskopisch erkennbare Knoten, auf der Schnittfläche ist keine Lappung zu sehen, das Gewebe ist gleichmässig grauröthlich und derb. Sie wiegt 5,3 g und wurde in 5procentigem Sublimat fixirt. Vierordt giebt bei dem Alter von 32 Jahren und weiblichen Individuen 24 g als normales Gewicht an.

Die Kleinheit der Thyreoidea und ihr geringstes Gewicht von 5,3 g, reiht sie schon den atrophischen Drüsen an, und, wie zu erwarten war, sind die mikroskopischen Bilder vollständig übereinstimmend. Die interlobulären

Septa des Bindegewebes erscheinen breit, sind aber durchaus kernarm und von normalem Bau. Die Drüsenläppchen sind schmal, und enthalten fast keine hohle Follikeln; sie bestehen nur aus zusammengedrängtem Epithel, meist ohne deutliche Zellgrenzen, in denen alle Degenerationsformen von Kernen sich finden: die kleinen runden, hyperchromatischen, die grossen aufgeblähten und die verklumpten Kerne von verschiedenen Grössen; ein normaler Kern ist in den Schnitten eine Seltenheit. Nur ganz vereinzelt finden sich noch kleine Follikel mit Lumen, das zu $\frac{1}{3}$ oder mehr von einer stark glänzenden Colloidkugel eingenommen ist, mit einem Epithelsaum entweder ganz abgeplattet oder noch von ziemlich normaler Höhe und mit veränderten Kernen versehen. Solche colloidhaltige Bläschen sind sehr spärlich. Die in den 5 ersteren Fällen erwähnten, vereinzelt oder zu zwei zusammenliegenden Zellen mit den grossen verklumpten oder aufgeblähten Kernen sind auch hier sehr häufig. Schwach glänzendes Colloid ist nicht vorhanden. Die Lymphgefässe sind nicht zu erkennen. Die Blutcapillaren sind wenig injicirt und springen oft etwas in das Lumen unter das Epithel vor. In den kleineren Arterien sind die Intimaknospen häufig.

Wir sehen also, dass diese Drüse ganz in den Rahmen der 5 ersteren Fälle passt.

II. Die Thyreoidalreste bei Struma nodosa.

Auch abgesehen von den vorstehenden Untersuchungen, dürfte die Frage von grossem Interesse sein: wie sich in den mittleren und höheren Graden der Struma nodosa die Reste des Thyreoidalgewebes verhalten?

Man hat zwar vielfach Gelegenheit, an operirten Struma nodosa die anhaftenden atrophischen Läppchen zu untersuchen, allein das giebt doch kein Bild über die Menge derselben, und in der Regel auch nicht über ihr anatomisches, ich möchte besser sagen physiologisches Verhalten, mit Berücksichtigung der Frage: inwieweit in diesen Resten der Uebertritt des Colloids in den Lymphgefässen sich findet? Gerade mit Rücksicht hierauf, habe ich meine Untersuchungen begonnen, und es war ein besonderer glücklicher Zufall, dass, während ich das Material dazu sammelte, und während der Untersuchung desselben, jene Cretinen zur Section kamen, und so das Thema eine Erweiterung erfuhr. Bei diesen Untersuchungen wurden nach der Section die Thyreoideae sorgfältig frei präparirt, die Strumaknoten von dem restirenden Gewebe getrennt, und beide Theile gewogen. Da mit Rücksicht auf die mikroskopische Untersuchung die letzteren nicht strumösen Theile nicht zu sehr verschnitten

werden sollten, so fanden sich darin nach der Erhärtung noch hie und da kleinere Knoten, aber nie über einen Durchmesser von 2—3 mm hinausgehend.

Ich verfüge in Folge dessen über ein ziemlich grosses Material.

Das bindegewebige Stroma zeigt die gleichen Charaktere wie bei den cretinen Drüsen, es wiegt vor gegenüber dem Drüsengewebe, doch sind irgend welche Wucherungsprozesse an ihm nicht zu erkennen, es ist im Ganzen gleichmässig kernarm. Von Lymphkörperinfiltration habe ich nur in einer Drüse kleine Heerde gefunden. Also auch hier handelt es sich nur um ein relatives Vorwiegen des Bindegewebes gegenüber dem Schwinden des Drüsengewebes. Innerhalb der Drüsenläppchen sind vielfach die Verhältnisse der Stromabalken normal, dieselben sind schmal, und scheinen oft nur aus Blutcapillaren zu bestehen; dann und wann findet man aber bei höheren Graden der Atrophie breitere Septa, die wesentlich aus schönem, fibrillärem Bindegewebe bestehen, also ganz den gleichen Charakter haben wie die interlobulären Septa, die Folge davon ist, dass die Abgrenzung der Lobuli dadurch eine verwaschene wird.

Die Form der Läppchen wechselt, in den hohen Graden der Atrophie stellen sie nur schmale Streifen dar, in den niederen Graden sind sie mehr von rundlichen oder eckigen, compacten Formen.

Die Drüsenbläschen zeigen nun die gleichen Grade der Atrophie wie die cretinen Drüsen, wenn auch meist in geringerem Grade; um diese Unterschiede zuerst hervorzuheben: so betrifft dies namentlich die Zahl der grossen verklumpten Kerne, welche im Ganzen recht sparsam sind, so dass man häufig schon besonders danach suchen muss. Auch die grossen aufgeblähten Kerne sind bei Weitem weniger zahlreich, doch nicht im gleichen Maasse wie die grossen verklumpten Kerne. Ferner habe ich jenes eigenthümliche Zusammenfliessen der Alveolen durch Schwund der Septa nur im Fall 14, und zwar in ziemlich grosser Zahl gefunden. Grössere Cysten mit feinkörnigem Inhalt, welche zu collabiren geneigt sind, wie die in den cretinen Drüsen genauer beschriebenen, kommen auch

Schilddrüsen, bei denen die nicht strumös entarteten Reste hochgradige Atrophie zeigen.

No.	Alter, Geschlecht, Todesursache	Termin der Conservirung Stunden post mortem	Art der Conservirung	Gewicht der Thyreoideae			Bemerkungen
				Knoten g	Reste g	Gesammtgewicht g	
1.	61jähr. Mann. 23. Aug. 1894. Vit. cordis.	6	Alkohol.	190,0	1,0	191,0	Knoten theils colloid, theils verkalkt, die grössten von Wallnussgrösse.
2.	49jähr. Frau. 11. Mai 1895. Uterusmyom oper. Herzverfettung, Emphysem.	24	Alkohol.	22,0	1,5	23,5	Wallnuss- und haselnussgrosse Knoten.
3.	63jähr. Mann. 18. Aug. 1894. Lymph. mal.	14	Alkohol.	90,0	2,0	92,0	Hühnereigrosse Cyste mit klarem Inhalt, Colloidknoten theils verkalkt.
4.	71jähr. Mann. 2. Oct. 1894. Carc. ventr.	11	Alkohol.	190,0	2,5	192,5	Wallnussgrosse Colloidknoten, zum Theil hämorrhagisch infiltrirt.
5.	61jähr. Mann. 7. Febr. 1895. Carc. vesic. Fettmetamorph. in Leber und Peritonäum.	13	Alkohol.	188,0	3,9	191,9	Grössere und kleinere Colloidknoten.
6.	61jähr. Frau. 20. Aug. 1895. Sten. mitr. Myocardit.	24	Alkohol.	—	—	—	—
7.	50jähr. Frau. 20. Juni 1894. Schrumpfniere.	10	Alkohol.	98,0	4,5	102,5	Wallnussgrosse und kleinere Colloidknoten.
8.	83jähr. Mann. 2. März 1895. Pneumonia myoc. fibr.	48	Alkohol.	55,0	5,0	60,0	3 grössere Knoten und 1 taubeneigrosse Cyste mit hämorrhagischem Inhalt.
9.	57jähr. Frau. 1. Aug. 1894. Verbrennung.	15	Alkohol.	60,0	5,0	65,0	Haselnussgrosse Colloidknoten, zum Theil verkalkt.

No.	Alter, Geschlecht, Todesursache	Termin der Conservirung Stunden post mortem	Art der Conservirung	Gewicht der Thyreoideae			Bemerkungen
				Knoten g	Reste g	Gesammtgewicht g	
10.	68jähr. Frau. 14. Febr. 1895. Carcin. vesicae. Pyelonephr.	18	Formol.	96,0	6,0	102,0	1 eigrosse und 2 kleinere Cysten mit schleimigem Inhalt. Kleinere Colloidknoten.
11.	50jähr. Mann. 13. März 1895. Käsige Pneumonie.	24	Alkohol.	12,0	6,0	18,0	Colloid- und verkalkte kleine Knoten.
12.	40jähr. Mann. 4. Juli 1894. Phthisis.	24	Alkohol.	57,0	7,0	64,0	Colloidknoten und Cysten mit hämorrhagischem Inhalt.
13.	36½jähr. Mann. 22. Febr. 1895. Sarc. femor. oper. Sarc. pulmon.	14	Alkohol.	73,0	7,5	80,5	Wallnussgrosse Colloidknoten, zum Theil verkalkt, Cysten mit blutigem Inhalt.
14.	57jähr. Frau. 13. Aug. 1894. Arterioscler. Stauung. Gallensteine.	10	Alkohol.	101,0	8,5	109,5	2 grosse, zum Theil verkalkte Colloidknoten.
15.	53jähr. Frau. 17. Febr. 1895. Phthisis.	30	Alkohol.	12,0	37,0	49,0	1 wallnussgrosser verkalkter Knoten und ein haselnussgrosser Colloidknoten.
	Schilddrüsen, bei denen die Reste nur geringe Grade der Atrophie zeigen.						
16.	73jähr. Mann. 23. Oct. 1895. Carc. maxill. oper. Lungenabscess.	10	Formol, Osm.-Cro_3 (Langendorf).	86,0	15,0	101,0	Wallnussgrosser, zum Theil verkalkter Colloidknoten.
17.	46jähr. Frau. 12. Febr. 1895. Peritonitis.	20	Alkohol.	40,0	22,0	62,0	1 grosser und mehrere erbsengrosse Colloidknoten.
18.	42jähr. Mann. 21. Juni 1894. Phthisis.	24	Alkohol.	17,5	25,0	42,5	Umschriebener Colloidknoten. Mittellappen normal.
19.	53jähr. Frau. 28. Aug. 1895. Phthisis.	29	Zenker-Pikrinsublimat (Rabl).	52,0	65,0	117,0	Mehrere kleine Knoten und 2 wallnussgrosse Cysten mit breiigem Inhalt.

Schilddrüsen, welche makroskopisch nur aus Knoten bestehen und deren atrophischen Reste erst bei mikroskopischer Untersuchung entdeckt wurden.

20.	? Frau. 7. Febr. 1895. Hernia operirt. Peritonitis.	48	Alkohol.	310,0	—	310,0	Viele grosse Colloidknoten, zum Theil verkalkt, kein normales Drüsengewebe.
21.	57jähr. Frau. 14. Oct. 1895. Pleuritis, Lungeninfarkt, Thrombose der Vena iliaca sinistra.	34	CrO_3 Osm., Essigsublimat, Pikrinsublimat.	221,0	—	221,0	Bis hühnereigrosse Colloidknoten, kein normales Drüsengewebe.
22.	32jähr. Frau. 15. Dec. 1894. Carc. ventr. pancr.	18	Alkohol.	212,0	—	212,0	Wallnussgrosse Colloidknoten.
23.	38jähr. Mann. 4. Aug. 1895. Endometritis. Lungenabscess.	26	Alkohol.	98,0	—	98,0	Wallnussgrosse Colloidknoten und Cysten.
24.	27jähr. Frau. 11. Aug. 1894. Pleuritis. Amyloid.	1½	Alkohol.	31,0	—	31,0	Colloidknoten von Mandelgrösse, kein Mittellappen, keine Nebenschilddrüsen.

Diffuse hyperplastische Strumen.

25.	36jähr. Mann. 26. Febr. 1895. Phthisis.	32	Alkohol.	152,0	—	152,0	Diffuse Hyperplasie.
26.	46jähr. Mann. 1. März 1895. Phthisis.	21	Alkohol.	137,0	—	137,0	Diffuse Hyperplasie, 1 haselnussgrosser Colloidknoten.
27.	37jähr. Mann. 3. Juli 1894. Herzhypertrophie. Thrombose. Embolie der A. carot.	22	Alkohol.	110,0	—	110,0	Diffuse Hyperplasie, 1 erbsengrosser Colloidknoten.

Normale Schilddrüsen.

28.	61jähr. Mann. 5. Oct. 1894. Erweichungsheerd im Gehirn. Echinococcus.	24	Alkohol.	—	—	22,0	Normal.
29.	17jähr. Mädchen. 25. Aug. 1895. Carc. ventr. pancreac.	24	Alkohol, Essigsublimat.	—	—	Von normaler Grösse!	Normal.

hie und da vor. Die Grösse der Drüsenbläschen wechselt sehr, hie und da sieht man solche von 4 mm Durchmesser, aber nur sehr vereinzelt und durchaus nicht in jeder Drüse; die meisten sind klein und gehen bis 0,025 mm Durchmesser herunter. Die Form der grösseren ist etwas unregelmässig, manchmal länglich, mit Ausbuchtungen und Zacken versehen, welche sich zwischen die benachbarten kleineren Bläschen erstrecken, die anderen dagegen neigen alle zur kreisrunden Form. Ihr Inhalt ist meist stark glänzendes Colloid ohne Randvacuolen, entweder in Form einer Kugel, oder die Oberfläche ist höckerig, als wenn der Colloidklumpen aus zahlreichen kleinen, kugligen Gebilden zusammengeflossen wäre. Es füllt die Alveolen etwa zu $\frac{1}{2}$ oder $\frac{1}{3}$ aus.

Dieses Colloid kommt meist in den kleinen und kleinsten Drüsenbläschen vor, soweit sie noch ein Lumen haben, in den grösseren Follikeln dagegen wiegt das schwach glänzende Colloid vor, mit Randvacuolen oder auch hie und da mit zahlreichen, dicht stehenden Vacuolen im Innern; dabei sieht man häufig, dass die peripherischen Partien sehr blass und eosinroth sich färben, während die centralen stärker glänzen und namentlich Hämatoxylinfarbe aufnehmen, es können bis 3 Nuancen des Colloids im gleichen Follikel vorkommen, derart, dass im Centrum stark glänzendes, blaues Colloid sich findet, nach aussen schliesst sich mit ziemlich verschwommenen Grenzen violettes Colloid an, und dieses geht weiter aussen in ganz blasses, eosinrothes, schwach glänzendes Colloid über, auch hier ist die Grenze eine ziemlich verschwommene; manchmal kann der centrale, blaue Theil durch eine grosse, runde oder ovale Vacuole eingenommen sein, in welcher spärliche marinblau gefärbte Körnchen und Fetzen liegen (schleimige Degeneration). In das schwach glänzende Colloid können desquamirte Epithelien und kleine verklumpte Kerne eingebettet sein. In einzelnen Follikeln besteht das Colloid aus kleineren Kugeln vom 2—3fachen Durchmesser eines rothen Blutkörpers, welche in ihr lichtbrechendes Vermögen dem stark glänzenden Colloid näher stehen als dem schwach glänzenden, und nehmen bei Hämatoxylin-Eosin eine Mischung von beiden Farben an. Die allerkleinsten Follikel enthalten kein Colloid und haben auch kein Lumen.

Ferner kommen in dem Colloid, und zwar ganz besonders im stark glänzenden recht häufig eigenthümliche Krystalle vor, kleine stäbchenförmige Gebilde, deren Länge wechselt, manche erreichen den doppelten Durchmesser der rothen Blutkörper, andere nicht einmal den einfachen, ihre Breite beträgt ungefähr $\frac{1}{5}$ der Länge, sie stehen in Gruppen zusammen, haben einen gelblichen Glanz, und manchmal findet man 2—3 solche Gruppen in einem Follikel. Ferner findet man oft gleichzeitig mit den Stäbchen kleine zu Kugeln geballte Körner, welche in Hämatoxylin-Eosinpräparaten einen deutlichen ockergelben Glanz haben; diese gleichen gelben Körner finden sich häufig im atrophischen (degenerirten) Epithel der kleineren Alveolen. Wahrscheinlich sind es dieselben Körner, welche Müller in seinen senilen Drüsen beobachtet hat, er sagt, dass sie in frischen Präparaten einen gelben Glanz haben, und dass sie in Flemming'schen Präparaten eine schwarze Färbung annehmen, und er führt sie daher auf eine Art fettiger Degeneration zurück. Auch findet sich das Colloid, und namentlich das schwachglänzende, nicht selten unter dem Epithel in Form eines schmalen Saums.

Gerade an den Epithelien und Kernen, die, wie ich oben aus einander gesetzt habe, für die Function der Drüse von grosser Bedeutung sind, tritt die Aehnlichkeit mit den cretinen Drüsen am deutlichsten hervor. In allen Bläschen mit schwach glänzendem Colloid, gleichgültig, welche Grösse sie haben, sowohl in den wenigen grossen als in den zahlreichen kleinen, sind die Epithelien ziemlich dick, die einzelnen cubisch, hie und da auch etwas zu cylindrischer Form neigend, ihr Protoplasma hell. Ganz leere Follikel sind sehr selten, fast immer ist ein Bruchtheil ihres Lumens noch von Colloid eingenommen. Die kleinsten Follikel mit abgeplattetem Epithel können leer sein, wahrscheinlich handelt es sich hier aber mehr um Ausfallen der stark glänzenden, kugligen Colloidklumpen, in Folge der zu groben technischen Eingriffe, als um Schwund durch Resorption oder sistirende Production desselben.

Die Kerne wechseln in ihrem Aussehen, es finden sich solche, die vollständig normal sind, andere von normalen Dimensionen, aber mit Wandhyperchromatose, kleine und grosse verklumpte Kerne, und ferner die kleinen, runden, dunklen Kerne,

die denen der Lymphocyten gleichen. Je grösser die Follikel sind, um so mehr finden sich normale Kerne, doch sind auch schon in den grössten kleine verklumpte, wie auch grosse aufgeblähte Kerne vorhanden; und in den kleineren sind nur abnorme Kerne vorhanden, und zwar wesentlich solche mit Wandhyperchromatose, doch von ziemlich normaler Grösse, und kleine verklumpte Kerne; bald wiegen die einen, bald die anderen vor. Drüsenbläschem mit stark glänzendem Colloid, welche, wie erwähnt, vorzugsweise geringe Dimensionen haben, besitzen ein niedriges, stark abgeplattetes Epithel, das oft ganz wie ein Endothel aussieht, von colloidem Glanz und stark durch Eosin gefärbt, die Kerne sind sehr klein und sehr dunkel, hie und da mehr rundlich, meist aber länglich, stark abgeplattet. Hie und da sieht man auch keinen Zellkörper, sondern der Oberfläche des dunklen Colloidklumpens haften nur hie und da einzelne Kerne ohne erkennbares Protoplasma an, die nicht gleichmässig vertheilt sind. Was schliesslich die kleinsten soliden Follikel anlangt, so enthalten dieselben eine bis drei grosse Zellen oder auch unregelmässig vertheilte körnige Massen ohne Zellgrenzen, also wohl zerfallenes Protoplasma mit degenerirten Kernen, und zwar meistens mit grossen aufgeblähten Kernen, und auch grosse verklumpte Kerne. Die letztere Kernform, welche in den cretinen Schilddrüsen so ausserordentlich häufig ist, und der hochgradigen Atrophie den hervorstechendsten Charakter verleiht, finden sich überhaupt in diesen Drüsen von allen pathologischen Kernformen am wenigsten vertreten. Wir finden sie fast nur in diesen kleinsten soliden Zellhaufen, und sie erreichen hier auch nur selten die bedeutende Grösse wie bei den Cretinen. In den mit Lumen versehenen Bläschen und sowohl in denen mit stark, wie in denen mit schwach glänzendem Colloid, sind diese Kerne sehr selten, und es fehlt demgemäss auch die eigenthümliche, ganz ungleichmässige Vertheilung der Kerne, wie ich sie früher schilderte. In diesen grossen Zellen und Zellresten mit grossen verklumpten Kernen findet sich fast ausnahmslos die oben besprochene grobe Körnelung mit hellgelbem Glanz.

Nur in jenen Strumen, welche makroskopisch nur Knoten erkennen liessen und kein atrophisches Gewebe, finden sich jene grossen verklumpten Kerne etwas häufiger, und in zwei derselben

auch von gleicher Grösse wie in den cretinen Drüsen. Erst bei der mikroskopischen Untersuchung fand man an der Oberfläche und zwischen den Knoten comprimirte Drüsenläppchen, sehr schmal, streifenförmig; hier haben wir die höchsten Grade der Druckatrophie. Man wird daher auch diese Thatsache als Beweis dafür ansehen dürfen, dass diese grossen verklumpten Kerne wirklich Degenerationsprodukte sind.

Ferner finden sich noch solide Zellstränge, auch Haufen, in welchen die Zellgrenzen meist nicht zu erkennen sind. Das grobkörnige Protoplasma enthält auch manchmal jene gelben Fettkörner, und die Kerne sind meist verklumpt, von wechselnder Grösse, selten aufgebläht, niemals von normaler Beschaffenheit. Es scheinen mir diese soliden Zellhaufen durch Zusammenpressen der oben erwähnten soliden Follikel zu entstehen, sie sind um so zahlreicher, je kleiner und je spärlicher der Drüsenrest ist.

Was das Vorkommen von Colloid in den Lymphgefässen anlangt, so fand ich in 8 Drüsen ein negatives Resultat; in 11 Fällen aber waren colloidhaltige Lymphgefässe vorhanden, doch in recht wechselnder Zahl, so dass manchmal in zahlreichen Schnitten nur 2 oder 3 solcher Gefässe nachzuweisen waren, während in anderen Fällen mehrere Lymphgefässe und Spalten mit Colloid gefüllt waren. Das Colloid hat meist einen Glanz von mittlerer Stärke, es kann aber auch feinkörnig sein und ganz an den Inhalt von Lymphangiomen erinnern. Man konnte erwarten, dass das Vorkommen von Colloid in den Lymphgefässen abhänge von der Grösse der atrophischen Reste, und ferner von dem Grad derselben, und dass es wesentlich abhängt von dem Vorhandensein, namentlich des blassen Colloids in den Drüsenbläschen; diese Erwartung hat sich aber nicht bestätigt. Ich finde zum Beispiel in No. 16 bei einem Gewicht des atrophischen Restes von 15 g und das Vorhandensein von vielem blassem Colloid in den Drüsenbläschen von mittlerer Grösse kein Colloid in den Lymphgefässen; im folgenden Fall No. 17 bei gleicher Zusammensetzung der Reste und wenig höherem Gewicht derselben (22 g), reichlich Colloid in den Lymphgefässen. Fälle No. 1 und 2 mit einem Gewichte des nicht strumösen Gewebes von 1,0 und 1,5 g zeigen keine colloidhaltigen Lymphgefässe,

Fälle No. 3—7, bei dem Gewicht von 2—4,5 g, haben colloidhaltige Lymphgefässe.

Was die Blutgefässe anlangt, so ist meist starke Blutfüllung der Venen vorhanden, und die recht häufig sehr stark injicirten Capillaren springen in das Follikellumen vor, wie ich das schon bei den cretinen Drüsen besonders erwähnte. In den kleineren Arterien sind die Horne-Schmidt'schen Knospen fast constant, und manchmal sehr reichlich und besonders schön entwickelt. Hinsichtlich dieser habe ich nur mitzutheilen, dass sie bei reichlicher Entwickelung des Stromas, also bei Atrophie, recht häufig sind. Colloidähnliche Massen finden sich sowohl in Arterien wie in Venen, es zeigen dieselben die bekannten Retractionsfiguren, die Randvacuolen sehr schön.

In gewissem Gegensatz zu den cretinen Drüsen stehen die kleinen Strumaknoten, die hie und da sich in den Thyreoidealresten noch finden, hier sind die Kerne in der Mehrzahl vollständig normal in Grösse und Vertheilung des Chromatins; nur eine Minderzahl hat das Aussehen von Leukocytenkernen; die anderen Kerndegenerationen fehlen vollständig. In den 5 Fällen aber, wo die atrophischen Drüsenreste nur mikroskopisch zu erkennen sind, sind vielfach auch kleine verklumpte Kerne in den Follikeln vorhanden; das oft sehr reichlich vorhandene Colloid ist von allen Nuancen der Farben von rosa zu blau und des Lichtbrechungsvermögens, die nachzuweisenden Lymphgefässe enthalten oft Colloid.

In Fall No. 12 sind frische tuberculöse Heerde mit typischen Riesenzellen vorhanden.

Ich habe ferner, um der Deutung der bei den Cretinen vorkommenden Bilder eine breitere Grundlage zu geben, noch eine Reihe von anderen Schilddrüsen untersucht.

1. Schilddrüsen von normalem Gewicht, No. 28 und 29. Die Zahlen, welche Vierordt für die normale Thyreoidea der Erwachsenen zusammengestellt hat, schwanken recht bedeutend, neben 11,0 g, 13,5 g stehen 33,8 g und 45,8 g, dabei ist nicht angegeben, ob sie an Leichen strumöser Gegenden genommen sind oder nicht. Bei Hitzig finden sich 2 Schilddrüsen von Erwachsenen aus Rostock von 14,4 und 17,3 g; 12 Schilddrüsen aus Braunschweig waren etwas grösser. Ich darf daher wohl

die obigen 2 Drüsen denselben anreihen; doch war eine von ihnen durchaus nicht normal, wenigstens war das Stroma innerhalb der Läppchen an vielen Stellen breit und stark mit Colloid infiltrirt, in der anderen aber waren die Stromabalken von normaler Feinheit und Zusammensetzung. Die Lymphgefässe verhielten sich verschieden, in der einen mit Colloid im Stroma enthielten sie sehr viel Colloid, in der anderen nur wenig. Das Epithel war cubisch oder cylindrisch, und was die Kerne anlangt, so sind dieselben in derjenigen mit normalem Stroma durchgängig schön rund, bläschenförmig; in der anderen dagegen finden sich auch kleine, dunkle, runde Kerne, und in manchen Bläschen auch solche von zackiger Gestalt, also kleine verklumpte, und ferner auch Kerne im Innern aufgehellt, mit stark gefärbter Wand, doch sind auch hier die normalen, bläschenförmigen Kerne weitaus in der Mehrzahl.

2. Drei diffuse hyperplastische Strumen, von welchen zwei einen kleinen Knoten hatten. Die Follikel sind in allen 3 Fällen von sehr wechselnder, im Ganzen aber von bedeutender Grösse, ihr Durchmesser geht bis auf 1,0 mm hinauf, die grösseren vielfach von recht unregelmässiger Gestalt, die kleineren neigen immer zur runden Form, 2 Drüsen enthalten Colloid von mittlerem Glanz ohne Randvacuolen, in den Lymph- und Bindegewebsspalten, sowie in Arterien und Venen ist viel Colloid, in der anderen ist das Colloid blasser, oft feinkörnig, mit Randvacuolen versehen, und das gleiche findet sich wieder in den Lymphgefässen und Gewebsspalten, Venen und Arterien. Am wichtigsten für uns ist die Beschaffenheit des Epithels und namentlich seiner Kerne. Die Zellen sind meist abgeplattet, aber auch cubisch, und die Kerne vorwiegend oval, bläschenförmig, und neben ihnen finden sich die kleinen runden Kerne, denen der Leukocyten ähnlich, und kleine verklumpte Kerne, letztere indessen nicht reichlich, und in Gruppen angeordnet.

Welchen Rückschluss gestattet nun das Verhalten der Thyreoidalreste bei höherem Grade von Struma, sowie die zuletzt beschriebenen Drüsen von normalem und vermehrtem Gewicht, für die Auffassung der Prozesse in den cretinen Schilddrüsen? Wie mir scheint, liegen die Verhältnisse nunmehr sehr

klar vor: wir finden in den Thyreoidalresten ganz die gleichen Veränderungen, aber nur in geringerem Grade, das gilt für das Colloid in den Bläschen, für das Colloid in den Lymphgefässen, und namentlich auch, ich hebe dies ganz besonders hervor, für die Auffassung der Kernformen des Drüsenepithels; wie mir scheint, wird die Auffassung derselben als degenerativer Prozess ganz wesentlich bestätigt; wir finden auch hier die Wandhyperchromatose, die Aufhellung im Inneren, die grossen aufgeblähten Kerne und die kleinen und grossen verklumpten Kerne, die letzteren allerdings meist spärlich und nur in den Fällen, in welchen die atrophischen Drüsenläppchen erst durch das Mikroskop nachgewiesen wurden, in etwas grösserer Zahl.

Ich glaube also das Ergebniss meiner Untersuchungen der Schilddrüsen von 5 Cretinen dahin zusammenfassen zu dürfen: dass diese Drüsen durchaus den Charakter der Atrophie darbieten, und zwar in sehr hohem Grade; das gleiche gilt auch von jenem Individuum mit cretinistischem Habitus und normaler Psyche, nur mit dem Unterschied, dass, während in den cretinen Drüsen das stark glänzende Colloid vorwiegt, welches wahrscheinlich nicht in die Lymphgefässen übergehen kann, hier das schwach glänzende Colloid in den Follikeln fast ausschliesslich vorkommt.

III. Die Hypophysen der Cretinen.

Die den Cretinen zugehörigen Hypophysen wurden gleichzeitig mit den Thyreoideen aufgehoben und in 5procentigem Sublimat, eine in Pikrinsublimat (Rabl) fixirt. Die Hypophysen von Ruch und Ledermann sind leider nicht gewogen worden, die 4 anderen aber frisch gewogen, zeigen recht divergirende Gewichte.

Graber, 27 Jahre alt	Gewicht	0,34 g
Rindlisbacher, 51 Jahre alt	-	0,55 -
Santschi, 26 Jahre alt	-	0,95 -
Klay, 32 Jahre alt	-	1,55 -

Dazu zähle ich noch folgende, von Herrn Prof. Langhans mir übergebene Hypophyse, die von einem Cretin mit Struma stammt.

Schlatter, Friedr., 43 Jahre alt. Gestorben am 7. Februar 1894 Morgens, nach Strumectomie. Section am 7. Februar Abends; die Hypophyse wog 1,05 g.

Schönemann in seiner Arbeit „Hypophysis und Thyreoidea" giebt als durchschnittliches Gewicht der Hypophyse 0,59 g an, bei einem durchschnittlichem Alter von 25,9 Jahren, und normale Thyreoidea vorausgesetzt. Von meinen Cretinen würde nur Rindlisbacher sich dem normalen Gewichte annähern mit einem Alter von 51 Jahren; während Graber, das geistig gut entwickelte Individuum, weit unter der Norm bleibt und Santschi und Klay zum Doppelten und Dreifachen des Normalgewichts aufsteigen. Man könnte vielleicht vermuthen, dass hier eine compensatorische Hypertrophie eingetreten wäre, die mikroskopische Untersuchung hat aber ganz das Gegentheil ergeben.

Bevor ich nun auf den mikroskopischen Befund in meinen Fällen eingehe, erlaube ich mir nur ganz kurz den gegenwärtigen Standpunkt unserer Kenntnisse über die Zusammensetzung des drüsigen Theils der Hypophyse zu charakterisiren, denn nur dieser Theil, welcher den Haupttheil des Organes ausmacht, kommt für uns in Betracht.

In den Maschen eines Netzwerkes von sehr schmalen Balken, die aus spärlichen Fibrillen und Blutcapillaren bestehen, liegen solide Zellhaufen von regelmässiger Kreis- oder Cylinderform, welche offenbar nur Quer- und Längsschnitte durch Zellstränge darstellen.

Die Grenzlinien der einzelnen Zellen sind in ihnen nicht immer deutlich, sondern sie bestehen aus einer körnigen, durch Eosin blassröthlich gefärbten Protoplasmamasse mit mässig grossen, bläschenförmigen Kernen, welche etwa um die Hälfte ihres eigenen Durchmessers von einander entfernt liegen. Wenn also die Masse in Zellen abgegrenzt ist, so hat man sich die einzelne Zelle als ein relativ kleines Element vorzustellen, welches zum grössten Theil von dem bläschenförmigen Kern eingenommen wird. In der Breite eines Zellstrangs liegen 8 bis 10 und mehr Kerne neben einander.

Nur da und dort, ganz unregelmässig vertheilt, fällt eine einzelne Zelle durch ihr Aussehen besonders auf: der bläschenförmige dunkle Kern ist von einem mächtigen Protoplasmaleib

umgeben, der durch Glanz und intensivere Färbung sich deutlich gegen das andere Protoplasma abhebt. Ihre Kerne haben die gleiche Grösse, wie die in dem scheinbar nicht differenzirten Protoplasma. Es sind dies die chromophilen Zellen, deren Zellleib bald mehr die Eosinfarbe, bald mehr das Hämatoxylin annimmt; sie liegen bald mehr am Rande der Zellstränge, bald mehr an einer beliebigen Stelle in der Mitte derselben. Die anderen nicht deutlich abgegrenzten Zellen werde ich als chromophobe bezeichnen.

Am Schluss seiner Arbeit, erwähnt Schönemann einen Fall von Cretin, dessen Hypophyse er untersuchte: Er sagt, sie war sehr klein, ihr Gewicht giebt er aber nicht an: nach mikroskopischer Untersuchung reiht er sie in seine Gruppe von normalen Hypophysen, indem er sagt: der Schnitt besteht aus schmalen Zellsträngen, 0,025—0,04 mm Durchmesser, so dass in den schmäleren 3—4, in den dickeren 6—8 Kerne neben einander liegen, nur hie und da finden sich vereinzelte chromophile Zellen, hie und da eine kleine Colloidkugel mitten in einem Strang, so dass der Anschein eines Drüsenbläschens entsteht; die Stromabalken sind schmal, und bestehen wesentlich nur aus Capillaren.

Der Hauptsache nach stimmen meine Bilder mit dieser Beschreibung überein, die Abweichungen davon betreffen entweder ein Zunehmen der Zahl der chromophilen Zellen, oder die Beschaffenheit des Stromas, was aber allen gemeinschaftlich ist, ist die Schmalheit der Zellstränge, ja in manchen Fällen sind die Zellstränge noch schmäler als es Schönemann angiebt; ich will bemerken dass mir eine Auswahl der Schönemann'schen Präparate vorgelegen hat.

Graber.

Die Zellstränge sind schmal, die dicksten haben 0,04 mm Durchmesser, so dass höchstens 4—6 Kerne neben einander zu liegen kommen; die chromophoben Zellen wiegen vor, indem die meisten Zellstränge aus bläschenförmigen Kernenbestehen, die in einer feinkörnigen, röthlichen Protoplasmamasse liegen, Zellgrenzen sind nicht zu erkennen. Sie haben hie und da eine deutliche Cylinderform, ohne dass ein Lumen sich darin befindet, mit dem Kern an der Basis gelegen. Die chromophilen Zellen mit dunklem, kugligem, immer excentrisch gelegenem Kern sind spärlich und mehr gruppenweise angeordnet, so dass diese dunkleren Felder schon bei schwacher Vergrösserung in die Augen springen. Selten findet man einen Klumpen

von blassem, schwach glänzendem Colloid mitten in einem Zellstrang gelegen, bald in einem solchen, der nur aus chromophoben Zellen besteht, bald auch da, wo chromophile Zellen liegen. Die Stromabalken sind sehr dünn, die Capillaren weit, und mit Blut gefüllt. In der Kapsel und im Drüsengewebe sind kleine Heerde von einkernigen Leukocyten.

Rindlisbacher.

Die Zellstränge sind gleichmässiger schmal als bei Graber, so dass nicht mehr als 3—4 Kerne im Quermesser neben einander liegen; diese sind oft aufgebläht auf das Doppelte ihres normalen Durchmessers und zeigen Wandhyperchromatose; die chromophilen Zellen sind reichlich und gleichmässig vertheilt, sehr selten findet sich eine kleine Kugel von stark glänzendem Colloid mitten in einem Zellstrang. Das bindewebige Stroma ist gleichmässig vermehrt, die Capillaren schmal, wenig injicirt.

Santschi.

Das Drüsengewebe ist sehr spärlich, so dass nur oft ein Kern von etwas Protoplasma umgeben in einer weiten Stromamasche zu liegen kommt. Kerndegenerationen sind häufig, grosse aufgeblähte, mit Wandhyperchromatose, und kleine verklumpte kommen vor, oft ganz isolirt, ohne von Protoplasma umgeben zu sein. Die chromophilen Zellen sind wenig zahlreich, Colloid kommt ganz selten im Epithel vor, in Form einer stark lichtbrechenden kleinen Kugel, in den Capillaren dagegen sind geradezu häufig colloidähnliche Bröckel und Kugeln mit starkem Glanz[1]). Die Capillaren sind sehr zahlreich und prall mit Blut gefüllt, die Stromabalken sind etwas dicker als normal.

Klay.

Hier kommen die allerschmälsten Zellstränge vor; viele bestehen nur aus einer Reihe von Zellen und füllen die im Verhältniss weiten Maschen des Stromas durchaus nicht aus. Die chromophilen Zellen sind reichlich, gleichmässig vertheilt, die gleichen Degenerationsfiguren von Kernen, wie oben, sind häufig. Hie und da ein follikelähnliches Gebilde von abgeflachten chromophoben Zellen gebildet, und im Centrum ein kleiner Colloid-

[1]) Was dieses stark glänzende Colloid in den Capillaren anlangt, sowie das bei den Thyreoideen erwähnte Auftreten von gleichem Colloid in den Arterien und Venen, so kann ich allerdings nicht erklären, wie dasselbe in die Gefässe kommt, die Möglichkeit, dass es vor der Erhärtung in irgend einer Weise aus den Bläschen herausgerissen und in die Gefässe geschleppt werde, kann ich für die Thyreoidea nicht abweisen, da ich hier das strumöse von dem nicht strumösen Gewebe sorgfältig getrennt habe, die Gefässe also ausgedehnt verletzt wurden. Bei dieser Hypophyse erscheint es mir dagegen sehr unwahrscheinlich, da ich dieselbe, ohne sie durchzuschneiden, in toto in Celloidin eingebettet habe.

klumpen mit starkem oder schwachem Glanz. Das Stroma ist stellenweise stark vermehrt, die Capillaren weit, enthalten wenig Blut.

Ruch.

Längere Zellstränge sind nicht vorhanden, meistens finden sich isolirte Zellen oder kleine Gruppen davon. Die chromophilen Zellen überwiegen stark. Die Capillaren, sehr reichlich vorhanden, sind strotzend mit Blut gefüllt, das bindegewebige Stroma ist gleichmässig vermehrt. Kein Colloid.

Ledermann.

Zum Theil ganz schmale, zum Theil dickere Zellstränge, so dass 4—6 Kerne neben einander zu liegen kommen. Die chromophilen Zellen sind sehr spärlich; hie und da eine follikelähnliche Bildung mit schwach oder stark glänzendem Colloid. Die Capillaren schmal, wenig injicirt; das bindegewebige Stroma vermehrt.

Schlatter.

Neben Zellsträngen von 4 Kernen in der Breite, finden sich zahlreiche mit 6 Kernen im Quermesser. Die chromophilen Zellen sind reichlich, gleichmässig vertheilt; die Kerne sind normal. Kein Colloid. Die weiten Capillaren sind zahlreich, gut injicirt; das bindegewebige Stroma ist nicht vermehrt.

Bekanntlich finden sich an der Grenze von bindegewebigem und drüsigem Theil, in dem letzteren Räume, zum Theil rund, zum Theil spaltförmig, mit cubischem oder abgeplattetem Epithel, sie enthalten Colloid. Ich habe in der vorhergehenden Beschreibung keine Rücksicht darauf genommen, weil ich keine Serienschnitte machte; ich habe sie nicht in jeder Drüse gesehen, sondern nur bei Rindlisbacher und Schlatter. Ich will daraus durchaus nicht den Schluss ziehen, dass sie in den anderen Drüsen gefehlt hätten.

Schönemann unterscheidet bei den Hypophysen zwei grosse Reihen, die chromophobe und chromophile Form, das heisst in der ersteren wiegt das kernreiche Protoplasma vor, in der letzteren sind die chromophilen Zellen ausserordentlich reichlich. Die erste Form betrachtet er als normal, weil sie bei denjenigen Individuen mit normaler Thyreoidea sich findet; die zweite Form läuft im Grossen und Ganzen der strumösen Degeneration der Thyreoidea parallel. Er stellt seine Cretinenhypophyse zur ersteren Gruppe.

Die von mir untersuchten Hypophysen würden mit Rücksicht auf die geringe Zahl der chromophilen Zellen ebenfalls dahin zu stellen sein; zwar ist diese Zahl etwas wechselnd, in manchen sind sie sehr spärlich, so dass man in einem Gesichtsfeld V Seibert, nur ein halbes Dutzend zerstreut sieht, in anderen bestehen oft einzelne Stränge ganz aus chromophilen Zellen; aber der Unterschied gegenüber den chromophilen For-

men Schönemann's, von welchen ich mehrere Präparate habe einsehen können, ist doch noch bedeutend. Ich würde sie also auch nach dieser Richtung der normalen Gruppe Schönemann's einreihen müssen; indessen muss ich doch auf einen wichtigen Unterschied hinweisen; es betrifft derselbe die Dimension der Zellstränge. Sie sind in allen Drüsen, wie auch Schönemann für seine cretinische Drüse hervorhebt, bedeutend schmaler, und vielfach füllen sie die Maschen des Stromas durchaus nicht vollständig aus. Wenn man nun dieses mikroskopische Bild mit demjenigen der normalen Hypophyse vergleicht, so würde man ohne Weiteres eine Atrophie der Drüse vermuthen, indessen wage ich nicht zu behaupten, dass dieser Schluss vollständig gesichert ist, denn dieser Schmalheit der Zellstränge meiner Hypophysen steht das bedeutende Gewicht gegenüber: 6 der von mir untersuchten Drüsen gehen über das Gewicht hinaus, welches Schönemann als das normale ansieht, sogar um das Doppelte und Dreifache. Freilich wird man die Frage aufwerfen dürfen, ob die Schönemann'sche Zahl wirklich die normale ist, da sein Material aus einer mit Kropf sehr intensiv behafteten Gegend stammt. Ich finde weder bei Henle, noch bei Vierordt das Gewicht der Hypophysis angegeben. Ferner ist das Stroma im Vergleich zu den normalen Drüsen entschieden breiter; auch sind vielfach die Blutgefässe ganz ausserordentlich weit, selbst breiter wie die Zellstränge. Es wird daher auch die Gewichtszunahme nicht auf eine Vermehrung der drüsigen Bestandtheile zurückzuführen sein. Die Verbreiterung von Stroma und Gefässen ist zum Beispiel bei Klay und Rindlisbacher so bedeutend, dass ich glaube, recht wohl zu der Annahme berechtigt zu sein, dass das Drüsengewebe trotz der Verdreifachung des Gesammtgewichtes vermindert sein dürfte. Es lässt sich also nicht mit Bestimmheit sagen, ob das Drüsengewebe atrophisch ist. Für Atrophie liesse sich noch erwähnen, dass bei Santschi und Klay zahlreiche kleine verklumpte Kerne vorkommen. Was die grossen, aufgebläht erscheinenden Kernen anlangt, so liessen sich dieselben mit Rücksicht auf den Befund in den Thyreoideen auch als degenerativ bezeichnen; indessen erwähnt Schönemann ganz die gleiche Kernform, wenn er auch bemerkt, dass dieselbe nur ganz vereinzelt und zerstreut vorkommt.

Fasse ich ganz kurz Alles zusammen: die chromophilen Zellen sind spärlich, die Zellstränge bestehen wesentlich aus kernreichem Protoplasma, zeichnen sich aber durch ihre Schmalheit aus; ob Atrophie vorliegt, ist möglich, mir sogar wahrscheinlich.

Literatur.

Anderson, Archiv für Anatomie. 1894. S. 78.
v. Eiselsberg, Archiv für klin. Chir. 1894. Bd. 49.
Gutknecht, Dieses Archiv. Bd. 99.
Hanau, Sonderabdruck aus den Abhandl. des X. internat. med. Congresses.
Hitzig, v. Langenbeck's Archiv für klin. Chir. Bd. 47.
Hofmeister, Beiträge zur klin. Chir. 1894.
Klebs, Ziegler's Beitr. zur path. Anat. 1892.
Kocher, Deutsche Zeitschr. für Chir. Bd. 34.
Kohn, Archiv für mikr. Anat. Bd. 44. S. 306.
Langendorf, Archiv für Anat. und Physiol. (phys. Abth.). 1889. Supp.
Langhans, Dieses Archiv. Bd. 128. S. 369.
Lubarsch, Ergebnisse der allg. Path. und path. Anat. S. 356.
Müller, Ziegler's Beitr. zur path. Anat. Bd. 19. S. 127.
Pilliet, Arch. de path. expériment., Charcot. 1893. p. 530.
Podbelsky, Prager med. Wochenschr. 1892. No. 19.
Schmaus und Albrecht, Dieses Archiv. Bd. 138. Suppl.
Schmidt, Dieses Archiv. Bd. 137. S. 331.
Schönemann, Dieses Archiv. Bd. 129. 1892.
Stroebe, Ziegler's Beiträge. Bd. XI. S. 1. 1892.

Erklärung der Abbildungen.

Tafel II und III.

Sämmtliche Bilder sind bei starker Vergrösserung gezeichnet worden. (Seibert Obj. V, Oc. Periskop I.)

Fig. 1. Thyreoidea von Graber. Man sieht in den kleinen Schilddrüsenbläschen nur spärliche normale, bläschenförmige Kerne von mittlerer Grösse, die grössere Zahl von kleinen dunklen Kernen zum Theil Leukocytenkernen gleichend, zum Theil von eckiger und unregelmässiger Form, und vereinzelte grosse aufgeblähte Kerne.

Fig. 2. Thyreoidea von Graber. Der Epithelsaum der beiden Schilddrüsenbläschen ist ausgezeichnet durch die Armuth an Kernen, die meisten Kerne sind sehr unregelmässig gestaltet und gleichmässig dunkel gefärbt.

Fig. 3. Thyreoidea von Santschi. Die höchsten Grade der Atrophie; in dem gefässreichen Gewebe nur kleine solide Zellstränge und Haufen, die

meisten Kerne sehr unregelmässig gestaltet und verklümpt. Gefässe stark injicirt, liegen auch mitten in den Zellhaufen.

Fig. 4 und 5. Thyreoideae von Rindlisbacher und Ledermann. Zusammenfliessen vieler Schilddrüsenbläschen zu einem cystenähnlichen Raum, welcher nur Blutcapillaren, Zellreste und Colloidkugeln enthält; in Fig. 4 ist noch ein Theil der Bläschen erhalten.

IV.

Aus dem Pathologischen Institut der Kaiserlichen Universität zu Tokio.

I. Zwei Fälle von Dermoidcyste des Ovariums mit carcinomatöser Degeneration und Metastasenbildung.

Von Dr. K. Yamagiwa,
Professor an der kaiserl. Universität zu Tokio.

Die primäre carcinomatöse Degeneration von Dermoidcysten ist überhaupt ein seltenes Vorkommniss. Nach dem ausführlichen Referat von E. Tauffer (dieses Archiv. Bd. 142. Hft. 3) sollen bis jetzt nur 5 sicher beobachtete und beschriebene Fälle von primärer carcinomatöser Degeneration bei Ovarialdermoidcysten publicirt worden sein; dazu konnte er einen von ihm selbst beobachteten Fall hinzufügen. Wegen der Seltenheit dieser Fälle glaube ich, im Folgenden zwei Beispiele der Art mittheilen zu sollen, welche ihrerseits wieder einige Besonderheiten darbieten.

Fall I. 63jährige Frau Y. Vater an Ascites, Mutter an Apoplexie, beide im 60. Lebensjahre gestorben. Alle 4 Geschwister, Pat. als die älteste Tochter, gesund. Erste Menses mit 18 Jahren, im 53. Jahre Menopause. Ungefähr ein Jahr nach der letzten (5.) Geburt im Alter von 34 Jahren will die Pat. einen hühnereigrossen, schmerzlosen Tumor in der rechten Regio hypogastrica gefühlt haben, welcher seitdem sich allmählich vergrösserte. Seit März des Jahres 1894 wurde sie auf einen ebenso schmerzlosen Tumor in der rechten Supraclaviculargrube aufmerksam, der im September desselben Jahres so gross wie ein Entenei geworden sein soll. Gerade um diese Zeit ist nach der Angabe der Pat. der erst-

genannte Tumor im Unterleib allmählich gegen den oberen Theil der linken Fossa iliaca gewachsen und schmerzhaft geworden, so dass die Pat. ohne den Gebrauch eines schmerzstillenden Mittels nicht schlafen konnte. Mit dem Wachsthum des Tumors sah Pat. die Abmagerung des Körpers immer mehr zunehmen; auch war die untere Extremität ödematös geschwollen. Am 22. October 1894 trat Exitus lethalis durch allmähliches Siechthum ein. (Diese kurze Notiz habe ich von Herrn Fukui, einem praktischen Arzt zu Tokio, dem ich hiermit besten Dank sage, erhalten.)

Die am nächstfolgenden Tage (dem 24. October 1894) von mir selbst ausgeführte Section ergab Folgendes:

Eine stark abgemagerte weibliche Leiche (Körpergewicht: 37 kg). Die durch eingetretene Fäulniss schon diffus bläulich-grünlich gefärbte vordere Bauchwand im Ganzen stark vorgewölbt. Der Umfang des Unterleibes, einige Centimeter unterhalb des Nabels gemessen, beträgt 84 cm, die Distanz zwischen der Symphysis pubis und dem Ursprung des Schwertfortsatzes misst 46 cm. Links oben in der Supraclaviculargrube, etwa 1,5 cm entfernt vom linken Sternoclaviculargelenke, und dicht über dem Clavicularrande findet man einen enteneigrossen Tumor von theils derber, theils weicher Consistenz.

Beim Oeffnen der Bauchhöhle gewahrt man, dass ein grosser, aus der Höhle des kleinen Beckens hervorragender Tumor die Darmschlingen nach oben verdrängend bis über die Höhe des Nabels hinaufreicht. Der Tumor ist rechts mit der Bauchwand, oben mit dem grossen Netz und den Darmschlingen fest verwachsen. Somit ist nur der dem Epigastrium, dem linken Hypochondrium und der linken oberen Lendengegend entsprechende Theil der Bauchhöhle frei; aus diesem Theil konnten ungefähr 4200,0 ccm schmutzig-röthlich bis schwach bräunlich gefärbter, trüber Flüssigkeit herausgeschöpft werden. Die nun frei zu Tage tretende Peritonäalfläche ist überall mit weisslichen fibrinös-körnigen Massen bedeckt; nur in derjenigen Gegend, wo das Peritonaeum parietale, der linken Fossa iliaca entsprechend, mit dem Tumor verklebt ist, sieht man Gefässinjection und weisslich-gelblich getrübte Stellen. Während die linke Wand des Tumors sich fast knochenhart anfühlt, zeigt die rechte vordere Wand, besonders die der rechten Fossa iliaca gegenüberliegende Partie, deutliche Fluctuation. Um die Herausnahme des Tumors zu erleichtern, wurde an der fluctuirenden Stelle ein Kreuzschnitt angelegt. Aus der Schnittöffnung floss eine klebrige, dicke, fadenziehende Flüssigkeit von bräunlicher Farbe, mit reichlichen Mengen von darin suspendirten, weisslich-schmierigen Körnern und Flocken. Die ganze Quantität dieser Flüssigkeit, worin sich auch ein hühnereigrosser Haarball fand, betrug etwa 5000,0 ccm. Nach der Entleerung der Flüssigkeit erkennt man, dass dieser cystische Theil allein ungefähr zwei Drittel des ganzen Tumors ausmacht.

Bevor ich zur genaueren Beschreibung des genannten Tumors übergehe, sei es gestattet, aus dem Protocoll noch kurz die Veränderungen, bezw. die Zustände in den sonstigen Körpertheilen und Organen zu citiren.

Brustorgane: Herz schlaff, von bräunlicher Farbe, keine Abweichungen an den Ostien, ausser geringfügigen Verdickungen der Aortenklappen an der Basis und des vorderen Mitralzipfels an der Insertion der Chordae tendineae. Spitze beider Lungen mit der Thoraxwand leicht verwachsen, beide Lungen mehr oder weniger ödematös, Verknöcherung in der Wand des linken grossen Bronchus.

Baucheingeweide. Nachdem man den Tumor mitsammt den Baucheingeweiden herausbefördert hat, sieht man, dass die Retroperitonäaldrüsen angeschwollen und indurirt sind, und dass ihre Schnittfläche markiges Aussehen zeigt. Milz weich, blutarm, Balken treten deutlich hervor, Grösse: 10—5—1 cm. Beide Nieren schlaff, blass geröthet auf der Schnittfläche, Rinde etwas getrübt, Grösse der linken Niere: 11—5—2,5 cm, die der rechten: 11—5—2 cm. Die Leber 25,5—13,5—7 cm gross, schlaff, Farbe der Schnittfläche bräunlich. Acinuszeichnung deutlich. Hier sei folgender Befund besonders hervorgehoben: Dem linken hinteren Rande des linken Leberlappens entlang sind zahlreiche kleinere und grössere Cysten, auch ist eine etwas grössere an der Convexität desselben Lappens vorhanden, welche eine weisslich-gelbliche, schmierige Masse enthält. Als grösste darunter bemerkt man noch eine grünlich-gelblich durchschimmernde, dünnwandige Cyste von 4 cm Längen- und 2 cm Breitendurchmesser am rechten Rande des rechten Leberlappens, ferner sind noch einige kleinere Cysten mit ähnlich beschaffenem Inhalt an der Unterfläche des rechten Lappens constatirt worden. An all' diesen Cysten ist die Kapsel dünn, der Inhalt bei den kleineren mehr dünnflüssig, farblos oder leicht weisslich getrübt. Mit der Zunahme der Grösse wird der Inhalt dicker und schmieriger, und die Farbe des letzteren mehr gelblich. Der Cysteninhalt frisch unter dem Mikroskop betrachtet, zeigt, dass er hauptsächlich aus zahlreichen Drüsen und Büscheln von Fettsäurenadeln besteht, ferner dass noch spindelförmige oder geschwänzte, auch polygonale Zellen darin vorkommen. Die Gallenblase enthält nur eine geringe Menge grünlich-gelber Galle.

Die blutarme Schleimhaut des Magens zeigt weder Geschwüre noch Verdickungen. Auch die Schleimhäute der Halsorgane lassen ausser der Blässe keine nennenswerthe Veränderung wahrnehmen. Sowohl der vorhin erwähnte Tumor in der Supraclaviculargrube, als auch angeschwollene epigastrische und Mesenterialdrüsen zeigen an der Schnittfläche markiges Aussehen und bröckelige Beschaffenheit.

Beschreibung der anliegenden Theile und des Tumors selbst.

a) Das rechte Ovarium befindet sich als eine taubeneigrosse Cyste mit glatter Innenfläche an der rechten vorderen und unteren Wand des Tumors angelagert. Dicht hinter dem rechten Ovarium und mit dem letzteren selbst etwas oberhalb des Uterus liegt die vielfach cystisch erweiterte und geschlängelte Tuba mit verzerrten Fimbrien. Dieser wahrscheinlich durch das Wachsthum des Tumors verlagerte Eileiter geht unter Beschreibung einer

kurzen, krummen Linie nach vorn und links in das rechte Horn des Uterus über. Der Uterus ist an die linke, vordere und untere Wand des Tumors angewachsen, mit dem Körper stark nach der linken Seite geneigt und verschoben, während der Uterushals und die Vagina mehr auf der rechten Seite und vorn zurückbleiben. Somit nimmt der Uterus eine schwer zu beschreibende schiefe Lage ein. Er ist einmal von oben durch den Tumor hinabgepresst, zugleich aber nach links und unten gegen die Wand des Tumors hingezogen, so dass der Uterus gewissermaassen eine Unterlage für den Tumor bildet. Weiter bemerkt man, dass der Uterus von der ebenfalls mit der vorderen unteren Wand des Tumors verwachsenen, nach vorn comprimirten Harnblase weit entfernt zu liegt. Wie erwähnt, kann man das linke Horn des Uterus noch deutlich erkennen, von der linken Tuba aber nur ihren, dem linken Horn zunächst liegenden Abschnitt. Den weiteren Verlauf kann man nicht mehr verfolgen, indem die linke Tuba in ihrem Haupttheil, das linke Ovarium gänzlich und das linke Ligamentum latum überhaupt nicht zu finden sind. Ihre Stellen sind durch den Tumor vertreten. Die Schleimhaut der Harnblase nur leicht geröthet, diejenige des Uterus blass. Dünn- und Dickdarmschlingen sind theils mit der oberen, theils mit der seitlichen Wand des Tumors verwachsen. Trotz der an vielen Stellen wahrnehmbaren starken Verengerung des Darmlumens ist es nirgends zur Verstopfung gekommen, selbst ein Theil des Dickdarms (links hinten) blieb noch durchgängig, wo das Darmrohr fast im ganzen Umfange in die knochenharte linke Wand des Tumors eingebettet liegt. Diese durch das Aufschneiden des Darmrohrs in situ constatirte Thatsache, dass uehmlich der Darmtractus in seiner ganzen Länge durchgängig war, tritt übrigens auch in der Krankengeschichte hervor, indem die Pat. nie Kotherbrechen oder irgend welche Symptome von Ileus gezeigt hatte.

b) Beschreibung des Tumors selbst.

A. Mikroskopisches. Die Aussenfläche des Tumors ist vielfach uneben bis höckerig. Diese Unebenheiten sind bedingt einmal durch das Vorhandensein von innerhalb der Wand sitzenden Nebenhöhlen, sodann durch circumscripte, flache, beetartige Erhabenheiten von verschiedener Grösse, welche man besonders häufig an der rechten hinteren und vorderen Wand antrifft. Die Aussenfläche der linken Wand ist relativ glatt. Rechts unten und hinten bemerkt man, dass der Wurmfortsatz mit seinem blinden Ende in eine derbe, oben erwähnte, beetartig prominente Stelle der Wand eingewachsen ist. Ausser auf der linken Seite ist die Wandung des Tumors überall dünn (etwa 2—3 mm), aber derb, von lederartiger Consistenz und faseriger Struktur. Im Allgemeinen ist die innere Schicht fibrös und grau, die äussere mehr durchscheinend und homogen. Im Gegentheil dazu ist die linke Wand, deren grösste Dicke etwa 5—6 cm beträgt, knorpel- bis knochenhart.

Die ganze Schicht zeigt entweder graue, strahlige oder wellige Züge, oder man sieht homogene, hyalin aussehende Felder dazwischen. Ungefähr in der centralen Zone musste die Wand durchgesägt werden.

Man ersieht also, dass unser Tumor eine 5000,0 ccm Flüssigkeit haltende und zwei Drittel des ganzen Tumors ausmachende, im Ganzen rundliche Cyste darstellt, deren linke Wand sich als eine solide, knorpel- bis knochenharte Masse zeigt. Was weiter die Beschaffenheit der Innenfläche der Cyste anbetrifft, so erweist sie sich auf der rechten Seite, auf der rechten vorderen und hinteren Fläche einfacher, wie auf der gegenüberliegenden Fläche. Die Innenfläche, rechts, rechts vorn, rechts hinten und oben, ist meistens glatt, faserig, graubläulich, vielfach gefenstert. — Zugänge in die Nebenhöhlen. Nur rechts unten und vorn ist die Innenfläche hie und da mit einer weisslichen, mattgetrübten Schicht bedeckt, welche in zahlreiche Felder getheilt ist, so dass hier die Innenfläche schuppig aussieht. Ganz anders und viel complicirter verhält es sich auf der linken Seite, d. h. an der der cystischen Höhle zugekehrten Fläche der tumorartig verdickten linken Wand und an der daran grenzenden vorderen unteren und hinteren oberen Fläche. Namentlich ist die linke Innenfläche weisslich, höckerig, überall hart anzufühlen. Ungefähr in der Mittellinie der linken Wand, und zwar unten, ist ein knöcherner Vorsprung von unbestimmter Gestalt vorhanden. An der linken unteren Fläche, nahe an der vorderen, findet sich ein halbkugliges, warziges Gebilde, dessen Oberfläche maulbeerartig aussieht und bräunlich gefärbt, mit langen, schwarzen Haaren besetzt ist. Seitlich von diesem warzigen Gebilde geht ein bandartiger, platter Strang mit ähnlich beschaffener und behaarter Oberfläche schräg nach aufwärts und inserirt sich an der vorderen (linken) Innenfläche. Nahe an der Insertion ist er schmal und weisslich. Sonst bemerkt man sowohl am Uebergang von der linken unteren in die vordere obere, als auch von der linken unteren in die hintere obere Innenfläche viele warzige oder auch papilläre Gebilde von harter Consistenz. An der hinteren, unteren Wand findet man eine etwa thalergrosse Warze von relativ weicher Consistenz.

Die gleich nach der Section vorgenommene mikroskopische Untersuchung des Cysteninhalts ergab, dass jene Flocken und Körner in der Hauptcyste aus Detritusmassen, Fettkügelchen, Fettnadeln, Cholesterintafeln und zerfallenen Epithelzellen bestehen. Der Inhalt der Nebencysten ist theils atherombreiähnlich und mit spärlichen, langen Haaren vermischt, theils zähe, klebrig, leicht bräunlich. Die Innenfläche der Nebencyste ist zweierlei Art, und zwar das eine Mal mehr glatt, zum anderen vielfach zottig und faltenreich.

B. Mikroskopisches. Alle zur mikroskopischen Untersuchung gelangten Gewebsstücke sind erst in Müller'scher Flüssigkeit conservirt, in strömendem Wasser ausgespült, dann in Alkohol von steigender Concentration gehärtet, weiter nach Einbettung in Celloidin geschnitten, oder ohne eine solche mittelst des Gefriermikrotoms zerlegt. Färbung der Schnitte durch Hämatoxylin-Eosin.

Stücke wurden herausgeschnitten aus:

1) dem halbkugligen Gebilde mit der maulbeerartigen, bräunlichen Oberfläche;

2) der dünnen, bläulich-grauen, fibrösen Wand der Hauptcyste, und zwar a) mit glatter, b) mit schuppiger Innenfläche;

3) von der Warze an der Innenfläche der hinteren rechten Wand;

4) aus der Stelle der dünnen Wand mit den Nebenhöhlen;

5) aus der beetartig erhabenen, knorplig aussehenden Aussenschicht;

6) aus vielen Stellen der tumorartig verdickten linken Wand;

7) aus den Retroperitonäal- und Mesenterialdrüsen und der enteneigross angeschwollenen Cervicaldrüse;

8) aus der getrübten Peritonäalfläche;

9) aus der oberflächlichsten Schicht der Leber mit den Cysten.

Der Reihe nach lasse ich die mikroskopische Beschreibung der Präparate folgen.

1) Geschichtete Epithellage fehlt (längst abgefallen); die halb nekrotische (?) Cutis liegt bloss. Nur in den Buchten ist das Vorhandensein der geschichteten Epithelien, jedoch kaum noch, zu erkennen. Die Schnitte haben leider die behaarte Stelle nicht getroffen. Dennoch sieht man im subcutanen Gewebe (theils noch in der Cutis) übermässig entwickelte Talgdrüsen und eine reichliche Anzahl von markhaltigen Nervenfasern. Ferner subcutanes Fettgewebe und auch quergestreifte Muskelfasern (d. h. durch Eosin intensiv roth gefärbte Scheiben und Cylinder, die Querstreifung wegen der eingetretenen Veränderung nicht erkennbar). Ob die hie und da in spärlicher Anzahl vorkommenden tubulösen Drüsengänge etwa die Schweissdrüsen repräsentiren, ist wegen der Abwesenheit des Drüsenknäuels schwer zu entscheiden.

2 a) Die der Höhle zugekehrte Innenfläche entbehrt einer zelligen Bekleidung fast ganz. Nur hie und da ist sie mit Zelldetritus bedeckt. Sonst sieht man eine dünne Lage des schlecht färbbaren, parallelfaserigen Bindegewebes freigelegt. Unter dieser Schicht kommt als der wesentlichste Bestandtheil der dünnen Wand die mit glatten Muskelfasern reichlich untermischte Bindegewebsschicht, deren dicke Faserbündel wellige Linien beschreiben. Aber von den gewöhnlichen Attributen der äusseren Haut konnte ich nichts wahrnehmen. Als Aussenschicht schliesst sich daran lockeres Bindegewebe. Die seröse Fläche ist mit körnigen Detritusmassen bedeckt.

2 b) Wo die Oberfläche makroskopisch als „schuppig" beschrieben ist, sieht man unter dem Mikroskop, dass die einzelne Schuppe aus einer Menge von meistentheils nekrotischen, durch Eosin roth gefärbten Zellen besteht, deren Kerne das Hämatoxylin nicht aufnehmen. Ihre zellige Natur ist an den rundlichen bis polyedrischen oder platten Gebilden kaum noch zu erkennen. In dieser Schicht bemerkt man oft rundliche, vacuolenartige Körper. Mit stärkerer Vergrösserung beobachtet man ungefähr folgendes Bild: An der Innenfläche ist eine körnige fibrinöse Zerfallsmasse aufgelagert, demnächst folgen zwei bis drei und mehr Schichten von den oben genannten nekrotischen Zellen, woran man keine Spur von Verhornung wahrnimmt. Alle diese Zellen sind fein granulirt, abgeplattet oder abgerundet. Einzelne Zellen sind gegen einander durch ein fibrinöses Faserwerk, einzelne Schichten

durch fibrinöse, vielfach durchflochtene, membranöse Substanz begrenzt. Einzelne Zellen finden sich noch in der unteren Schicht, deren Kerne stark tingirt sind. Von dieser Masse bedeckt, liegt eine einschichtige oder doppelt- und mehrschichtige Zellreihe auf dem gefässreichen, fibrösen Gewebe der Wand. Die Zellen sind theils cylindrisch, theils cubisch oder unregelmässig gestaltet, und besitzen je einen grossen, rundlichen, meist schwach gefärbten Kern mit einem Kernkörperchen. Oft sieht man zwischen den Zellen der untersten Schicht auch fibrinöse Substanz, welche je zwei oder drei beisammen liegende Zellen trennt. Im Ganzen sind die Zellen der untersten Schicht mehr cubisch, und man sieht fast nirgends Reihen plattspindelförmiger Zellen. An der schuppenfreien Stelle tritt das fibröse Gewebe der Wand frei zu Tage. Nur manche solche Stellen tragen auf kurzer Strecke eine Reihe von den oben erwähnten cubischen oder niedrig-cylindrischen Zellen, entweder als einfache Lage oder geschichtet. Die eigentliche Wandschicht ist ein sehr gefässreiches Bindegewebe. Die Capillargefässe dicht unterhalb der Innenfläche sind meist dilatirt.

3) An den Präparaten aus der Warze an der hinteren rechten Wand sieht man makroskopisch einige tiefe Einbuchtungen. Sonst ist die gegen das Cystenlumen convexe Innenfläche fast eben. Unter dem Mikroskop aber beschreibt die letztere eine leicht gezackte Linie, indem daran viele seichte Furchen, bald als kleine Spalten, bald als kleine sinuöse Räume, auftreten. Die zellige Decke vermisst man auch hier fast gänzlich. Nur hie und da sind der Oberfläche einzelne Zellen, besonders aber in der tiefen, makroskopisch schon sichtbaren Bucht oft grössere Haufen von meist polygonalen, manchmal gestreckten, grossen Zellen angelagert. Die Zellen haben einen dem Zellleibe entsprechend grossen, intensiv gefärbten Kern, dessen Struktur aber leider nicht ganz deutlich ist. Dann sieht man zahlreiche Zellstränge und leere, kanalartige Räume von dem fast farblosen, nur ganz leicht röthlich gefärbten, hyalin aussehenden Rande und Grunde der Einbuchtung gegen die Tiefe vordringen. Diese Stränge und Kanäle communiciren ihrerseits wieder unter einander oder verästeln sich weiter. Die Zellen in diesen Strängen und Kanälen sind meistens schon stark verändert, so dass die ebenfalls polygonalen oder zum Theil äusserst polymorphen Zellen nur diffus mit Eosin gefärbt werden und ihre Kerne kaum noch andeutungsweise zu sehen sind. Es giebt aber einige wenige unter ihnen, welche den oben beschriebenen, an der Bucht angehäuften Zellen ganz ähnlich sich verhalten. Man kann auch Stellen herausfinden, wo die letzteren direct mit den Zellgruppen innerhalb der in die Bucht einmündenden Stränge in unmittelbarem Zusammenhang stehen. Im Weiteren trifft man in der Fortsetzung der erwähnten Zellstränge viele Längs-, Quer- oder Schrägschnitte von verzweigten Kanälen, deren Wand mit cubischen oder zum Theil niedrig-cylindrischen Epithelzellen ausgekleidet ist. Diese Kanäle sind meist langgestreckt. Es giebt aber auch ganz kurze, unter einander communicirende. Auch fehlt es nicht an kurzen schmalen, drüsigen Räumen, welche ein der atrophischen Mamma ähnliches Bild darbieten. Das Gewebe um die Kanäle sieht hyalin aus und

liefert die zum Theil homogene, dicke Wand für die Kanäle. Zwischen ihnen liegen nun jene Zellstränge, und unter den Kanälen giebt es sehr viele, welche fast ganz mit den polygonalen Zellen ausgefüllt sind, somit kein Lumen mehr führen. Wieder andere Kanäle sind zum Theil noch offen. Viele lassen einen directen Uebergang in die Zellstränge erkennen. Kurz, es handelt sich um ein Bild, welches die Entstehung des vorliegenden carcinomatösen Gewebes durch atypische Wucherung der Wandepithelien der genannten Drüsenkanäle höchst wahrscheinlich macht. Was sind aber diese Kanäle? Um das zu ermitteln, muss man erst noch die Beschaffenheit des Stromas genauer kennen lernen. Wie erwähnt, ist das Gewebe am Rande und Grunde der Einbuchtung hyalin und fast ungefärbt und enthält spärliche sternförmige oder spindelförmige Zellen. An der freien Oberfläche ist es ebenso beschaffen. Wenn man aber seinen Blick von der oberflächlichen Schicht allmählich nach der tiefer liegenden Zone wendet, wird man die zwischen den homogenen Balken vorhandenen Faserzüge gewahr. Diese werden bald zum überwiegenden Bestandtheil, so dass man ungefähr in der Höhe, entsprechend der Stelle über dem Grunde der Einbuchtung, fast nur mächtige, gekreuzte Züge von glatten Muskelfasern mit ihren schmalen, stäbchenförmigen Kernen wahrnimmt. Eben da, wo dieses Muskelgewebe in den Vordergrund tritt (die centrale tiefe Zone zwischen je zwei Buchten), sieht man die unscharfe Grenze der carcinomatösen Wucherung gegen diese Tiefe. Elastische Fasern findet man nur vereinzelt. — Wenn man nach dieser Beschreibung eine Umschau hält und einen Vergleich anstellt, um zu ermitteln, welchem Organ und Gewebe unsere Warze am meisten entspricht, und sich fragt, welchem Gewebe die carcinomatöse Degeneration zuzuschreiben sei, so liegt der Gedanke nahe, dass sie am meisten ähnlich der Brustwarze und die carcinomatöse Wucherung aus dem wandständigen Epithel einer unvollkommen angelegten Mamma hervorgegangen sei. Die Gründe für diese Annahme lasse ich am Schlusse folgen. Sie direct zu beweisen, bin ich freilich nicht im Stande. Hier bemerke ich noch, dass unser Carcinom, obgleich es vor dem mächtig entwickelten Muskelgewebe Halt machen musste, Wege zur weiteren Verbreitung genug gefunden hat; denn man sieht in vielen noch offenen Gefässen polygonale Zellen mit den rothen Blutzellen gemischt.

4) Man kann zwei Arten von Nebencysten unterscheiden. Die eine, mit zell- und gefässreicher Wandung, trägt an der Innenfläche vielfach zottige Gebilde und zeigt schmale Falten und Leisten. Die Zellen von endothelialem Charakter drängen sich gegen die Oberfläche. Nach einer zelligen Auskleidung der Innenfläche sucht man fast vergebens. Nur in manchen kleinen Nischen, welche von feineren Falten und Zotten umgeben sind, oder in den seichten Einbuchtungen nimmt man zuweilen auf der Innenfläche aufgelagerte cubische bis spindelförmige Zellen, meist geschichtet, wahr. Zum Theil ist diese Zellage noch mit der körnigen Detritusmasse bedeckt, ein ganz ähnliches Verhältniss, wie an der schuppigen Stelle der Hauptcystenwand. Unter den Cysten dieser Art findet man auch solche, welche

besonders reichlich mit Zotten und Falten ausgestattet sind. In einer von ihnen habe ich einen schlauchartigen Fortsatz von der Wand frei in das Lumen der Cyste hineinragen sehen. Dieser Schlauch erwies sich unter dem Mikroskop als ein recht eigenartiges Gebilde. Er hat eine ganz dünne, glashelle, membranöse Hülle, an deren Innenfläche man zerstreut liegende, grosse, verästelte, unregelmässig gestaltete, platte Zellen aufliegen sieht. Ferner besitzt die Hülle an der Innenfläche verlaufende Gefässe, welche als Zweige der vom Stiel her in's Innere des Schlauchs zu-, bezw. abführenden Gefässstämme zu betrachten sind. Die Verbindung zwischen den Wandgefässen und dem Centralgefässe ist hergestellt durch zahlreiche Aeste und Zweige des Hauptstammes, welche innerhalb der reichlich vorkommenden, den Binnenraum des Schlauches in viele Kammern theilenden Falten verlaufen. Ausser diesen Falten mit den Gefässen ziehen noch viele zellige Stränge durch das Lumen des Schlauches in verschiedenen Richtungen hindurch. Die Stränge bestehen meist aus zwei Reihen von längsgestreckten, neben einander liegenden, spindelförmigen Zellen. Ob dies gefässreiche Gebilde als Anfang der Bildung zottiger Cysten zu betrachten sei, ist schwer zu sagen.

Eine andere Form stellt das unvollständige Bild des Kystoadenoma papilliferum dar. Im Gegensatz zu der vorigen ist die Wand meist derb, hyalin, zell- und gefässarm. An der Innenfläche trägt sie bald cubische, bald cylindrische, stark granulirte Zellen, zum Theil geschichtet, zum Theil eine einfache Lage bildend. Von manchen Stellen der Innenfläche erhebt sich weiter ein ganz feiner faseriger Strang, umkleidet mit den oben genannten Zellen. Der übrige Raum der Cyste ist von der, faltenartige Linien zeigenden, sonst glashellen, strukturlosen Masse (schleimige Substanz) und von abgestossenen, nekrotischen Zellhaufen eingenommen. Diese meist kleineren Cysten werden wohl den Ausgangspunkt für die, schleimigen Inhalt führenden Nebenhöhlen liefern, indem sie sich vergrössern, da die Septen untergehen und die benachbarten Cysten confluiren. Viele grössere Nebenhöhlen mit dem atheromartigen Inhalt besitzen die der schuppigen Stelle der Hauptcystenwand entsprechende Beschaffenheit. Allein hier ist die körnige Auflagerung viel dicker, als dort.

5) Was den beetartigen Verdickungen der Aussenschicht ein hyalines Aussehen gab, war die oberflächliche sklerotische Verdickung. Unter dieser derbfibrösen, zellarmen Subserosa (?) beherbergt jene Stelle zahlreiche Zellschläuche und Stränge von verschiedenartiger Gestalt und Grösse. Diese Zellalveolen, mit cubischen oder polygonalen Zellen gefüllt, lassen ein schwaches, fibröses Stroma zwischen sich. Die grösseren Alveolen zeigen im Centrum körnig degenerirte, aufgequollene Zellen von unregelmässiger Gestalt und auch mehrkernige Zellen, deren Grösse noch nicht die Bezeichnung einer Riesenzelle verdient. Auch vollends nekrotische, zerfallene Detritusmasse sieht man hie und da im Centrum der Alveolen. Nur die in den kleineren, schmalen Zellsträngen enthaltenen Zellen sind alle wohl erhalten, cubisch oder polygonal. Manchmal sieht man, dass die Zellen in

gewissen, länglichen Alveolen mehr von gestreckter Gestalt sind, ja fast Spindelform annehmen. Das ist aber keine typische Form der Geschwulstzellen im vorliegenden Präparate, indem man solchen gestreckten Formen nur in denjenigen Alveolen begegnet, an welchen man leicht erkennen kann, wie die Zellen sich nach einer bestimmten Richtung hinziehen. Wenn ich einzelne Zellen genauer in's Auge fasse, so bemerke ich, dass die kleineren, in Reih und Glied die Gewebsspalten ausfüllenden Geschwulstzellen noch deutlich cubisch, dagegen solche in den grösseren Alveolen schon polymorph sind (mit Ausnahme der Randzellen). Die Kerne sind bei allen rundlich, selbst bei den in die Länge gestreckten, intensiv gefärbt, gegen das Protoplasma scharf markirt. Die grösseren Zellen im Centrum der Alveolen zeigen deutlichere Membran, äusserst hellen Zellleib, so dass man fast glauben möchte, es liege ein rundlicher, scharf markirter Kern frei inmitten einer kleinen Blase mit dunkler Wand. Diese Helligkeit des Zellleibes ist gewiss durch die Wirkung der Conservirungsflüssigkeit gesteigert, denn am frischen Präparat war der Zellkörper leicht granulirt. Diese Eigenschaften der Zellen und das Verhältniss zwischen den Zellhaufen und dem Stroma wiederholen sich nicht nur an den zahlreichen Präparaten aus derselben Stelle, sondern auch an denjenigen aus den Lymphdrüsen. Von platten Epithelzellen oder von Cancroidperlen oder von ächtes Cylinderepithel tragenden Alveolen sieht man nirgends etwas. Somit ist die Diagnose des Drüsenzellenkrebses wohl berechtigt. — Es sei hier noch eine kurze Beschreibung derjenigen Präparate hinzugefügt, welche angefertigt worden sind aus der ebenfalls hyalin aussehenden, erhabenen Aussenschicht, wo das blinde Ende des Wurmfortsatzes angewachsen ist. Man sieht daran das interessante Bild, wie die Schleimhaut durch das von aussen, also von der Serosa her, eingedrungene Carcinomgewebe nach dem Lumen zu comprimirt wird. Die Schleimhautfläche ist dabei nicht ulcerirt, die Drüsen mit den Cylinderepithelien sind atrophisch, zum Theil obliterirt, indem dabei die hochcylindrischen Wandzellen nirgends ein Zeichen von Wucherung, weder eine mitotische Kerntheilungsfigur, noch eine Sprossung der Drüsenschläuche darbieten. Andererseits sind die submucösen, theils schon in die Mucosa zwischen den Drüsenschläuchen sich hineinzwängenden Carcinomzapfen und Alveolen von cubischen und polygonalen Zellen gebildet. Man sieht aber keine Uebergangsbilder, welche etwa darauf hingewiesen hätten, dass das vorliegende Carcinom aus den Cylinderzellen der Darmdrüsen entstanden sei. Man findet weder zum Theil mit Lumen versehene Drüsenschläuche, noch am Rande mit Cylinderzellen ausgekleidete Alveolen. Kurz, keine einzige Stelle, welche ein adenocarcinomatöses Bild liefert. Entsprechend findet man die glatten Muskelfasern in der Wand des Wurmfortsatzes durch die starke Wucherung der Eindringlinge aus einander gedrängt, während die Schleimhaut noch relativ intact bleibt.

6) a) Die äussere Schicht (der linken Wand). Zunächst kommt eine zellarme, dicke, stärkere Gefässe führende Bindegewebsschicht als äussere Kapsel. Demnächst folgt eine mit spärlichen Fettzellen versehene, zellen-

reiche Schicht. Die ächt spindelförmigen, grossen Zellen liegen parallel an einander und richten ihre Längsaxe senkrecht auf die äussere Fläche der linken Wand. Die intercellulare Substanz ist mangelhaft entwickelt. Nur ein wenig weiter abwärts bemerkt man ein etwas anderes Verhalten. Die fast hyalin aussehende, homogene Grundsubstanz ist reichlicher und bildet Balkensysteme. Die Maschen der Balken werden durch mehr eckige, grosse Zellen je mit einem blasigen Kern ausgefüllt. Man sieht hier offenbar das Bild des Endothelioms, indem die hypertrophischen, stark vermehrten, und deshalb polymorphen Endothelzüge oder Netze die mehr oder weniger erweiterten Saftlücken ausfüllen, welche durch spitze Endigung und Fortsätze charakterisirt sind. Hier und da nimmt man ausserdem das eigenthümliche Verhalten wahr, dass die genannten Zellzüge von vielen Seiten direct in einen mit rothen Blutzellen gefüllten Raum eintreten, der einer eigenen Wandung zu entbehren scheint, indem die den genannten Raum ringsum begrenzende, homogene Wand vielfach durch Zellzüge durchbrochen ist und diese Wand nach allen Seiten direct in die ebenso beschaffene intercellulare Substanz übergeht. Im Uebrigen besitzen die perivasculären Partien besonders dichte Zellnetze. In dieser endotheliomatösen Zone findet man auch einige Knorpelinseln eingebettet, das heisst man trifft mitten in dem endothelialen Gewebe ausgesprochen hyaline, durch Hämatoxylin ganz schwach bläulich gefärbte Grundsubstanz, worin man viele rundliche, grosse oder mehr gestreckte, unregelmässig gestaltete Zellen, von der Grundsubstanz durch eine entsprechende ringförmige, bezw. unregelmässige Lücke scharf getrennt, liegen sieht. Die Anzahl derartiger unvollkommener Knorpelzellen ist im Ganzen reichlich. Der Uebergang in das umgebende Gewebe geschieht fast unmerklich, jedoch ziemlich plötzlich. Die Grundsubstanz wird mehr röthlich gefärbt und dicker; die Zellen werden eckiger und kleiner, ordnen sich in Züge, die Lücken werden dem entsprechend länger und kanalartig. — Die weiter in die Tiefe folgende Schicht zeigt wieder eine geringe Abweichung. Zum Theil wird die Grundsubstanz dichter, die Saftlücken enger, die Zellen werden kleiner und bilden oft nur eine Reihe. In dieser Richtung sieht man endlich haufenweise Ablagerung von körnigen Kalksalzen in der Grundsubstanz dicht an und um die Saftlücken. Zum Theil wird das Gegentheil beobachtet. Die Zellen werden wieder zahlreicher, spindelförmig und gestreckter. Die Grundsubstanz wird dem entsprechend spärlicher, so dass man ungefähr das Bild eines Spindelzellensarcoms zu sehen bekommt. In einem Theil sind wieder die Endothelzüge ziemlich regelmässig parallel angeordnet und bilden parallel verlaufende, wellenförmige Zellenreihen, nicht unähnlich den Knorpelzellenreihen in der Epiphysenlinie wachsender Knochen.

b) Präparate aus der mehr centralen, hyalin aussehenden Zone zeigen die Bilder eines knorpelig-schleimigen Gewebes, welches je um ein centrales Gefäss mit einer schwachen Wandung angeordnet ist. Also relativ weites Gefässlumen in der Mitte, das um letzteres liegende Zellgewebe aus bald rundlichen, bald spindelförmigen Zellen bestehend, darauf folgend theils geschrumpftes,

theils gelockertes, weiches, schleimiges Gewebe mit verschiedenartig gestalteten Zellen, welche durch ihre gewundenen oder gestreckten, langen Fortsätze ausgezeichnet sind. Am Schluss dieser Reihe, also am meisten von dem centralen Gefässe entfernt, liegt Knorpelgewebe von einer unvollkommenen Entwickelung (sowohl in Bezug auf die Form und Grösse, als auf das Verhältniss zwischen der Zahl der Zellen und der Grundsubstanz). Die Stelle des Knorpelgewebes vertritt wieder im anderen Theil einfach derbes, theils faseriges, theils homogenes Gewebe mit spärlichen, mehr spindelförmigen Zellen. Dies ist besonders der Fall, wo das Centralgefäss von reichlichen, dem Gefässverlauf parallel liegenden Spindelzellen umgeben ist, und in solchem Falle ist die derbe, homogene Schicht meist schmal und das Gewebe im Ganzen gut erhalten. In der erst genannten Partie, wo sich die Knorpelschicht vorfindet, ist dagegen die zellig-schleimige Schicht um das Gefässlumen oft schlecht färbbar. Vollends das, und noch mehr regressive Metamorphose hat das Gewebe da erlitten, wo das Knorpelgewebe schleimig degenerirt ist. An den Präparaten aus solchen Stellen sieht man, dass das Gefäss oft mit fibrinösen Massen verstopft ist. Dann nimmt man kaum noch das frühere Verhältniss an dem nekrotischen Gewebe wahr.

c) An den Schnitten aus der Stelle, wo der Dickdarm fast ganz von der verdickten Tumorwand umfasst worden ist, wird man zuerst auf die atrophische Schleimhaut aufmerksam, unter der man noch eine dünne Schicht von Submucosa deutlich erkennen kann. Die folgende Muskelschicht bietet eine ungemein starke Hyperplasie und geht unmerklich in die eigentliche Tumorwand über. Nach mehrmals wiederholter Aufeinanderfolge von Quer- und Längsfaserschichten kommt erst in der Tiefe fibröses Gewebe zum Vorschein. Was die Beschaffenheit der einzelnen Muskelfasern anbetrifft, so ist sie äusserst variabel. Im Allgemeinen sind die Fasern verschieden lang, sie verzweigen sich zum Theil. Die Kerne sind kürzer und breiter, als gewöhnlich. Wo man dicke Fasern mit dicht hinter einander liegenden Kernen, gewissermaassen als langgestreckte, mehrkernige Riesenzellen, den einkernigen reichlich beigemischt findet, bekommt man den Eindruck, als ob ein Spindelriesenzellensarcom von atypischer Form vorliege. Die Hauptmasse besteht, nach genauer Durchmusterung, aus glatten Muskelzellen. Wo der Schnitt die Faserzüge gerade quer getroffen hat, kann man aber kaum entscheiden, ob diese oder jene Zellen Spindelzellen oder glatte Muskelzellen sind, so dass eine falsche Deutung leicht möglich ist. Gegen die Tiefe hin vermindert sich die Anzahl der glatten Muskelzellen ziemlich rasch, um der nach der Tiefe folgenden, fibrösen Bindegewebsschicht Platz zu machen, in welcher man noch schmale, glatte Muskelzellen zerstreut liegen sieht.

d) Daran schliesst sich die verknöcherte Zone. Es hat sich erwiesen, dass die centrale, knochenharte, nur zersägbare Zone nicht einfach verkalkt, sondern aus wirklichem, wenn auch unvollkommenem Knochengewebe besteht. Schliesslich füge ich noch hinzu, dass in zellreichen Stellen an dem

Präparate 6a und an den eben besprochenen glatten Muskelzellen noch deutliche mitotische Figuren beobachtet worden sind.

Nach der obigen Beschreibung besteht die linke Wand des cystischen Tumors aus vielen Geweben der Bindesubstanzreihe, zwischen welchen man allmähliche Uebergänge schön demonstriren kann, und aus glattem Muskelgewebe. Dieses für das Studium von Gewebsmetaplasie besonders geeignete Mischgewebe ist noch durch die starke Wucherung der Endothelzellen charakterisirt. Die linke Wand hat sich also zu einer soliden Mischgeschwulst entwickelt.

7) Hier kann ich mit der Beschreibung ganz kurz sein, indem die Präparate aus den Drüsen, um welche es sich handelt, dasselbe Bild und dieselbe Struktur zeigen, wie die Präparate von 5). So viel sei bemerkt, dass das Carcinomgewebe in den Lymphdrüsen überall schwaches Stroma besitzt, und dass im Centrum der grossen Alveolen der Halsdrüse oft Kalkablagerung zu finden ist.

8) Die getrübte Peritonäalfläche ist mit einem dichten, fibrinösen Netzwerk belegt. In die Maschen des Netzwerkes sind zahlreiche rundliche Zellen eingebettet, welche einen theils schon undeutlichen, theils noch intensiv gefärbten rundlichen Kern besitzen. Von kleinen Rundzellen mit intensiv färbbarem Kern und relativ kleinem Zellleib oder von Eiterkörperchen sieht man wenig. Die Aussenfläche der fibrinösen Auflagerung entbehrt einer zelligen Bedeckung. Dagegen ist die eigentliche Peritonäalfläche durch dichter an einander gelagerte, grosse Endothelzellen gekennzeichnet. Die letzteren stellen zum Theil eine einfache Lage von platten, im Profil spindelförmigen Zellen dar, zum Theil aber sind sie nicht so regelmässig angeordnet. Sie nehmen entweder eine schiefe Stellung ein oder sind senkrecht auf der Peritonäalfläche aufgerichtet, in welch' letzterem Falle sie meist eine nahezu cubische Gestalt annehmen. Jedenfalls behalten die Endothelzellen noch ihre physiologische Lage, oder sie sind nur etwas verlagert. Von einem continuirlichen Ueberzuge der fibrinösen Auflagerung mit Endothelzellen ist nicht die Rede. Das subperitonäale Gewebe enthält auch eine geringe Quantität von Fibrinfäden, welche im Vergleiche zu derjenigen auf der Peritonäalfläche weit zurücktritt. Zwischen den Endothelreihen befindliche, fibrinöse Verbindungsfäden verwischen dabei die scharfe Grenze zwischen der Auflagerung und dem subperitonäalen Gewebe keineswegs. Nebensächlich bemerke ich bei dieser Gelegenheit, dass der vorliegende Befund mehr gegen die Ansicht von E. Neumann (dieses Arch. Bd. 144. Heft 2) spricht, der neuerdings wieder die Frage über die Entstehung des fibrinösen Exsudates bei den Entzündungen der serösen Häute auseinandergesetzt und seine frühere Ansicht von der fibrinoiden Degeneration der Bindegewebsfasern von Neuem vertheidigt hat.

9) Dass die makroskopisch sichtbaren Lebercysten Massen von Fettnadelbüscheln und -Drusen und unregelmässig gestaltete Zellen enthalten, ist schon im Protocoll selbst hervorgehoben worden. Unter dem Mikroskop

sieht man an den Schnitten, dass die Wand der grösseren Cyste eine von Zellen entblösste, fast strukturlose Membran darstellt, welche aber keine eigene Kapsel hat, sondern aus Theilen der Umgebung zusammengesetzt zu sein scheint. So sieht man an der Innenfläche zerstreut liegende Zellen von verschiedener Art eingelagert. In der Nähe der grösseren Cyste findet man noch recht viele mikroskopisch kleine Cystchen. Als die kleinste kann eine fettzellenartige Zelle bezeichnet werden, d. h. eine Zelle von rundlicher Gestalt, an deren Peripherie ein comprimirter Kern mit einem gelblich bis bräunlich gefärbten, feingranulirten Protoplasmarest liegt. Sonst besteht der Zellenleib aus der den übrigen Theil ausfüllenden hellglänzenden Masse von kugliger Gestalt (Fetttropfen), umgeben von der erhaltenen gespannten Zellmembran. Diese Zelle betrachte ich als die kleinste Cyste, oder als den ersten Beginn der Cystenbildung im vorliegenden Falle; denn ich finde in der Nähe oder entfernt von solchen Zellen etwas grössere, schon unzweifelhaft als Cysten zu bezeichnende Höhlen. Ich meine einen solchen sphärischen Hohlraum, welcher an einer Seite der Peripherie eine sichelförmig gestaltete Zelle mit dem, wie bei den erstbeschriebenen Zellen beschaffenen Protoplasma und Kern. Die beiden Spitzen der Sichel umschliessen nur erst die Hälfte des Hohlraumes. Die übrige Hälfte ersetzt eine Anzahl von ebenso beschaffenen, aber kleineren Zellen. Es giebt auch Hohlräume, deren Wandung viele grosse, stark granulirte Zellen aufweist. Und so wird die Zahl der an der Wandbildung theilnehmenden Zellen immer grösser, oder objectiv ausgedrückt: je grösser die Hohlräume (die Cysten) werden, um so mehr und um so verschiedenartigere Zellen bemerkt man an der Wand. Ausserdem sind die den ersterwähnten Zellen äquivalenten Elemente in dem verdickten, jedoch lockeren Gewebe der Leberkapsel massenhaft vorhanden. Sie sind alle stark granulirt, gelblich-bräunlich gefärbt, und besitzen einen relativ kleinen, runden Kern, der meist excentrisch gelegen ist. Sie erreichen meistens eine ausserordentliche Grösse. Selbst die mittelgrossen haben ungefähr 0,03—0,04 mm Durchmesser. Ihre Form variirt von der völlig rundlichen bis zur ellipsoiden. Manche unter ihnen beherbergen zahlreiche hellglänzende, tropfenartige Körper, welche auf den ersten Blick wie vielfach durchlöchert erscheinen. Andere besitzen einen grossen, glänzenden Tropfen. Diese letztere Form kann man wohl als die Vorstufe der, den zuerst genannten Fettzellen ähnlichen, Zellen betrachtet werden. Ferner sei noch bemerkt, dass die genannten, grossen, granulirten Zellen mit besonderer Vorliebe längs der Gefässe gruppirt vorkommen. Von zelligen Elementen sieht man sonst noch spindelförmige, sowie mit gewundenen Fortsätzen versehene Zellen. —

Nach diesem Befunde glaube ich, dass auch die grösseren Cysten in der Leberkapsel den grossen, granulirten Zellen ihre Entstehung verdanken. Was für eine Herkunft aber diesen granulirten Zellen zuzuschreiben sei, kann ich nicht sagen. Ob unsere Lebercyste als eine Metastase der Ovarialcyste zu betrachten sei, wie sie in einem Fall von Virchow (dieses Archiv. Bd. 75. Heft 2) constatirt worden ist, lasse ich unentschieden.

Schlussbetrachtung.

Mehr Aufmerksamkeit, als die Lebercyste, verdienen wohl in dem vorliegenden Falle die Carcinommetastasen in den Retroperitonäal-, Mesenterial- und Halsdrüsen bei dem gleichzeitigen Vorkommen von carcinomatösem Gewebe derselben Art in der Wand der Ovarialcyste selbst, während derartige Neubildungen an dem Magen, Darm, Uterus und den sonstigen Organen und Körpertheilen vermisst wurden. Dazu muss noch eine Besonderheit des Falles kurz erörtert werden. Wie Eingangs erwähnt, soll es sich bei den Ovarialdermoidcysten mit primärer carcinomatöser Degeneration in allen 6 sicher beobachteten Fällen um Cancroid gehandelt haben. In dem vorliegenden Falle gehört das Carcinom nicht dieser Kategorie an. Ich habe keine platten Epithelzellen, keine Cancroidperlen in den Alveolen und Strängen innerhalb des carcinomatösen Gewebes weder der Drüsen, noch der Cystenwand gesehen. Ich habe daher vorhin die Neubildung des vorliegenden Falles als einen Drüsenzellenkrebs bezeichnet; denn die cubischen bis polyedrischen Formen der Geschwulstzellen, welche überall zur Bildung reichlicher Alveolen und Stränge geführt hatten, lassen keine andere Diagnose zu. Nur wo, wie in den Drüsen, das Stroma so mangelhaft entwickelt war, dass fast nur schmale Bindegewebsbalken einzelne grosse Alveolen von einander trennen, da hat das Bild eine gewisse Aehnlichkeit einerseits mit dem sogen. Alveolarsarcom, andererseits mit dem Endotheliom. Allein die Abwesenheit feiner Fasernetze zwischen den Geschwulstzellen innerhalb der Alveolen und die überall scharf hervortretende Abgrenzung zwischen dem Stroma und den Zellhaufen sprechen entschieden gegen das Alveolarsarcom. Was das Endotheliom anbelangt, so kann man bei genauerer Betrachtung der peripherischen Zone der Geschwulst ziemlich sicher sein, dass ein solches hier nicht vorliegt; denn man findet nirgends die für das Endotheliom charakteristische Struktur, weder mit Spitzen und Zacken endigende Zellstränge oder Netze, noch Alveolen, welche rothe Blutzellen führende Kanäle oder Räume einschliessen. Es fehlt gerade der directe Nachweis für die Entstehung des Tumors aus den

Endothelzellen, was bei der Diagnose des Endothelioms absolut nothwendig ist. Ja die endotheliomatöse Stelle aus der linken Wand des Tumors hat ein ganz anderes Aussehen.

Wo soll man den primären Heerd suchen? Wie aus den makroskopischen und mikroskopischen Beschreibungen hervorgeht, ist unser Ovarialtumor auch nicht eine einfache Dermoidcyste; denn der cystische Theil des Tumors besitzt als Dermoidcyste nur noch an einigen Stellen Attribute der äusseren Haut. Aber er besitzt in der Wand sowohl glatte und quergestreifte Muskelfasern, als auch Knochen und markhaltige Nervenfasern. Dazu sind noch das bunt gemischte Gewebe aus der Bindesubstanzreihe der linken Wand, ferner einfache cystische Gebilde und kleine Adenokystome beobachtet worden.

Wir müssen also in erster Linie unseren Tumor als eine teratoide Geschwulst bezeichnen, welche aus einem soliden Mischgewebe, und aus einer theils dermoiden, theils einfach folliculären und kystoadenomatösen Combinationscyste zusammengesetzt ist. Indessen verdient er doch auch noch die einfachere Bezeichnung der Ovarialdermoidcyste, indem die Hauptcyste, eine Dermoidcyste, zwei Drittel des Ganzen ausmacht, und die übrigen Bestandtheile gewissermaassen als Anhängsel erscheinen.

Bei diesem Verhalten unser Carcinom von den die Innenfläche der Hauptcystenwand auskleidenden platten Epithelzellen, die ja meistentheils abgefallen waren, abzuleiten, ist schwer möglich. Und in der That hat unser Carcinom sich als ein Drüsenzellenkrebs erwiesen. Von einem Cancroid ist im vorliegenden Falle also nicht die Rede. Wenn ich demnach die Neubildungen in den Lymphdrüsen vorläufig als Metastasen betrachte, wenn ich ferner die carcinomatösen Heerde in der Hauptcystenwand überhaupt als die erste Entwickelung ansehen muss, so muss ich unbedingt jenen Heerd in der Warze an der rechten hinteren Wand als den ersten Ausgangspunkt auffassen. Denn alle anderen Heerde in der Aussenschicht sind nicht so alt, wie der Heerd in der Warze, wo das carcinomatöse Gewebe (ebenfalls mit dem Typus des Drüsenzellenkrebses) fast überall schlecht färbbare Zellen darbietet, dabei aber mit noch gut erhaltenen Zellhaufen reichlich beladene Gefässe enthält, während die Geschwulstzellen in den Heerden der Aussenschicht noch überall

gut färbbar sind. Einen besonderen Werth lege ich ferner auf folgende Thatsache, um jenen Heerd in der Warze als den primären zu erweisen: die Thatsache nehmlich, dass dort vielfach verzweigte Kanäle und acinösen Bau zeigendes, drüsiges Gewebe bald mit cylindrischen, bald mit cubischen Wandepithelien vorhanden sind, weiter, dass die meisten Kanäle und Gänge, auch acinöse Theile, ihr Lumen zum Theil oder ganz verloren haben und diese mit gewucherten Zellen gefüllten Kanäle und Gänge direct in die carcinomatösen Stränge übergehen. Ich bin also der Ansicht, dass die Warze an der hinteren rechten Wand der Hauptcyste die unvollständige Anlage irgend einer Drüse in sich barg und dass in dieser mangelhaft angelegten Drüse die carcinomatöse Wucherung begonnen hat. Unter solcher Annahme kann man die weitere Verbreitung unseres Drüsenzellenkrebses auf einfachste Weise erklären.

Allein die weitere Frage, was für eine Drüse wir vor uns haben, ist schwer, ja fast unmöglich zu beantworten. Eine Schweissdrüse war sie jedenfalls nicht; denn ich habe darin verzweigte Kanäle und, wenngleich mangelhaft, so doch acinös gebaute Theile beobachtet, dabei aber keinen Knäuel. Wenn ich dazu noch die in der Tiefe befindlichen, sich kreuzenden glatten Muskelfaserzüge, die Lage der drüsigen Theile an der tiefen Einbuchtung, weiter die hyalin verdichtete Wand der Kanäle und Stränge in Betracht ziehe, welch' letzteren Zustand man oft beim Mamma-Carcinom zu beobachten Gelegenheit hat, so schien mir, es könnte vielleicht eine mangelhaft angelegte Mamma sein, welcher allerdings eine so vollkommene Ausstattung, wie in dem Fall von Tauffer (dieses Arch. Bd. 107. Heft 3), nicht zu Theil geworden ist.

Wie dem auch sein mag, der vorliegende Fall ist bisher ein Unicum. Cancroide aus der Wand von Ovarialdermoidcysten sind zwar selten, aber doch schon zu wiederholten Malen beobachtet worden, aber ein von einer Ovarialdermoidcyste ausgehender Drüsenzellenkrebs mit Metastasen in den Lymphdrüsen wohl zum ersten Mal.

Hieran knüpfe ich den zweiten Fall, wobei ich mich wegen seines einfachen Verhaltens viel kürzer fassen kann.

Fall II. 41jährige Patientin K. aus der I. medicinischen Klinik des Herrn Prof. Dr. Sasaki, dem ich die folgende Krankengeschichte verdanke. Mutter an Cholera gestorben, Vater und alle vier Geschwister gesund. Keine erbliche Krankheit. Von Kindheit an will die K. an keiner nennenswerthen Krankheit gelitten haben. Nur als Residuum von Rheumatismus des linken Kniegelenks in ihrem 21.—22. Lebensjahre besteht noch jetzt Ankylose dieses Gelenkes. Etwa im Mai des 26. von Meïdi (1893) wurde Patientin auf eine Anfangs schmerzlose, circumscripte, apfelgrosse Anschwellung in der Gegend unter dem Nabel aufmerksam. Diese Anschwellung begann seit Juni desselben Jahres allmählich zu wachsen und schmerzhaft zu werden, so dass Patientin im November d. J. schon bettlägerig geworden sei. Sie wurde auf die gynäkologische Station der medicinischen Facultät aufgenommen und unter der Diagnose einer Ovarialdermoidcyste am 24. Januar 1894 laparatomirt. Wegen zu starker Verwachsung des Tumors mit der Umgebung musste die Operation unterbrochen werden. Seit dem December des 26. von Meïdi litt die K. ausserdem an Verdauungsbeschwerden und Verstopfung, ab und zu hatte sie auch Husten und Sputa. Am 22. März des 27. von Meïdi (1894) wurde sie in die I. Klinik aufgenommen.

Status praesens: Hochgradig abgemagerte, anämische Frau von mittelgrosser Statur. Puls schwach, aber regelmässig, 84 Schläge in der Minute. Beide Lungenspitzen reichen anderthalb Querfingerbreit über den oberen Clavicularrand. Bei der Percussion zeigt sich die rechte Spitze etwas gedämpft. Herztöne rein. Auf der Rückenseite ist die rechte Hälfte des Thorax überhaupt stärker gedämpft, dem entsprechend auch schwächeres Athmungsgeräusch, als auf der entgegengesetzten Hälfte. An der vorderen Bauchwand bemerkt man eine Operationsnarbe und fühlt einen fluctuirenden Tumor, dessen Wand stark gespannt ist. Er hat etwa 21 cm im Längen- und 15 cm im Breitendurchmesser. Er erweist sich als druckempfindlich. Ferner klagt die Patientin über Schmerz bei Druck auf die Regio epigastrica. Schlechter Appetit, Stuhlverstopfung. Trotz Behandlung wurde der Zustand der K. immer schlechter, und sie starb an Erschöpfung am 18. April (1894).

Die Obduction fand am 20. um halb 12 Uhr im hiesigen pathologischen Institut statt (ausgeführt von Herrn Prof. Dr. M. Miura). Das Sectionsprotocoll lautet: Eine mittelgrosse, weibliche Leiche. Oedem an beiden Beinen, besonders am rechten Fussrücken deutlich. Geringfügige Leichenflecken an den abhängigen Theilen. Starre gelöst. Hautfarbe äusserst blass, Unterhautfettgewebe stark atrophisch. Eröffnung der Bauchhöhle: Am Peritonaeum viscerale wird eine grosse Anzahl von erbsen- bis hühnereigrossen, knotigen Neubildungen constatirt. Zwerchfellstand entspricht rechts der IV., links der V. Rippe.

Brusthöhle: In der linken Pleurahöhle sind etwa 100,0 ccm, in der rechten 80,0 ccm einer leicht getrübten Flüssigkeit enthalten. Herz im Zustande brauner Atrophie, von gewöhnlicher Consistenz; Klappenapparat intact, Gewicht: 180,0 g. Der Oberlappen der linken Lunge emphysematös, der

Unterlappen blutreich; hintere untere Partie der rechten Lunge zeigt Blutsenkung. Schleimhäute der Halsorgane lassen keine Veränderung bemerken.

Baucheingeweide: Milz weich, Gewicht: 100,0 g, am Hilus ein kastaniengrosser Knoten. Der linke Ureter und auch das linke Nierenbecken dilatirt, Schnittfläche der linken Niere blass, zeigt aber keine Trübung, 12—4—3 cm gross. Die andere Niere ebenso beschaffen, 11,5 —4—3,5 cm gross. Harnblase gefüllt. Die Schleimhaut und überhaupt die Wand des Magens zeigt keine Neubildung. Leber: 24—14—6 cm gross; die Oberfläche ist mit mehreren, verschieden grossen Cysten versehen, welche eine breiige, schmierige Masse enthalten. Dickdarm ist mit harten Kothballen gefüllt, der Inhalt des Dünndarmes besteht aus flüssigem Brei. Die knotigen Neubildungen am Mesenterium sind mit den Darmschlingen verwachsen. Der im Leben als Dermoidcyste des Ovariums diagnosticirte Tumor ragt von der Höhle des kleinen Becken in die Bauchhöhle hervor, und zeigt sich als eine cystische Geschwulst, deren Wand fest mit der Bauchwand verwachsen ist. Die Cyste enthält ungefähr 2000,0 ccm einer getrübten, grünlich gefärbten, klebrig-dicklichen Flüssigkeit, welche im Messcylinder einen milchig-weiss getrübten Bodensatz liefert. An der Innenfläche der Cystenwand sieht man viele lange Haare und zahlreiche knotige Erhabenheiten. Retroperitonäaldrüsen angeschwollen und indurirt.

Anatomische Diagnose: Dermoidcyste des linken Ovarium; Entstehung des Carcinoms aus der Wand derselben; Dissemination desselben auf die seröse Fläche der Bauchwand, des Darmrohrs und des Mesenteriums; Metastasen in den Mesenterial- und Retroperitonäaldrüsen; atheromatöse Lebercysten. (Diesen Fall hat mein Freund Dr. Misumi, ehemaliger Assistent des pathologischen Instituts, genauer untersucht. Er musste aber seine Arbeit unterbreeben und hat mir die weitere Untersuchung und die Publication überlassen).

Mikroskopische Untersuchung. A. Aus der Wand der Dermoidcyste mit den knotigen Neubildungen, aus den Mesenterial- und Retroperitonäaldrüsen, und aus der adhärenten Stelle des Darmrohrs mit den Neubildungen des Mesenteriums habe ich Schnitte angefertigt, welche zum Theil mit Hämatoxylin gefärbt, dann durch Pikrinsäure differenzirt, aber meist mit Hämatoxylin-Eosin doppelt gefärbt wurden.

An allen Präparaten sieht man das Bild des Plattenepithelkrebses. Alveolen von verschiedener Grösse und Form sind gefüllt mit direct an einander liegenden, grossen, blasige Kerne führenden, platten Epithelzellen. Besonders sind an den Schnitten aus der Cystenwand und aus den Drüsen viele Alveolen wahrzunehmen, welche an der Innenfläche des Alveolenlumens eine Cylinderzellenreihe und darauf nach dem Centrum zu gelegene Stachelzellen besitzen. Manche Alveolen zeigen entweder centrisch oder excentrisch liegende Epithelperlen. Die Aussenfläche der knotigen Neubildung an der Innenwand der Dermoidcyste ist zum Theil noch mit geschichteten Epithelzellen bedeckt, zum Theil tritt die fibröse Schicht, welche zugleich die ganze

Dicke der Cystenwand zusammenzusetzen scheint, frei zu Tage. An den Präparaten aus der Cystenwand trifft man oft Stellen, wo die Epithelzapfen sich direct von der bedeckenden Epithelschicht nach der Tiefe zu verfolgen lassen und sich reichliche Zellschläuche und Stränge vorfinden. Hier bemerkt man als Stroma nur relativ zellarme, fibröse Bindegewebszüge. Dagegen erweist sich das Stroma in den Drüsenmetastasen äusserst zellreich. Ebenso verhält es sich an der Darmwand, welche an dem Carcinom adhärent und ebenfalls carcinomatös infiltrirt ist. An dieser Stelle sieht man, dass die carcinomatöse Wucherung durch die Muskelschicht bis zur Submucosa, ja sogar bis an die Mucosa reicht. Als Beweis, dass hier die carcinomatöse Wucherung von aussen her geschehen ist, sei hervorgehoben in erster Linie das Fehlen einer Geschwürsfläche und das Erhaltenbleiben der Darmdrüsen in atrophischem Zustande bei hochgradiger Verödung der Muscularis und Serosa. Dazu kommt noch der Charakter des Krebses in Betracht.

Nach der mikroskopischen Untersuchung ist es unzweifelhaft, dass wir in diesem Fall eine einfache Dermoidcyste des Ovarium vor uns haben, aus deren Wand nachträglich ein typischer Plattenepithelkrebs entstanden ist.

B. Weniger klar steht es mit der Genese der Lebercysten. Färbung mit Hämatoxylin und Aufhellung mit Glycerin lieferte die besten Präparate. Die Cystenwand besteht aus parallelliegenden, dicken fibrösen Bindegewebszügen, zwischen welchen man ausser kleinen, schmalen, fixen Bindegewebszellen grossleibige, meist langgestreckte, fein oder grob granulirte, gelblich bis bräunlich gefärbte Spindelzellen bemerkt. Diese Zellenart nimmt um so mehr zu, je näher man der Innenfläche der Wand kommt. Mit der Zunahme ihrer Zahl ändert sich auch ihre Gestalt, indem viele gleichartige Zellen in derselben Saftlücke enthalten sind, oder, wie an manchen Stellen, dicht unterhalb der Innenfläche gruppirt liegen. Diese sind an einem oder an beiden Polen abgestumpft oder dreieckig gestaltet. Die der Innenfläche zunächst liegende Schicht ist an manchen Stellen verkalkt, wird durch Hämatoxylin intensiv violett gefärbt und zeigt gegen die äussere Schicht eine zickzackförmige Grenze. Die eigentliche Innenfläche ist hie und da bald mit körnigen Detritusmassen, bald mit hyalinen Schollen oder myelinartigen Tropfen bedeckt. Zwischen dieser Masse und der Innenfläche, sowie auf der freien Innenfläche vermisst man jegliche Zellbildung. Ob dies durch Abfallen bedingt ist, oder vielmehr dadurch, dass die jene Wand bekleidenden Elemente zu baldiger Degeneration bestimmt waren, kann ich nicht entscheiden. Nur scheint es mir wahrscheinlich, dass jene gelblich pigmentirten, granulirten Zellen, welche manchmal stark lichtbrechende kuglige Gebilde oder auch vacuolenartige Hohlräume einschliessen, eine nahe Beziehung zur Bildung der Cysten haben. Zellen von analoger Beschaffenheit haben wir in der Nähe der Lebercyste im I. Fall kennen gelernt. Was die geringfügige Abweichung in der Form anbetrifft, — hier langgestreckt, dort mehr abgerundet, — so kommt dies wohl daher, dass hier das

Gewebe derbfaserig, dort aber locker ist. Zum Beweise hierfür sieht man auch in der Nähe der Cystenwand, also ausserhalb der derben kapselartigen Wand, massenhaft feingranulirte, vollleibige, gelblich gefärbte Zellen, indem diese extracapsulare Schicht ein fein faseriges, mehr lockeres Gewebe besitzt.

II. Zwei Fälle von Blasentumoren, welche Hydronephrose der einen und compensatorische Hypertrophie der anderen Niere verursacht hatten.

Von Dr. Kanamori,
Assistenten am Pathologischen Institut der kaiserl. Universität zu Tokio.

In aller Kürze erlaube ich mir, zwei interessante Fälle von Blasentumoren mitzutheilen.

Erster Fall.

Krankengeschichte: 63jähriger Mann, M. H., am 25. Januar dieses Jahres in die chirurgische Station des hiesigen Hospitals aufgenommen. Der Pat. ist hereditär nicht belastet. Von Kindheit an gesund, litt er vor etwa 30 Jahren einmal an Tripper, von welchem er aber nach kurzer Zeit geheilt wurde. Vor 4 Jahren bekam er plötzlich ohne bekannte Ursache Hämaturie, welche etwa eine Woche lang dauerte und spontan aufhörte. Ein Jahr später trat sie wieder ein. Damals hatte er weder Harnverhaltung, noch Schmerzen beim Harnlassen. Seit dem Frühling vorigen Jahres wurde die Harnentleerung schmerzhaft und seit August traten Incontinenz und Formveränderung des Harnstrahls ein. Katheterisation wurde mehrmals von Landärzten versucht. Aber sie konnten die Blase nie erreichen. Am 18. October ist ein kleinfingerspitzengrosser Stein mit dem Urin herausgekommen. Danach fühlte er etwa 10 Tage lang grosse Erleichterung, die aber nur von kurzer Dauer war.

Die gegenwärtigen Beschwerden sind Harndrang, blutiger Harn und Schmerz beim Harnlassen.

Die Harnblase wird täglich mit Borsäurelösung ausgespült.

9. Februar. Bei der Untersuchung ging der Katheter in einen Abscess, woraus sich etwa 1 Theelöffel voll Eiter entleerte. 13. Februar. Der Pat. in der Klinik untersucht und operirt (Sectio media). Nach Eröffnung der Harnröhre fand man einen Abscess, der tief im rechten Lappen der Prostata sass. Vom Rectum her, wo zufällig ein innerer Hämorrhoidalknoten gefunden war, wurde der Prostata-Abscess mit dem Paquelin freigelegt. Mit dem Finger untersucht, konnte man einen ziemlich weiten Riss am M. sphincter vesicae, sonst aber nicht Besonderes in der Blase constatiren. Die Blase wurde ausgewaschen.

Seitdem ist der Schmerz beim Harnlassen immer heftiger geworden. Am 7. April: starke Hämaturie. 20. April: Oedem zuerst an der rechten, dann an der linken oberen und unteren Extremität und am Gesicht. Harn cylinderhaltig. 1. und 13. Mai Hämaturie, welche jedesmal 2 Tage lang andauerte. Am 15. Mai Tod im Collaps. Die Section wurde am 16. Mai 22½ Stunden post mortem von Herrn Prof. Yamagiwa vorgenommen.

Sectionsprotocoll: Grosse, stark abgemagerte männliche Leiche. Starre gelöst, geringfügige Leichenflecken an den abhängigen Theilen. Oedem im linken Arm. Peritonäalblätter im Ganzen glatt. Nur am Eingang des rechten Ureters in der Höhle des kleinen Beckens ist derselbe mit der etwas nach rechts dislocirten Blase verwachsen und die Gegend weisslich verdickt und getrübt. Man bemerkt angeschwollene indurirte Drüsen oberhalb des rechten Poupart'schen Bandes. Ausserdem finden sich markig geschwollene Mesenterialdrüsen im Wurzelgebiet. Därme mässig aufgebläht. Zwerchfellstand entspricht beiderseits dem 5. Intercostalraum.

Brustorgane: Beide Lungen sind frei an der Oberfläche. Beide Pleurablätter glatt, mit Ausnahme der rechten Pleura mediastinalis entsprechend dem oberen Theil des Herzbeutels, wo sich bucklig unebene, erhabene Platten finden. Thymus persistent. Bronchial-, Supraclavicular- und Halsdrüsen sind alle mehr oder weniger geschwollen und indurirt. Das gut contrahirte Herz befindet sich im Zustand hochgradiger brauner Atrophie. Klappen intact. Gewicht des Herzens 210 g. Beide Lungen im Unterlappen ödematös, Oberlappen emphysematös aufgebläht und blass.

Baucheingeweide. Milz: 11,5—6—2 cm gross, derb. Schnittfläche blass, Balken deutlich. Gewicht 110 g. Beide Nieren werden mit den Ureteren, der Blase und dem Rectum im Zusammenhange herausgenommen. Beide Ureteren sind im Hilustheil stark dilatirt und zeigen eine S-förmige Knickung. Die Blase enthält weisslich-röthliche, getrübte Flüssigkeit in geringer Quantität. Die Blasenschleimhaut ist überall mit verschieden grossen, gerötheten Polypen besetzt und zum Theil ulcerirt. Die Blasenwand stark verdickt, besonders im rechten oberen Theil, wo sie mit der Umgebung und dem rechten Ureter verwachsen ist. An der Schnittfläche der verdickten Wand bemerkt man eine Zeichnung, wie man sie an einem Skirrhus zu beobachten pflegt. Dieser skirrhöse Theil geht aber direct in die milchig-weisse, getrübte, weiche Submucosa über. Die Verdickung der Submucosa ist im Scheiteltheil besonders stark. Prostata: Der rechte Lappen der Prostata ist bis auf einen kleinen Ueberrest verschwunden. Auf der Schnittfläche des linken Lappens sieht man nur zusammengedrängte Drüsenräume. Hinten communicirt er durch eine Fistel mit dem untersten Theil des Rectum. Die Grenze zwischen der Blasenwand und der Prostata ist überall deutlich markirt. Linke Niere: 12—5,5—3 cm gross, Consistenz derb, Kapsel schwer abziehbar. Die Oberfläche zeigt viele gerötheten, zum Theil schiefrig gefärbte, narbige Vertiefungen, ferner weisslich-gelbliche, leicht erhabene Punkte und Haufen von eben-

solchen kleinen Heerden. Am unteren Pol findet man eine etwa daumenspitzengrosse, circumscripte, blasse Stelle. Die Schnittfläche im Ganzen dunkelröthlich gefärbt, Rinde verschieden dick, zum Theil getrübt, zum Theil durchscheinend. Das Nierenbecken ist etwas dilatirt. Die viel kleinere rechte Niere ist 8—3—2 cm gross, von derber Consistenz, Kapsel leicht abziehbar, Oberfläche fein granulirt. Schnittfläche blass, Rinde stark verkleinert, Becken hochgradig erweitert. Die Niere zeigt eine unvollkommene Duplicität. Leber: Consistenz wie gewöhnlich. An der Oberfläche des rechten Lappens findet man nur zwei nahe bei einander stehende, kleinbohnengrosse, weissliche Flecken. Die Schnittfläche derselben ist ebenfalls weisslich, fast gleichmässig beschaffen. Das Leberparenchym etwas bräunlich gefärbt. Magen: im Ganzen klein, fast so klein, wie der eines Knaben, fast leer. Die Schleimhaut mit zäh-schleimiger Masse bedeckt. Nahe am Pylorus ein etwa 10 Pfennigstück-grosses Ulcus, dessen nicht indurirter Rand auch auf der Schnittfläche makroskopisch keine Veränderung zeigt. Im Verlauf der grossen Curvatur findet man zwei kleinere, seichte, ebenso beschaffene Geschwüre. Ileocoecaltheil des Darms: Schleimhaut blass, ebenso die Rectumschleimhaut. Epigastrische und Retroperitonäaldrüsen vergrössert und indurirt. Die Schnittfläche derselben ist zum Theil grauweiss, zum Theil milchig-weiss, also ganz ebenso beschaffen, wie die Lymphdrüsen oberhalb des rechten Poupart'schen Bandes, von denen oben die Rede war. Schleimhaut der Halsorgane blass. An der Unterfläche des Zwerchfells, entsprechend dem rechten Leberlappen, bemerkt man einem venösen Gefässe entlang einige kleine weisslich-verdickte Platten.

Anatomische Diagnose: Carcinom (?) der Harnblase; Metastasen in den Inguinal-, Retroperitonäal-, Mesenterial-, epigastrischen, Bronchial- und Halsdrüsen; subperitonäale Metastase der Leber; Ulcus ventriculi simplex; Hydronephrose und Atrophie der rechten Niere; Hypertrophie der linken Niere, Nephritis chronica interstitialis apostematosa et parenchymatosa sinistra; Atrophia fusca cordis.

Mikroskopische Untersuchung: Je ein Stück aus der Blasenwand, dem metastatischen Heerde der Retroperitonäaldrüse, der Leber, dem Abscess der linken Niere, der Prostata und der geschwürigen Magenwand wurde zuerst in Müller'scher Lösung conservirt, dann in Alkohol gehärtet. Alle Stücke sind weiter lege artis in Celloidin eingebettet, geschnitten, und die Schnitte mit Hämatoxylin und Eosin doppelt gefärbt worden.

1. Die Präparate aus der verdickten, mit Papillen versehenen Blasenwand (senkrechte Schnitte) zeigen nach den einzelnen Stellen ziemlich verschiedene Bilder. Bei schwacher Vergrösserung bietet der makroskopisch papillär aussehende Theil schon ein ganz anderes Bild dar, als bei der gewöhnlichen papillären Neubildung, indem er eine mehr solide Zellanhäufung mit spärlichen Riesenzellen zeigt, in welcher man nur Capillargefässe begleitende Bindegewebsfasern findet. Nach dem basalen Theil der Papillen zu nehmen die Bindegewebs-, bezw. glatten Muskelfasern zu, welche

dem Gewebe einen alveolären Bau verleihen. Die Zellwucherung erstreckt sich bis tief in die Muskelschicht hinein. Die glatten Muskelfasern ziehen in verschiedenen Richtungen hindurch, zwischen ihnen sind Geschwulstzellen eingelagert. Wo die Bindegewebs-, bezw. Muskelfasern in dickeren Bündeln angeordnet sind, erscheinen die darin eingebetteten Zellgruppen schmäler und strangförmig, während andere Stellen mit feineren Faserzügen mehr diffus infiltrirt sind. Mit starker Vergrösserung betrachtet, sind die Zellen meist rundlich und klein, ziemlich gleich gross und besitzen in der Mitte einen relativ grossen, rundlichen, blass gefärbten, mit einem Kernkörperchen versehenen Kern. In der tieferen Schicht, wo die zelligen Elemente mehr in den Hintergrund treten, haben die Zellen ihre rundliche Gestalt etwas eingebüsst und sind mehr polyedrisch. Immerhin findet man die zarten Intercellularfäserchen besonders deutlich in den Theilen, wo die Zellen ausgefallen sind.

2. Die Präparate aus der Retroperitonäaldrüse bieten auf den ersten Blick ein Bild dar, wie man es beim Medullarkrebs zu sehen pflegt, indem ganz kleine Zellgruppen, durch ein zartes Bindegewebsstroma gegliedert, dicht bei einander liegen. Bei genauer Besichtigung erkennt man, dass die Zellen, welche fast gleich gross und ebenso beschaffen sind, wie diejenigen in der Geschwulst der Blasenwand, nicht direct an einander liegen, sondern dass zarte Fäserchen zwischen ihnen vorkommen. Hier sind die Zellkerne intensiver gefärbt.

3. Die Präparate aus der Leber zeigen mehr diffuse Zellanhäufungen, welche vom gesunden Leberparenchym ziemlich scharf abgegrenzt sind. Die Grösse und Gestalt der Zellen sind den vorhin erwähnten ganz ähnlich. Intercellularfasern sind hier besonders deutlich wahrnehmbar.

4. Die Präparate aus dem linken Lappen der Prostata und dem weisslich-gelblichen Heerd der linken Niere sind ganz frei von Geschwulstgewebe. In den ersteren finden sich hyperplastische Drüsenschläuche, mit Cylinderepithelien ausgekleidet; in letzteren besteht starke Rundzellen-Infiltration um die Harnkanälchen und Glomeruli und starke Füllung der Blutgefässe.

5. In den Präparaten aus der ulcerirten Stelle der Magenwand sieht man nur der Geschwürsfläche entsprechend nekrotische Drüsenzellen der Mucosa und am Boden solcher Stellen geringfügige Rundzellen-Infiltration in der Submucosa. Verdächtig erscheinen nur die der Demarcationslinie entsprechenden Stellen. Hier dringen die Drüsenschläuche tief in die Muscularis mucosae, theils gerade, theils schief gegen die tiefere Schicht, unter die halbnekrotische Partie hinein, was man aber wohl einfach als einen Regenerationsvorgang betrachten darf, indem hier die Drüsenschläuche ganz regelmässig ein centrales Lumen anfweisen. Von einer carcinomatösen Wucherung ist hier jedenfalls noch nicht die Rede. Auch die Präparate aus der Stelle mit der kleineren Geschwürsfläche zeigen dasselbe Verhalten, es fehlt hier aber noch die regenerative Wucherung der Drüsenschläuche.

Nach der histologischen Untersuchung ist es klar, dass es in dem vorliegenden Fall sich um ein Sarcom handelt; denn die relativ kleinen, rundlichen Zellen sind überall mehr diffus angehäuft und man konnte immer, auch an einigen Präparaten, welche einen alveolären Bau zeigen, bei genauer Betrachtung feine Fäserchen zwischen den einzelnen Zellen ganz sicher nachweisen.

Was weiter den Primärsitz der Geschwulst anbetrifft, so glaube ich, dass die Harnblase als solcher anzunehmen ist. Die Möglichkeit, dass der Krankheitsheerd in der Prostata (als Abscess klinisch diagnosticirt) der primäre gewesen sei, erscheint aus folgenden Gründen ausgeschlossen:

1. Der Scheiteltheil der Harnblase, also gerade der von der Prostata entfernteste Theil, ist am stärksten afficirt.

2. Die Grenze zwischen der Blasenwand und dem noch erhaltenen Theile der Prostata ist nicht verwischt und die aus der letzteren angefertigten mikroskopischen Präparate zeigen kein sarcomatöses Gewebe.

So viel ist wenigstens sicher, dass kein genetischer Zusammenhang zwischen der Prostata-Affection und dem Blasen-Tumor besteht, es sei denn dass ersterer durch die Katheterisations-Versuche hervorgerufen wurde.

Zweiter Fall.

Krankengeschichte: Der Pat., M. P., Barbier, 42 Jahre alt, kam am 24. September 1895 in die I. innere Klinik zur Behandlung. Sein Vater war an einer fieberhaften Krankheit, die Mutter an einem Magenleiden gestorben. Fünf Geschwister, unter welchen ein jüngerer Bruder, sollen an einer unbekannten Krankheit früh gestorben sein. Der Pat. ist hereditär nicht belastet. Von Kindheit an war er schwächlich. Im 9. Lebensjahre soll er an Typhus abdominalis gelitten, im 12. Lebensjahre Trübung der rechten Hornhaut, Schmerz und Anschwellung eines Auges gehabt haben. Das kranke Auge sei später im 28. Lebensjahre enucleirt worden. Masern im 7. Lebensjahre. Schutzpockenimpfung 4—5 mal. Im 25. Jahre soll er auch an Kakke gelitten haben. Seit 4—5 Jahren hat er Husten mit Auswurf, aber keinen Nachtschweiss, keine Abmagerung, vor 3 Jahren Tripper gehabt. Sein jetziges Leiden datirt er auf Januar dieses Jahres, beginnend mit einem schmerzhaften Spannungsgefühl am Lendentheil, welches bei langem Stehen und der Arbeit (Rasiren) zunahm. Im Februar bekam er Schmerz am Penis-Schaft ohne einen nachweisbaren Grund, dabei auch juckendes Gefühl am Perinäum und liess blutigen Harn. Dazu hatte er Harndrang, fast jede halbe Stunde einmal (2 mal blutig, 1 mal nicht). Einige Tropfen reinen Blutes

seien jedesmal nach dem Harnlassen herausgekommen. Die blutige Färbung des Harns soll nach Körperbewegung und kräftiger Kost (Eier, Milch) stärker werden. Am 10. März hatte er kolikartigen Schmerz links im Unterleib, welcher angeblich von der Nierengegend nach links aussen ausstrahlte. Der Schmerz war sehr heftig, so dass Pat. sich hin- und herwerfen musste. Dieser Schmerz hatte 3 Tage angedauert. Potenz verlor er im April dieses Jahres. Im Mai hat er eine knollige, etwa erbsengrosse Anschwellung an der rechten vorderen Seite des Penis, etwa in der Mitte des Schaftes, bemerkt. Diese Anschwellung ist allmählich grösser geworden, so dass sie seit Anfang Juli bis auf die linke Seite hinreichte. Vor 20 Tagen soll er beim Harnlassen längliche Concremente von weisslicher Farbe und bröcklicher Beschaffenheit (Kalkconcremente?), gleichzeitig auch weissliche, etwas eitrig gefärbte, membranartige Masse entleert haben, ohne dabei Schmerz zu fühlen.

Status praesens am 24. September: Mittelgrosser Mann, ein wenig abgemagert, Ernährung schlecht, Hautfarbe blass. An dem Penis-Schaft, etwas nach hinten von der Mitte, sieht man eine knollige Anschwellung von folgender Länge: 2,5 cm auf der rechten, 2 cm auf der linken Seite, welche elastisch hart anzufühlen und bei Druck nicht schmerzhaft ist. Der leicht nach hinten gebogene Penis zeigt Hypospadie: die Blasengegend ist nicht empfindlich gegen Druck. Bei Druck auf die angeschwollene Stelle entleert sich kein Tropfen Blut aus der Harnröhre. Zu bemerken ist, dass die bedeckende Haut über der Anschwellung intact ist. 29. September: Bougiren mit No. 20 geht leicht vor sich. Von aussen, auch vom Rectum aus, kann man in der Blase weder Rauhigkeit noch Blasenstein durchfühlen. Am 2. November wird der Pat. ungeheilt entlassen. Am 2. April des folgenden Jahres wird er wieder aufgenommen. Seither klagt der Pat. über heftigen Schmerz, wenn die Blase gefüllt ist. Nach Harnentleerung oder Klystier wird der Schmerz gelinder. Von Zeit zu Zeit entleerte er anstatt des Urins dunkelrothes Blut in grosser Menge. Die Harnentleernng wurde häufig erst mittelst Katheters ermöglicht, da die geronnene Blutmasse oft die Harnröhre verstopft, was qualvollen Schmerz verursacht. Die Perinealgegend ist gegen Druck stark empfindlich. Ende Mai trat Incontinentia urinae und bald nachher Decubitus am rechten Trochanter ein. 3 Tage vor dem am 21. Juni erfolgten Tode wurde das Bewusstsein getrübt.

Die Section wurde von Herrn Prof. Yamagiwa am 22. Juni (24 Stunden nach dem Tode) vorgenommen:

Stark abgemagerte männliche Leiche. Leichenstarre noch an den Fingern vorhanden. Vordere Bauchwand stark eingesunken. Peritonäalblätter im Ganzen glatt, blass. Gedärme contrahirt. Am Mesenterium einige weisse, strahlige Narben und knotige Verdickungen. Mesenterialdrüsen nicht geschwollen, nur einige davon etwas indurirt. Harnblase ist mit dem umgebenden Beckenperitonäum verwachsen, ihre Wand verdickt und indurirt, so dass die Höhle des kleinen Beckens fast bis zur Hälfte von der Blase eingenommen ist.

Brustorgane: Im Herzbeutel eine geringe Quantität seröser Flüssigkeit. An der vorderen Fläche des rechten Ventrikels kleiner Sehnenfleck. Der rechte Vorhof enthält flüssiges Blut, der rechte Ventrikel Speckgerinnsel in mässiger Quantität, der linke eine geringe Menge flüssigen Blutes. Musculatur zeigt ausgedehnte fettige Metamorphose, besonders stark an den Papillarmuskeln der rechten Seite. Klappenapparat intact. Gewicht des Herzens 295 g. Beide Lungen frei von Adhäsionen, Pleurablätter glatt, glänzend, nur an der Spitze der linken Lunge ist die Pleura pulmonalis verdickt; der Unterlappen stark ödematös. Rechte Lunge mehr lufthaltig, Unterlappen ebenfalls ödematös. Baucheingeweide: Leber von derber Consistenz, 15—9—4 cm gross. An der Aussenfläche sieht man eine kleine Cyste. Schnittfläche der Leber blass, Acinuszeichnung etwas verwischt. Gallenblase enthält dicke Galle. Gewicht der Leber 1550 g. Der Magen enthält dunkelgelbliche Masse. An der Schleimhaut keine Veränderung; Falten hoch. Milz 15—10—4 cm gross, Consistenz derb, Schnittfläche etwas blass, Pulpa hyperplastisch. Gewicht 410 g. Eine Nebenmilz. Linke Niere: 11—5,5—2 cm gross, Kapsel leicht abziehbar; Nierenbecken stark erweitert. Rinde fast bis zur Hälfte verkleinert, Gewicht 120 g. Rechte Niere 12—7—4 cm gross, Nierenbecken dilatirt, aber in viel geringerem Grade als auf der linken Seite. Sowohl an der Aussen-, als auch an der Schnittfläche sind zahlreiche circumscripte, gelblich-weisslich gefärbte Heerde bemerkbar. Gewicht 260 g. Ileocoecaltheil des Darms: Schleimhaut des Ileum blass. Retroperitonäaldrüsen etwas geschwollen. Beide Ureteren fingerdick dilatirt. Nach der Herausnahme der Blase mit dem umgebenden indurirten Beckenbindegewebe erkennt man, dass die linke Wand der Blase aus dicker, markiger Masse besteht. Die Inguinaldrüsen und die Lymphdrüsen des Beckeneingangs geschwollen und indurirt, auf ihrer Schnittfläche viele scheinbar abgekapselte Gruppen von weisslichgelblich gefärbten Heerden, welche sich zum Theil sehr weich, klebrig anfühlen. Nachdem man die noch übrig gebliebenen Partien des weisslich-gelblich indurirten Beckenbindegewebes auf der linken Seite Stück für Stück herausgeschnitten hatte, sah man, dass der Knochen um die Pfanne des Hüftgelenks herum fast gänzlich zerstört und in Tumor-Masse verwandelt ist, so dass man mit dem Finger direct den noch glatten Gelenkkopf berühren konnte. Auch der N. ischiadicus ist in den Untertheil des Tumors eingebettet. Die noch erhaltenen Theile des Knochens in der Umgebung der Pfanne sind von derber, zum Theil schleimiger Masse überdeckt. Dagegen ist das Beckenfettgewebe der rechten Seite intact. Das Rectum enthält einige grosse Kothballen, Schleimhaut zum Theil blass, zum Theil geröthet. Auf der Schnittfläche der indurirten Blasenwand erkennt man, dass die Induration hauptsächlich auf der linken Seite der Blasenwand sitzt, dass dagegen auf der rechten Seite die Wand relativ intact bleibt. Die linke Hälfte der Blasenschleimhaut zeigt eine vielfach unregelmässige, geschwürige Fläche und viele markig geschwollene, polypöse oder warzige Gebilde. Die Geschwürsfläche ist hie und da mit gelbweiss-

lichen Kalkkörnern besät. Die indurirte Blasenwand besteht aus neugebildeten, grauweisslichen, strahligen Zügen und dazwischen liegenden, weisslich getrübten, weichen Massen und aus der kaum noch erhaltenen eigentlichen Blasenwand als äusserster subseröser Schicht. Die verdickte linke Wand ragt nach dem Blasenlumen hinein, so dass das letztere fast bis zum Verschwinden verengert ist. An die linke Wand schliesst sich die erwähnte, geschwulstartig geschwollene, indurirte Masse des Beckenfettgewebes direct an, so dass es auf den ersten Blick den Anschein hat, als ob beide Theile unmittelbar in einander übergingen. In der That findet man einen directen Uebergang nur auf einer kurzen Strecke. An der Basis der Blase ist aber die Wand mehr diffus indurirt und die Grenze zwischen der Blasenwand und Induration nicht scharf. Die Prostata liegt hinten unten dicht an der indurirten Blasenwand, die Schnittfläche derselben zeigt nur comprimirte Drüsenschläuche, aber keinen Zusammenhang mit der indurirten Geschwulstmasse. Samenblasen beiderseits ebenfalls intact. Die Einmündung in die Harnröhre ist nach rechts verschoben, was aus der starken Verdickung der linken Wand leicht erklärlich ist. Nach dem Aufschneiden der Harnröhre stellt es sich heraus, dass die Harnröhrenschleimhaut überall intact ist. Nur an der Stelle, wo das Corpus cavernosum penis anfängt, ist sie etwas blass. Ungefähr der Mitte des Penis-Schaftes entsprechend findet man, dass das Corpus cavernosum penis in einer Strecke von etwa 5 cm Länge stark verdichtet ist, grauweisslich aussieht und aus feinfaserigen Zügen und dazwischen liegender Masse besteht, in der man keine schwammige Struktur mehr erkennen kann. Das ist die im Leben von aussen gefühlte Verdickung und Induration des Penis-Schaftes. Wie erwähnt, hat diese Veränderung ihren Sitz lediglich im Corpus cavernosum penis. Die Grenze gegen die Harnröhrenschleimhaut ist besonders scharf; auch gegen die äussere Haut und das subcutane Gewebe ist sie, wenn auch nicht scharf, so doch deutlich markirt. Diese indurirte Partie begrenzt sich ferner sowohl nach vorn, als auch nach hinten gegen das intacte Corpus cavernosum penis ganz scharf, wie abgeschnitten.

Nach der mikroskopischen Untersuchung der frischen breiigen Masse aus dem stark verdickten Beckenfettgewebe besteht sie hauptsächlich aus spindelförmigen Zellen mit grossen ovalen Kernen, welche mit den Seitenflächen neben einander gelagert sind und schöne Zellenbündel bilden. Die Masse enthält aber ausserdem noch polymorphe Zellen, welche den Blasenepithelien ähnlich aussehen, aber in weit geringerer Anzahl, als die spindelförmigen, vorkommen.

Anatomische Diagnose: Tumor der Harnblase, des linken Beckenfettgewebes, des linken Beckenknochens in der Umgebung der Gelenkpfanne; Metastase im Corpus cavernosum penis und in den Retroperitonäaldrüsen. Fettige Metamorphose des Herzens. Hydronephrose der linken Niere. Compensatorische Hypertrophie und Abscess der rechten Niere.

Zum Zweck der mikroskopischen Untersuchung habe ich je ein Stück aus den verschiedenen Stellen der Blasenwand, der indurirten Umgebung der

Blase auf der linken Seite, den Retroperitonäaldrüsen, der verdichteten Stelle des Corpus cavernosum penis und aus einem circumscripten Heerd der rechten Niere herausgeschnitten. Die Anfertigung der Präparate geschah ganz so, wie beim ersten Falle.

1. Die Präparate von der Blasenwand zeigen bei schwacher Vergrösserung starke Zelleninfiltration zwischen den glatten Muskelbündeln, welche längs, schräg und quer getroffen, in verschiedener Richtung verlaufen. Inmitten der Zellinfiltration liegen geschichtete, perlenartige, mit Eosin roth gefärbte Körper in geringer Anzahl eingebettet. Auch zwischen den Muskelbündeln ist eine Infiltration von rundlichen Zellen bemerkbar. Bei starker Vergrösserung erkennt man, dass die Infiltrationsheerde hauptsächlich aus spindelförmigen oder geschwänzten, mit einem ovalen blasigen Kern versehenen Zellen bestehen. Ferner erkennt man rundliche oder polyedrische Zellen mit einem runden blassen Kern, jedoch in viel geringerer Anzahl, als jene. Kurz man trifft hier polymorphe Zellen, wie man sie an der Blasenschleimhaut zu sehen gewohnt ist. Die Lagerung der Zellen ist im Ganzen unregelmässig. Glatte Muskelfasern, welche durch langgestreckten Zellenleib und langen, stäbchenförmigen Kern ausgezeichnet sind, kommen zwischen ihnen vor. An einigen Stellen findet man kleine Zellgruppen, welche bald von ganz schwachem Bindegewebe, bald von glatten Muskelfasern umgeben sind und einen unvollkommen alveolären Bau zeigen. Die perlenartigen Körper sind meist klein und wirkliche Epithelperlen, indem die platten Zellen zwiebelschalenartig concentrisch geschichtet sind. Kerntheilungsfiguren bemerkt man hie und da.

2. Die Präparate aus der verdickten Stelle in der Umgebung der Blase zeigen das folgende, etwas verschiedene Bild: Hier ist die Anordnung der Zellen ganz regelmässig, indem die ebenfalls hauptsächlich spindelförmig aussehenden Zellen durch derbe Bindegewebszüge in Gruppen getheilt sind und schöne Zellalveolen und -stränge bilden. Form und Grösse der einzelnen Zellen sind fast gleich denjenigen der Geschwulstzellen in der Blasenwand. Allein in den alveolären Zellschläuchen sind die spindelförmigen Zellen überwiegend, während in den schmalen Zellsträngen polyedrische Zellen mehr getroffen werden. Epithelperlen sind auch hier inmitten der Alveolen und in den Zellsträngen vorhanden, welche übrigens mit spindelförmigen Zellen gefüllt sind. Dort bemerkt man, dass die um die Epithelperlen herumliegenden Zellen dunkler gefärbt sind, als die die Epithelperlen constituirenden, dass aber sonst keine Differenz zwischen ihnen zu erkennen ist. Mit einem Worte: es tritt der gleiche Charakter, wie oben, deutlich hervor.

3. Die mikroskopische Untersuchung des Tumors im Corpus cavernosum penis hat ergeben, dass in der äusseren bindegewebigen Schicht, welche reichliche elastische und glatte Muskelfasern enthält, hie und da Gruppen von Geschwulstzellen eingebettet sind, während der darunter liegende, dem Corpus cavernosum penis entsprechende Theil weitmaschige Netzwerke darstellt, welche theils durch in verschiedenen Richtungen verlaufende glatte

Muskelfasern, theils durch Bindegewebe gebildet sind. Die Maschen sind von Zellen ausgefüllt. Diese Zellen sind meist niedrig-cylindrisch in der Peripherie, mehr polyedrisch in dem centralen Theil der Maschen. An manchen Stellen kann man deutlich wahrnehmen, dass die Zellgruppen im Gefässlumen eingelagert sind. Kleine Epithelperlen sind in der Zwischenzone reichlich zu finden.

4. Schnitte aus den Retroperitonäaldrüsen liefern fast dasselbe Bild, wie diejenigen aus dem Beckenfettgewebe links, nur ist der alveoläre Bau hier etwas undeutlich. Eine geringe Anzahl von ganz kleinen Perlen ist auch hier bemerkbar.

5. Die gelblich-weisslichen Heerde der rechten Niere haben sich mikroskopisch als Abscesse erwiesen.

Nach dem Geschilderten haben wir es also im vorliegenden Falle mit einem Carcinom, und zwar mit einem Plattenepithelkrebs, zu thun. Die Gründe dafür sind ganz einfach: der epitheliale Charakter der Geschwulstzellen, die alveoläre Anordnung derselben mit der typischen Perlenbildung. Wenn in einigen Präparaten die Zellen mehr das Bild einer diffusen Infiltration zeigen, während die alveoläre Anordnung etwas in den Hintergrund tritt, so weist dies auf das lebhafte Wachsthum der Geschwulstzellen hin, zumal da gerade dort massenhafte Kerntheilungsfiguren beobachtet wurden.

So lässt sich ferner das undeutliche Bild, welches man an den Präparaten aus der Blasenwand wahrnahm, dadurch erklären, dass dort entzündliche Reize seitens der Geschwürsfläche auch die fixen Bindegewebszellen und Endothelzellen zur Proliferation angeregt haben. In der That sehen wir an den genannten Präparaten einen bunten Wirrwarr von Geschwulstzellen, Endothelzellen oder jungen Bindegewebszellen und infiltrirten Rundzellen in und zwischen dem Bindegewebe und den glatten Muskelfasern.

Nun kommen wir auf die Frage, wo der primäre Heerd zu suchen sei. Durchforscht man in der Literatur diesbezügliche Fälle, so wird man finden, dass die Anzahl sicher beobachteter Fälle von primärem Blasenkrebs weit geringer ist, als es zunächst den Anschein hat. In manchen Fällen ist es ja leicht möglich, dass die genauere Untersuchung die Herkunft der makroskopisch für primären Blasenkrebs gehaltenen Geschwülste von den Drüsenschläuchen der Prostata wahrscheinlich macht. In unserem Falle, glaube ich, ist es sichergestellt, dass ein wirklich primärer Blasenkrebs vorliegt; denn alle anderen Organe,

an welchen oft primäre Entstehung von Carcinom beobachtet wird, welches dann in der Blasenwand secundäre Heerde erzeugen kann, wie Rectum, Prostata u. s. w., sind absolut frei von Geschwulstbildung, und die Krebszellen wiederholen in typischer Weise die Gestalt der Blasenepithelien. Dass der Tumor im Corpus cavernosum penis metastatische Natur besitzt, und weder die Schleimhaut der Harnröhre, noch die äussere Haut des Penis an der Neubildung sich betheiligt haben, ist schon genügend hervorgehoben worden.

So haben wir hier zwei primäre Blasen-Geschwülste vor uns, welche schon wegen des seltenen Vorkommens bemerkenswerth sind. Dazu haben die beiden Fälle ganz ähnliche, interessante Folge-Erscheinungen gezeigt. Es liegt nehmlich die Hydronephrose mit Atrophie auf derjenigen Seite, welche dem stark afficirten Abschnitte der Blasenwand entspricht; die compensatorische Hypertrophie dagegen auf der anderen, dem relativ intacten Theile der Blasenwand entsprechenden Seite. Wie diese Folge-Erscheinungen eingetreten sind, bedarf wohl keiner weiteren Erklärung.

Zum Schluss erlaube ich mir, Herrn Professor Dr. Yamagiwa meinen herzlichen Dank auszusprechen für die gütige Ueberlassung des Materials, sowie für die Unterstützung bei der Ausführung dieser Arbeit.

III. Casuistische Mittheilung über einen primären Rectumkrebs mit spontaner Fractur des linken Oberschenkelknochens.

Von Dr. Fuzinami.

Im hiesigen pathologischen Institut ist ein Fall von Rectumkrebs, welcher eine Metastase in dem Oberschenkelbein erzeugt und dadurch die spontane Fractur des letzteren verursacht hatte, zur Section gelangt. Es war klinisch keine weitere Diagnose, als auf spontane Fractur, gestellt.

Was die Anamnese betrifft, so ist davon nur wenig bekannt: Oïdezuka M., 61jähriger Arbeiter. Von hereditärer Belastung und früheren Krankheiten ist nichts zu ermitteln; nach der Angabe eines Nachbarn soll er seit Mitte

März 1896 zeitweise über Schmerz am linken Beine geklagt haben und Ende April bettlägerig geworden sein, Diarrhoe habe sich dazu gesellt. Am 19. Mai soll er um Mitternacht beim Stuhlgang plötzlich auf die Seite gefallen sein; von dieser Zeit an gehorchte das linke Bein seinem Willen nicht mehr. Am 21. Mai wurde er in so geschwächtem Zustande in die Charité aufgenommen, dass er auf die ärztlichen Fragen keine klare Antwort geben konnte. Bei der Untersuchung in der chirurgischen Klinik wurde Fractur des linken Femur und ausserdem noch Anschwellung der Leber constatirt, deren unteren freien Rand man einige Centimeter abwärts vom Rippenbogen fühlen konnte. Häufige Diarrhoe. Da die Ursache der Fractur nicht festgestellt werden konnte, wurde ein Extensionsverband angelegt. Alle gegen die hartnäckige Diarrhoe angewandten Mittel versagten. Exitus lethalis trat am 26. Tage nach der Aufnahme ein.

Die Section wurde am 17. Juni von Herrn Prof. Dr. Yamagiwa gemacht. Im Sectionsprotocoll finden wir Folgendes aufgezeichnet: Stark abgemagerter männlicher Leichnam. Linke untere Extremität ist scheinbar etwas verkürzt und dicht unterhalb des Trochanter sieht man eine diffuse Anschwellung, die den oberen Theil des Oberschenkels fast ganz umfasst. Unterhalb dieser Stelle ist der Oberschenkel nach hinten verbogen. Im Epigastrium und rechten Hypochondrium sieht und fühlt man eine höckerige resistente Stelle. Das grosse Netz ist an seinem unteren freien Rande zum Theil mit der Bauchwand verwachsen. Sonst ist das Peritonäum parietal und visceral glatt; das Netz ist sowohl mit der Bauchwand als auch mit dem vorderen Rande des rechten Leberlappens verwachsen. Gedärme dilatirt. Eine geringe Quantität bräunlich gefärbter Flüssigkeit in der Bauchhöhle. Die vergrösserte Leber zeigt an der oberen vorderen Fläche grosse, weisslich-gelblich gefärbte Knoten mit Vascularisation in der Peripherie; die Oberfläche der Leber mit dem Zwerchfell verwachsen.

Brustorgane: Beide Lungen voluminös, die rechte im oberen Theile der Thoraxwand adhärent. In der linken Pleurahöhle etwa 20 g bräunlich gefärbte Flüssigkeit. Im Herzbeutel eine geringe Quantität seröser Flüssigkeit; subepicardiales Fettgewebe etwas sulzig. Der rechte Ventrikel enthält eine geringe Quantität von Gerinnsel, der rechte Vorhof eine mässige Quantität flüssigen Blutes. Musculatur etwas weich, schwach bräunlich. Endocard zum Theil verdickt und blutig imbibirt, ebenso die Aortaklappen und Aortenintima blutig imbibirt. Klappen überall intact. Linke Lunge ödematös und blutreich. An der Spitze eine circumscripte Verdickung. Rechte Lunge ebenfalls stark ödematös; an einer Stelle des Unterlappens entsprechend der Contactfläche mit dem Mittellappen sieht man einen derben, höckerigen Knoten, dessen Schnittfläche sich als ein grauweisslicher Heerd ausweist. Er ist gegen die Umgebung scharf abgegrenzt; der untere Theil bildet eine kleine Höhle.

Baucheingeweide: Milz, Oberfläche stark gerunzelt, schlaff, Schnittfläche blass, Balken deutlich hervortretend. Linke Niere: Kapsel schwer abziehbar, zum Theil unter Zerreissen der Nierensubstanz; ausgenommen die zerrissene Stelle, ist die Oberfläche glatt, Schnittfläche etwas blass, Rinde ver-

kleinert, aber durchscheinend. Rechte Niere: wie die linke beschaffen. Leber: 24—16—10,5 cm gross, Gewicht 2280 g. Wie im Eingange erwähnt, sieht man an der Aussenfläche zahlreiche, verschieden grosse, weisslich-gelbliche Knoten; die grösseren sind unregelmässig gestaltet und zeigen eine Delle, die kleinsten reiskerngross oder noch kleiner und als weisslich-gelbliche Flecken oder Prominenzen erkennbar. Auf der Schnittfläche ist das Parenchym blass, bräunlich, zum Theil geröthet. Die Schnittfläche der kleineren Knoten ist grauweisslich und zeigt in der peripherischen Zone ein strahliges Gefüge, was man auch am peripherischen Theil der grossen Knoten deutlich wahrnehmen kann, während der centrale Theil erweicht ist. Die Gallenblase enthält eine geringe Menge dicker, gelblich-bräunlicher Galle. Epigastrische Drüsen zum Theil geschwollen, die Schnittfläche weisslich-röthlich gefärbt. Der Magen enthält eine grosse Quantität graugelblich getrübter Flüssigkeit mit darin suspendirten Speiseresten. Schleimhaut des Cardiatheils blutig imbibirt, der grössere Theil des Fundus und Pylorus überall weisslich getrübt und mit schleimig-flockiger Masse bedeckt; man bemerkt aber weder Geschwüre, noch Verdickungen an der Schleimhaut. Pankreas atrophisch. Das Mesenterium zeigt an verschiedenen Stellen narbige Züge und Verwachsung mit den Darmschlingen. S romanum ist stark verengert. Blase enthält eine geringe Quantität gelblich getrübten Urins. Ein Theil der Darmschlingen ist in der Höhle des kleinen Beckens theils mit der Blase, theils mit der Beckenwand verwachsen. Die vordere Wand des Rectum ist geschwulstartig stark verdickt, die Schleimhaut an dieser Stelle ulcerirt, zum Theil schmutzig grünlich und gelblich gefärbt. Rings um diese geschwürige Fläche sieht man einen gerötheten und gewulsteten Rand. Die Mitte des Geschwürs ist mit zwei kleinen fistulösen Oeffnungen versehen, welche sich in der verdickten Wandung verfolgen lassen und dort blind endigen. Auf der Schnittfläche des Tumors, welcher der vorderen Wand des Rectums entspricht, sieht man viele bläulich-gelblich bis weisslich gefärbte Inseln, und zwar sind die rechts oben an der Peripherie liegenden mehr grauweisslich und derb, während die links unten befindlichen fast blauweisslich gefärbt und ganz erweicht sind. Das Zwischengewebe ist schmutzig graugelblich, im oberen Drittel ziehen graue Züge zwischen den relativ jüngeren Partien der Tumor-Masse hindurch. Von den oben erwähnten Oeffnungen des Geschwürs aus kann man eine Sonde in die untere erweichte Partie einführen. Die unter dem Tumor und hinter der Blasenbasis befindlichen Samenblasen sind im atrophischen Zustande und zeigen keine Beziehung zu der Neubildung. Seltsamerweise findet man sehr wenig geschwollene Lymphdrüsen in dem Beckenfettgewebe und dem retroperitonäalen Fett. S romanum stark verengert, an der Schleimhaut eine schwarz pigmentirte Narbe.

Anatomische Diagnose: Primärer Rectumkrebs, Metastase in der Leber und in dem Os femoris.

Zur weiteren Untersuchung wurden folgende Organe und Gewebsstücke in Müller'scher Flüssigkeit aufbewahrt:

1) Rectum, Blase und die dazwischen liegende Geschwulstmasse;

2) Leber;

3, ein Stück der Lunge mit dem metastatischen Knoten;

4, linkes Oberschenkelbein.

Da dieses Material von Herrn Prof. Dr. Yamagiwa mir zur genaueren Untersuchung gütigst überlassen worden ist, bin ich jetzt im Stande, die Untersuchungsergebnisse im Folgenden darzulegen:

1. Rectum, Geschwulstmasse und Blase.

a) Rectum. Die erwähnte Geschwürsfläche hat 4,5 cm im Breiten-, 5,0 cm Längendurchmesser. Was die Beschaffenheit des Geschwürs betrifft, so ist der Grund uneben, und zwar in seinem linken und oberen Drittel mehr locker und erweicht, oder rauh und fetzig, mit unregelmässig gestalteten Gruben versehen, von denen zwei besonders tief sind, wie im Sectionsprotocoll hervorgehoben. Der Rand des Geschwürs ist im Allgemeinen wulstig verdickt und zum Theil unterminirt. Der untere Rand besonders sieht rein aus und ragt wie eine Schleimhautfalte gegen die Geschwürsfläche vor; der rechte Rand zeigt einige Gewebsbrücken, welche die untere Fläche des unterminirten Randes und die von ihm bedeckte Partie des Geschwürsgrundes mit einander verbinden. Im Uebrigen ist die rechte Partie des ganzen Geschwürsrandes am meisten gewulstet und indurirt, während die obere linke Partie dünner ist und, eine tiefe Grube seitlich überdeckend, in den linken Rand übergeht, dessen obere zwei Drittel nicht mehr unterminirt sind, sondern aus etwas verdickter Schleimhaut bestehen. Dagegen ist das untere Drittel dünn und schmal. Kurz: Der Geschwürsgrund selbst bildet die hintere Seite der Geschwulst und der Geschwürsrand geht direct in die Geschwulst, d. h. in die verdickte vordere Wand des Rectum, über.

b) Geschwulst. Die hintere Wand der Blase ist mit dem Tumor an ihrer linken vorderen Partie verwachsen, so, dass der Tumor als Ganzes nicht gerade zwischen der Blase und dem Rectum liegt, sondern mehr nach rechts sitzt, als die Blase. Prostata liegt rechts vorn und unten von dem Tumor, mit welchem sie verwachsen ist, und zeigt makroskopisch keine krankhafte Veränderung. Die in der oberen Wand des Tumors verlaufende Darmschlinge bildet eine S-förmige Krümmung, indem sie an zwei Stellen dem Tumor adhärirt. Die Grösse und Gestalt des Tumors kann man nicht genau angeben, da er überall mit der Umgebung verwachsen ist; man kann aber sagen, dass er ungefähr von unregelmässig kugliger Gestalt und faustgross ist. Beide, durch den Druck der Geschwulst quer gestellte Samenblasen liegen in der Adhäsionsschicht, zeigen aber makroskopisch keine Veränderung. In horizontaler Richtung etwas unterhalb der Mitte der Geschwulst wurde ein Querschnitt angelegt, welcher vorn den rechten Theil der hinteren Wand der Blase, hinten den unteren Theil der Geschwürsfläche des Rectum trifft. Die Schnittfläche bietet ein abgerundetes, unregelmässiges Dreieck dar, dessen hintere Seite am längsten ist. Der transversale Durchmesser misst 7, der sagittale 4,5 cm. Die Beschaffenheit der Schnittfläche ist schon oben im Sectionsprotocoll angegeben.

Das ganze Gesichtsfeld ist erfüllt mit ziemlich dicken, derben, grauen Zügen, welche hauptsächlich die äussere Zone der Schnittfläche bilden und gröbere und feinere, nach verschiedenen Richtungen hin ziehende Zweige gegen die innere Partie abschicken, und mit erweichter, in den Maschen zwischen den grauen Zügen befindlicher Masse. Dieser alveoläre Bau tritt besonders an der rechten Hälfte deutlich hervor, während er an der anderen Hälfte nicht ausgeprägt ist, wo man mehr weiche Masse, als derbe Züge, antrifft. Es versteht sich von selbst, dass eine scharfe Grenze nicht besteht. An demjenigen Theil der Schnittfläche, welcher dem Grunde des Geschwürs entspricht, fühlt man derbere Consistenz. Am rechten Rande der Schnittfläche befindet sich eine inselartig von dem Haupttheile getrennte Stelle von dichterem Gefüge mit weniger erweichter Masse in den feineren Maschen, aber von sonst gleicher Beschaffenheit. Auf dem Querschnitt bemerkt man ferner, dass der linke Samenleiter an der linken Seite der Geschwulst zwischen dieser und der Blasenwand liegt, und dass noch etwas weiter links der linke Ureter verläuft. Auch sind der rechte Samenleiter, vorn an der Geschwulst, und noch weiter vorn der rechte Ureter quer durchschnitten. Beide sind nicht in die Geschwulstmasse eingeschlossen.

Zur mikroskopischen Untersuchung wurden aus verschiedenen Stellen des Tumors kleine Stücke herausgeschnitten, und zwar in der Reihenfolge von hinten nach vorn, nach der Härtung in Alkohol von steigender Concentration, in Celloidin eingebettet und geschnitten. Es kam hauptsächlich die Doppelfärbung mit Hämatoxylin und Eosin in Anwendung. Der dem Rectumgeschwür direct anliegende Theil zeigt sich nur schwach gefärbt, er besteht hauptsächlich aus blassen Zellgruppen mit undeutlichen Zellkernen. Die Zellen sind meistens ziemlich gross, länglich, cubisch oder cylindrisch und dicht an einander gedrängt. Diese Zellhaufen sind durch ebenfalls nekrotisch aussehende, schwach gefärbte Bindegewebsfasern in Züge und Schläuche getheilt. Nächst dieser Zone kommt eine mehr bindegewebige Schicht zum Vorschein, wo die Kerne durch Hämatoxylin gut gefärbt sind. Eine schöne Anordnung von Zellgruppen ist in diesem bindegewebigen Antheil besonders in die Augen fallend. Sie bestehen aus grossen, cylindrischen und cubischen Zellen, je mit einem grossen, ovalen Kern, welche dicht an einander gedrängt, bald schmale oder breite Stränge, bald kleinere oder grössere Schläuche bilden. Sie sind inselförmig scharf von dem umgebenden bindegewebigen Stroma abgegrenzt. Die Präparate ungefähr aus der mittleren Zone der Geschwulst zeigen grössere Zellschläuche mit degenerirtem, diffus roth gefärbtem Centrum und peripherischer Zellenschicht. Auch giebt es eine Stelle, wo man eine ausgedehnte schmutzig röthlich-bläulich gefärbte Zone wahrnimmt, in welcher bei der stärksten Vergrösserung sich Gruppen von nekrotisch gewordenen Alveolen mitsammt dem Stroma zeigen, indem man darin die bläulich gefärbte, schollige oder faserige Masse hindurchziehen sieht. Hier nimmt man bei der stärksten Vergrösserung wahr, dass die Masse nicht ganz homogen ist, sondern dass stellenweise noch undeutliche Contouren der Zellen vorhanden sind, ferner dass noch einzelne gefärbte

Kerne in den Zellen enthalten sind. Das Stroma zwischen den Zellsträngen und Alveolen besteht in der vorher beschriebenen Schicht und auch hier hauptsächlich aus faserigem Bindegewebe, welches aber reichlich mit glatten Muskelzügen vermengt ist. Stellenweise trifft man auch Rundzellen-Infiltration in dem Stroma. Auffallend ist es, dass die nekrotischen Heerde und die grossen Alveolen in den Präparaten aus dem vorderen Abschnitt des Tumors immer geringer werden, dafür aber dicht neben einander liegende, schmale Zellzüge oder kleinere Alveolen mit cylindrischen bis cubischen Zellen immer mehr in den Vordergrund treten. Einzelne Zellen zeigen ganz dieselbe Beschaffenheit, wie oben erwähnt; die peripherisch am Rande der Alveolen liegenden Zellen besitzen typische, cylindrische Form, während die in der inneren Partie befindlichen von verschiedenartiger Gestalt sind. Obwohl hier die Zellgruppen dicht an einander liegen, so ist doch die Grenze zwischen dem schmalen Stroma und den Zellhaufen immer noch eine scharfe. Von feinen Intercellularfäserchen findet man nirgends etwas innerhalb der Zellstränge und Alveolen. Nach dem makroskopischen und mikroskopischen Befunde steht fest, dass wir hier einen Cylinderzellenkrebs vor uns haben, welcher der Rectumschleimhaut seine Entstehung verdankt. Denn die Zellen am Rande der wohlerhaltenen Zellstränge und -Schläuche haben typische Cylinderform. Die vordere Partie des Tumors hat sich als die jüngste Zone erwiesen, wo die Geschwulstzellen am schönsten färbbar sind und die carcinomatöse Struktur am deutlichsten wahrnehmbar ist, während wir in der mittleren Zone und im Geschwürsgrunde mehr nekrotische und degenerirte Stellen treffen. Der Tumor selbst stellt die verdickte vordere Wand des Rectums dar; hier sind die Geschwürsränder vielfach indurirt und gehen in die Tumor-Masse direct über. Uebrigens finden wir sonst keinen anderen Heerd, welchen wir als den Ausgangspunkt betrachten könnten.

c) Harnblase. Abgesehen von der Verwachsung mit dem Tumor beobachtet man an der Harnblase keine krankhafte Veränderung.

2. Leber. Ihre makroskopische Beschaffenheit ist schon oben in dem Sectionsprotocoll angegeben. Die mikroskopische Untersuchung der knotigen Neubildungen ergiebt, dass das histologische Bild derselben im Wesentlichen übereinstimmt mit demjenigen der Rectumgeschwulst, besonders in ihrer vorderen Partie. Grosse cylindrische, aber im centralen Theil mehr cubische Zellen von gleichartiger Beschaffenheit finden sich massenhaft zusammengehäuft in den Alveolen, welche scharf von dem Leberparenchym abgegrenzt sind. Das Stroma besteht aus feinen Bindegewebsfasern, welche die in schmalen Reihen gelagerten Leberzellen beherbergen. Hier und da kommen grosse oder kleine, diffus und schwach gefärbte Heerde vereinzelt zum Vorschein, welche sich bei starker Vergrösserung als nekrotische Zellmassen erweisen. Es bietet sich hier das typische Bild des secundären Lebercarcinoms, so dass eine eingehende Beschreibung nicht nöthig ist.

3. Lunge. Von dem im Sectionsprotocoll als metastatisch angegebe-

nen kleinen Knoten wurden mikroskopische Präparate angefertigt. An diesen sieht man die wie verkäst aussehende Partie durch noch sichtbare Septa in Felder getheilt, sowie die bläulich gefärbten, feine Fibrinfäden enthaltenden Alveolen. Sonst kommen stellenweise mit nekrotisirten grossen Zellen vollgestopfte Partien von alveolärem oder schlauchförmigem Bau zur Beobachtung. Ob diese Zellen aber abgestossene Lungenepithelien oder Geschwulstzellen sind, ist nicht zu entscheiden. Obgleich der Verdacht auf Krebsmetastase nicht einfach zu leugnen ist, lässt sich ein sicherer Beweis dafür nicht erbringen.

4. Os femoris. Das aufbewahrte Präparat beträgt zwei Drittel der ganzen Länge des linken Oberschenkelknochens und ist von Muskelmasse umhüllt. Es fällt zunächst auf, dass es unterhalb des Trochanter major eine ungefähr die ganze Peripherie des Schaftes umfassende circumscripte Auftreibung zeigt, welche nach der linken und vorderen Seite stärker hervortritt. Mit anderen Worten, sie stellt dort einen derben faustgrossen Tumor dar (abgerechnet die umgebende Musculatur und die Weichtheile). An dieser Stelle kann man sehr leicht und deutlich constatiren, dass der Knochen nicht in compactem Zusammenhang steht, sondern dass beide Fragmente nur durch die Musculatur vor dem Auseinanderweichen bewahrt bleiben. Ungefähr in sagittaler Richtung wurde der Knochen längs durchsägt. Auf der der Auftreibung entsprechenden Sägefläche constatirt man, dass die röhrenförmige, normale Struktur gänzlich zerstört und in einen aus cariös breiiger Masse bestehenden Heerd verwandelt worden ist. Die Zerstörung ist in der mittleren Partie am stärksten und vermindert sich nach der Seite allmählich; die breiige Zone geht nach und nach in die derbere Rindenschicht unter der Musculatur über. Diese äussere derbe Schicht zeigt makroskopisch eine sehr ähnliche Beschaffenheit, wie der Tumor des Rectum. Auf der rechten vorderen Seite giebt es eine gewisse Strecke lang eine der harten Hülle beraubte Stelle, während an der linken und hinteren Seite in ziemlich langen Strecken die äusserste Schicht des knöchernen Rohres noch erhalten ist. Unten befindet sich die beschriebene zerfallene breiige Masse in der Markhöhle, deren Wandung noch aus gewöhnlichem compactem Knochen besteht; hier sieht man aussen keine Verdickung. Aus dieser makroskopischen Betrachtung geht hervor, dass die Zerstörung von innen nach aussen fortgeschritten ist. Ausserdem verräth die peripherische Geschwulstpartie eine grosse Aehnlichkeit mit der Rectumgeschwulst in ihrer makroskopischen Beschaffenheit. Aus vielen Stellen wurden Präparate zur mikroskopischen Untersuchung hergestellt. Schnitte aus der inneren Partie zeigen ausser dem Rest der Knochenbalken, welche bläulich gefärbt sind und deutliche Knochenzellen enthalten, noch eine dazwischen liegende röthlich gefärbte Masse von undeutlicher Struktur. Bei starker Vergrösserung lässt die letztere schmale Lücken und noch erhaltene feine Bindegewebszüge erkennen. Stellenweise kommen die mehr länglich-cylindrischen, sich an einander reihenden Elemente zum Vorschein, in denen man mit der höchsten Wahrscheinlichkeit nekrotisirte Carcinomzellen vermuthen kann.

Nur wenige unter ihnen haben einen gefärbten Kern. Ausserdem sieht man noch die mit gut gefärbtem oder sehr undeutlichem Kern versehenen Zellen, welche dicht an den Knochenbälkchen oder in dem nekrotischen Heerde sitzen. Riesenzellenartige Gebilde treten vereinzelt auf. Während in diesen Präparaten aus der inneren Zone nirgends ein deutliches und typisches Bild von carcinomatösem Gewebe zu finden ist, zeigen die Präparate, welche aus dem peripherischen Theile des Knochenmarks gemacht wurden, grosse Zellen, welche mit deutlich bläulichgefärbtem Zellkern versehen und denjenigen des Rectum-Tumors sehr ähnlich sind. Von einem charakteristischen, alveolären Bau ist hier keine Rede. Aber Präparate aus der noch mehr peripherischen, derberen, unter der Musculatur liegenden Geschwulstpartie zeigen eine frappante Aehnlichkeit mit dem Bilde des vorhin beschriebenen Leber- und Rectum-Carcinoms in Bezug sowohl auf den Bau und die Anordnung, als auf die Gestalt der einzelnen Zellen. Reste von Knochenbälkchen sind zwischen diesen Zellzügen hie und da eingelagert.

Schlussbetrachtung.

Wir haben im vorliegenden Falle an Rectum, Oberschenkelknochen und Leber gleichbeschaffene Tumoren beobachtet, welche sich nach der histologischen Untersuchung als Cylinderzellenkrebse erwiesen. Die Gründe, weshalb wir den Tumor der vorderen Wand des Rectum als den primären Heerd betrachten müssen, und weshalb dieser selbst von der Schleimhaut des letzteren entstanden sein muss, habe ich schon am Ende der Beschreibung der Rectum-Geschwulst angegeben. Deshalb will ich hier in Bezug auf die Frage nach dem primären Sitz nur eine kurze Bemerkung hinzufügen.

Das multiple Auftreten der knotigen Neubildungen in der Leber deutet schon ihren metastatischen Charakter an. Auch das histologische Bild und die bisherige Erfahrung, nach welcher die Leber als besonders zur metastatischen Geschwulstbildung prädisponirtes Organ bekannt ist, während das Rectum gerade als ein Lieblingsort für die primäre Entstehung des Carcinoms gilt, lassen uns die Leberknoten als Metastase betrachten. Was weiter die Geschwulst des Femur anbetrifft, so spricht in erster Linie gegen die primäre Entstehung des Carcinoms an dieser Stelle die Thatsache, dass primäres Knochencarcinom überhaupt fast niemals sicher beobachtet worden ist. Wenn man dazu noch den Charakter des Carcinoms als Cylinderzellenkrebs, die fast gleiche Grösse und die ebenso ausgedehnte Degene-

ration der Geschwulst des Oberschenkelknochens, wie der des Rectum, endlich das Bevorzugtsein des letzteren für die primäre Entstehung des Carcinoms in Betracht zieht, so wird man wohl unsere Annahme, dass das Rectum-Carcinom der primäre Heerd war, natürlich finden. Fragen wir weiter, wie die Metastase im Knochen erfolgt ist, so ist es höchst wahrscheinlich, dass die Cylinderzellen zuerst im Knochenmark sich angesiedelt haben, und die Zerstörung immer weiter nach der Peripherie fortgeschritten sein wird, was eben die spontane Fractur verursacht hat. Dass durch metastatisches Carcinom hervorgebrachte Veränderungen häufig eine Prädisposition zur spontanen Fractur des Knochens, besonders des Oberschenkelknochens, abgeben, ist zwar kein seltenes Vorkommniss; der vorliegende Fall scheint mir jedoch deshalb interessant zu sein, weil der primäre Heerd die Rectumschleimhaut war und die Metastase dieses Krebses auf das Knochenmark das Os femoris zur spontanen Fractur veranlasst hat, was nach der bisherigen Erfahrung zu den grössten Seltenheiten gehört.

IV. Zwei Fälle von Cylinderzellenkrebs, als Beiträge zur Aetiologie des Carcinoms.

Von Dr. K. Yamagiwa, Prof. an der kaiserl. Universität zu Tokio, und Stud. med. G. Shibayama.

Fall I. Cylinderzellenkrebs des Ductus hepaticus und des Ductus cysticus.

Von Dr. K. Yamagiwa.

Aus der Krankengeschichte erwähne ich kurz folgende Punkte:

65jähriger Pat. H. (aus der Klinik des Herrn Prof. Dr. Sasaki). Der Pat. soll seit der Kindheit bis zum Ausbruch des jetzigen Leidens gesund gewesen sein. Seit dem Anfang des 27. von Meïdi (1894) hatte der Pat. immer schlechten Appetit. Im August desselben Jahres gesellte sich dazu noch Erbrechen. Er soll aber niemals schwarze oder schwarzbräunliche Flüssigkeit erbrochen haben. Ende August trat Icterus ein und die gelbliche Färbung der Haut wurde immer stärker. Neigung zu Stuhlverstopfung. Nach dem Status praesens vom 28. August ist der Pat., ein stark abgemagerter, schlecht genährter Mann, von grosser Statur. Hautfarbe stark

icterisch. Temperatur: 37° C., Puls: 80 Schläge in der Minute. Brustorgane zeigen bei der physikalischen Untersuchung kein abnormes Zeichen. Eine Dilatation des Magens ist nicht zu constatiren. Der untere Rand der Leber reicht in der Mamillarlinie 3 Querfinger breit unterhalb des Rippenbogens, ist scharf und derb anzufühlen. Im rechten Hypochondrium, entsprechend der Mamillarlinie, kann man ferner einen fast hühnereigrossen, festen, elastischen, leicht beweglichen Tumor palpiren.

Der Pat. kam trotz der Behandlung allmählich herunter; am 9. October d. Jahres ist er gestorben. Sectionsprotocoll (um 1 Uhr Nachmittags desselben Tages von mir selbst secirt):

Eine stark abgemagerte männliche Leiche (Körpergewicht: 40 kg). Hautdecken überall schmutziggelblich gefärbt. Starre vorhanden. Fast keine Leichenflecken. Vordere Bauchwand stark eingesunken. Das Unterhautfettgewebe ist für das Alter nicht gerade atrophisch zu nennen.

Nach der Eröffnung der Bauchhöhle erweist sich, dass das Fettgewebe des grossen Netzes reichlich entwickelt ist. Ein Theil des Dünndarmes ist in der Höhle des kleinen Beckens gelegen. Die seröse Fläche des Peritonäum ist überall icterisch gefärbt. Ein Theil des grossen Netzes in der Nähe der Gallenblase ist ödematös angeschwollen; letztere sieht man unterhalb der Leber als einen kugligen Tumor in die Bauchhöhle hervorragen. Zwerchfellstand entspricht rechts der V. Rippe, links der VI.

Section der Brusthöhle: Beide Lungen sind nach hinten zurückgezogen. Pleurablätter glatt, leicht klebrig. Herzbeutel enthält eine geringe Menge gelblicher, klarer Flüssigkeit. Pericard icterisch gefärbt. Subepicardialfettgewebe gut entwickelt. Das rechte Herz ist besonders erschlafft. Aus dem rechten Ventrikel fliesst beim ersten Schnitt eine grosse Quantität flüssigen Blutes. Das Endocard icterisch gefärbt. Herzmusculatur ist auch leicht gelblich nuancirt, Spitze der Papillarmuskeln fibrös verdickt. Semilunarklappen des Aortenostiums zeigen viele Fensterungen oberhalb der Schliessungslinie; der Basaltheil eines Klappensegels ist etwas verdickt. Oberhalb des Aortenostiums bemerkt man an der Aortenintima fettige Usuren. Gewicht des Herzens: 220,0 g.

An der Spitze der linken Lunge sieht man einen sklerotisch verdickten Heerd mit Gefässinjection. An der Contactfläche des Oberlappens mit dem Unterlappen bemerkt man auch eine fibröse Verdickung der Pleura pulmonalis. In der Nähe der letzteren befindet sich ein circumscripter käsiger Heerd. Sonst ist der Oberlappen überall lufthaltig und schwarz pigmentirt. Die vorderen freien Ränder sind emphysematös aufgebläht. Hintere Fläche des Unterlappens zeigt ausgedehnte, gelblich-weisslich gefärbte, verdickte Stellen, auf deren Durchschnitt man vielkammerige, glattwandige Höhlen beobachtet. Mittellappen der rechten Lunge emphysematös; an der Spitze des Oberlappens liegen narbige Einziehungen und emphysematös aufgeblähte Stellen neben einander; Unterlappen emphysematös.

Section der Baucheingeweide: Milz: 8,5—4,5—2,5 cm gross, von derber Consistenz, Schnittfläche dunkelroth, Balken treten hervor, Gewicht:

60,0 g. Kapsel der linken Niere etwas schwer abziehbar, an der Aussenfläche viele Cysten und narbige Einziehungen, Consistenz derb, auf der Schnittfläche zahlreiche Cysten und dunkelgrünlich gefärbte Stellen, Rinde etwas getrübt, Gewicht: 160,0 g. Linke Nebenniere etwas vergrössert, viele circumscripte, fettig metamorphosirte Heerde in der Rinde. Grösse der rechten Niere: 11—6—3 cm, Gewicht: 180,0 g, sonstige Beschaffenheit, wie die linke. Harnblase gefüllt, Schleimhaut derselben icterisch gefärbt. Die Umgegend der Papille des Duodenums ist von dicker, klebriger, schleimiger Flüssigkeit bedeckt. Die Einmündung des Ductus choledochus ist äusserst verengert, bei Druck auf die Gallenblase fliesst keine Galle heraus. Der Magen contrahirt, Pars pylorica und der obere transversale Theil des Duodenum liegen vor der Lendenwirbelsäule. Schleimhaut des Magens mit dickem Schleim bedeckt, zeigt Gefässinjection. Die obere Aussenfläche der Leber hat keine Adhäsion; an der freien, überall gelblich-grünlich gefärbten Oberfläche der Leber beobachtet man zahlreiche Cysten, auf der Schnittfläche nimmt man Dilatation der Gallengänge wahr. Die hochgradig dilatirte Gallenblase ist ausgefüllt mit einer farblosen Flüssigkeit und zeigt in der Mitte eine tiefe Einschnürung, die Wand gespannt, weisslich verdickt. In der Porta hepatis ist der Ductus hepaticus enorm erweitert; aus der Schnittöffnung des letzteren fliesst eine grosse Menge dünnflüssiger, grünlicher Galle. Weiter abwärts und etwa 1½ cm vor der Vereinigung des D. hepaticus mit dem Ductus cysticus sind beide Gänge verwachsen, und da sieht man einen weisslichen Knoten von der Grösse einer kleinen Pflaume. An dieser Stelle ist der Ductus hepaticus für die Sonde kaum durchgängig. Die Schleimhaut ist verdickt, uneben. Ebenso verhält sich die Schleimhaut des Ductus cysticus an der genannten Stelle. Diese hochgradige Stenose der beiden Gänge, bedingt durch die Verdickung ihrer Wand, hat wohl einerseits den allgemeinen Icterus und die cystische Degeneration der Gallengänge verursacht, andererseits den Hydrops cystid. felleae.

Die Schleimhaut der Halsorgane icterisch gefärbt. Aortenintima zeigt an vielen Stellen sklerotische Heerde und ist ebenfalls icterisch gefärbt. Die Zwischenwirbelscheiben zwischen dem VI. und X. Brustwirbelkörper lassen an der rechten vorderen Seite, diejenigen zwischen dem X. und XII. Wirbelkörper an der vorderen Fläche Ecchondrosen erkennen. Auch die Zwischenwirbelscheibe zwischen dem I. und II. Lendenwirbelkörper zeigt eine Ecchondrosis, welche als ein verknöcherter, spitziger Fortsatz nach vorn und rechts hervorragt. Ebenso an der rechten vorderen Seite und am oberen linken Rande der IV. Intervertebralscheibe des Lendenwirbels eine verknöcherte Ecchondrose. Der Dünndarm enthält schleimig-klebrige Kothmasse, Schleimhaut selbst blass, zum Theil geröthet, mit Ecchymosen. Der Dickdarm enthält graue schleimige Masse, Schleimhaut selbst blass.

Aus dem Sectionsbefunde sei hervorgehoben, dass die ossificirte Ecchondrosis der Intervertebralscheibe zwischen dem I.

und II. Lendenwirbelkörper ihre Spitze nach vorn und rechts richtet, also nach der Gegend, wohin ungefähr jene skirrhusartig verdickte Stelle vor der Vereinigung des Ductus hepaticus und des Ductus cysticus zu liegen kommt.

Bei der mikroskopischen Untersuchung hat es sich weiter herausgestellt, dass dieser verdickte Knoten des Ductus hepaticus und cysticus das typische Bild des Adenocarcinoms liefert.

Die Schleimhaut an der hochgradig verengerten Stelle entbehrt fast überall der Auskleidung mit Cylinderepithelzellen. Ferner zeigt sich, dass die verdickte Wand der Ductus aus hyperplastischem Bindegewebe und glatten Muskelfasern besteht, zwischen welchen man zahlreiche Zellschläuche und -Stränge findet. Diese Alveolen besitzen zum Theil noch ein deutliches centrales Lumen, indem die Wand mit hohen Cylinderzellen ausgekleidet ist. Die adenomatösen Stellen befinden sich hauptsächlich in der submucösen Schicht. In der Tiefe, bis in die Subserosa, kommen mehr Zellstränge aus niedrigen Cylinderepithelien zur Wahrnehmung.

Nach der histologischen Untersuchung ist es unzweifelhaft, dass die weissliche Verdickung aus adenocarcinomatösem Gewebe besteht, welches wahrscheinlich aus den Schleimdrüsen entstanden sein wird, aber noch keine Metastase gebildet hat.

Weil nun dieser adenocarcinomatöse Heerd kein secundärer ist, indem hier im vorliegenden Falle nirgendwo ein ähnlicher Heerd gefunden worden, ist unser vorliegender Fall höchst beachtenswerth; denn primäre Entstehung eines Carcinoms aus der Wand des Ductus hepaticus oder cysticus selbst ist bisher sehr selten beobachtet worden. Die Coexistenz dieses höchst seltenen Ereignisses mit der spitzigen, knöchernen Ecchondrose an der Intervertebralscheibe zwischen dem I. und II. Lendenwirbelkörper, welche ungefähr hinter der genannten carcinomatös verdickten Wand der Ductus zu liegen kommt, macht den vorliegenden Fall noch interessanter. Der Gedanke liegt nahe, dass die carcinomatöse Wucherung durch mechanische Reizung von Seiten der spitzigen, knöchernen Ecchondrose bedingt sei.

Fall II. Primärer Gallenblasenkrebs.

Von Stud. med. G. Shibayama.

Das fast regelmässige, gleichzeitige Zusammenvorkommen des primären Gallenblasenkrebses mit Gallensteinen ist eine interessante Thatsache, und die Frage, in welchem Verhältnisse beide zu einander stehen, ist seit den letzten Decennien eingehend discutirt worden. Die einen erklären die Steinbildung als Folge der Stauung der Galle und ihrer Zersetzung in der Gallenblase, wollen somit die Steinbildung mehr als Folge-Erscheinung des Krebses betrachten. Andere aber meinen, dass die Cholelithiasis die Ursache des primären Gallenblasenkrebses sei, indem der chronische und langdauernde mechanische Reiz, den die Steine auf die Schleimhaut der Blasenwand ausüben, die epitheliale Proliferation verursache. Diese Meinungsverschiedenheiten und das theoretische Interesse der Frage haben die Autoren zu weiterer Forschung veranlasst. So fehlt es auch nicht an Untersuchungen der durch die Gallensteine hervorgerufenen Veränderungen der Blasenwand überhaupt. Bevor ich meinen Fall mittheile, möchte ich nur von einigen diesbezüglichen neuen Arbeiten kurze Notiz nehmen.

F. Siegert („Zur Aetiologie des primären Carcinoms der Gallenblase". Dieses Archiv. Bd. 132) beschrieb in seiner Abhandlung 7 Fälle von primärem Krebs der Gallenblase, welche ausnahmslos Gallensteine enthielt. Bei einem Falle sind klinische Symptome des Gallenblasenleidens nicht vorhanden gewesen und auch in den übrigen 6 Fällen war darüber nichts Sicheres zu ermitteln, ob das Carcinom dem Gallensteine vorausging oder ob das erstere dem letzteren folgte. Trotzdem zieht Verf. aus anatomischen Gesichtspunkten den Schluss, dass in allen Fällen Cholelithiasis vorausgegangen sein müsse. Weiter betont er, dass sich „Gallensteine in gleicher Häufigkeit finden müssten bei primärem, wie bei secundärem Gallenblasenkrebs", wenn die Cholelithiasis eine Folge des Gallenblasenkrebses sein würde. Und er hat 99 primäre Gallenblasenkrebse und 100 secundäre Gallenblasenkrebse zusammengestellt. Danach sollen in 95 pCt. des primären Gallenblasenkrebses Gallensteine beobachtet worden sein, während sie nur in 15—16 Fällen unter den 100 secun-

dären notirt sind. So behauptet er zum Schluss: 1) Gallensteine finden sich beim primären Krebs der Gallenblase fast ausnahmslos, beim secundären nur ausnahmsweise. 2) Sie sind jedenfalls eine der Ursachen des Gallenblasenkrebses, sicher nicht die Folge desselben.

W. Janowski hat sich eingehend mit der Frage „über Veränderungen in der Gallenblase beim Vorhandensein von Gallensteinen" beschäftigt (Beiträge z. pathol. Anat. u. z. allg. Pathol. Bd. 10. 1891). Er hat bei der Publication des Resultates bemerkt, dass Brodowski in allen 40, von ihm selbst beobachteten Fällen von primärem Gallenblasenkrebs stets Gallensteine gefunden hat, und fügt der Ansicht seines Lehrers hinzu, dass die beständige Reizung der Gallenblasenwand durch die Gallensteine zur Krebsbildung führe.

Ich gestatte mir, zu der reichlichen Literatur wieder einen Fall von primärem Carcinom der Gallenblase hinzuzufügen, welches wir neulich zu beobachten Gelegenheit hatten.

Krankengeschichte: Eine 71jährige Frau, S. K., stammt aus einer gesunden Familie, sie soll von Kindheit an gesund gewesen sein. Im 2. Lebensjahre mit positivem Erfolge gegen Pocken geimpft, hat sie Masern im 13. durchgemacht. Hartnäckiges saures Aufstossen bildete ihr einziges Leiden, worüber sie von Zeit zu Zeit zu klagen hatte. Erste Menses im 15. Jahre, Menopause im 52. Nach ihrer Verheirathung im 24. Lebensjahre hat sie 4 Kinder geboren. Der erstgeborne Sohn soll früh, der zweite in seinem 14. Lebensjahre an Schwindsucht gestorben sein. Der dritte lebt noch und ist 27 Jahre alt. Von dem letzten Sohne weiss sie nichts anzugeben. Früher trank sie etwas. Kein Icterus bis zum Ausbruch des jetzigen Leidens. Angeblich soll sie nicht Syphilis gehabt haben.

Am 20. Mai dieses Jahres fühlte sie früh Morgens einen dumpfen Schmerz im Epigastrium, welcher seitdem fast anhaltend wurde, abgesehen von einem nur kurz andauernden Intervall. Bei besonders heftigen Schmerzanfällen hatte sie Vollheits- und Spannungsgefühl im Epigastrium, doch niemals Erbrechen.

Status praesens (4. Juni 1896). Eine schlechtgenährte, abgemagerte Pat. von mittelgrosser Statur. Ganze Körperdecke, besonders die Bindehäute und sichtbaren Schleimhäute icterisch gefärbt. Ihre Hauptklage besteht über Schmerzen im Epigastrium, welche über das rechte Hypochondrium nach dem Lendentheil ausstrahlen. Trotzdem die Pat. ausser den genannten Schmerzen über keine resistente Stelle an der Bauchwand zu klagen weiss, fühlt man bei der Palpation unterhalb des rechten Rippenbogens in der rechten Parasternallinie eine Geschwulst von länglich-ovaler Gestalt, welche

die respiratorischen Bewegungen mitmacht. Rechts und unten von dem Tumor, etwa in der Höhe einer Querfingerbreite oberhalb des Nabels, ist noch eine Geschwulst von derselben Grösse zu fühlen. Beide Geschwülste sind unregelmässig höckerig, hart und schmerzhaft bei Druck. Dieser Druckschmerz wird manchmal auch in der Magengegend gefühlt. Die obere Grenze der Leber entspricht in der Mamillarlinie dem V. Intercostalraum, in der vorderen Axillarlinie dem oberen Rande der VII. Rippe. Axillar- und Cubitaldrüsen sind nicht geschwollen. Unter der Diagnose von Lebertumor wird die Pat. in der Krankenstation des Waisen- und Armenhauses zu Tokio behandelt. Gegen den 10. Tag (14. Juni) nach der Aufnahme hat die gelbliche Färbung der äusseren Haut und der sichtbaren Schleimhäute beträchtlich zugenommen, und die Pat. giebt an, dass sie oft Nachts von heftigem Schmez befallen wird. Appetit ganz schlecht; dabei weder Uebelkeit noch Erbrechen.

19. Juni. Icterus bedeutend stärker. Abends fühlt die Pat. Steigerung der Körpertemperatur und spontanen Schmerz in dem Tumor. Beide unteren Extremitäten etwas ödematös geschwollen.

20. Juni. Harn gelblich-bräunlich, wolkig getrübt (die Trübung nimmt durch Kochen zu); specifisches Gewicht 1010, deutliche Gallenfarbstoff-Reaction.

25. Juni. Appetitlosigkeit und icterische Färbung nehmen täglich zu. Seit 4—5 Tagen Husten und schleimig-klebriges Sputum. Auch die Leber und die Geschwülste vergrössern sich allmählich. Nach der Messung am 27. Juni erreicht die obere Grenze der Leber in der Mamillarlinie die V. Rippe, und die untere Grenze der oberen Geschwulst befindet sich in der Parasternallinie 5 cm unterhalb des Rippenbogens, die der unteren 9,5 cm abwärts in derselben Linie. Am 6. Juli trat der Tod unter immer zunehmender Kachexie ein. Die Obduction wurde am folgenden Tage (um 2 Uhr Nachmittags) vom Herrn Prof. Dr. Yamagiwa vorgenommen.

Sectionsbefund: Eine mittelgrosse, schlecht genährte weibliche Leiche, äussere Haut überall icterisch gefärbt. Starre gelöst. Oedem an den Fussrücken. Vordere Bauchwand leicht aufgetrieben, zeigt Fluctuation. In der Bauchhöhle befinden sich etwa 1000,0 ccm einer gelblich-bräunlich gefärbten Flüssigkeit. Peritonäalblätter gelblich gefärbt. An der Darmserosa bemerkt man hie und da punktförmige Blutungen. Die schiefrig gefärbte Leber zeigt an der Oberfläche zahlreiche gelblich gefärbte Erhabenheiten; Gallenblase vergrössert. Die gespannte Wandung bietet im unteren Theil knotige Verdickungen dar. Stand des Zwerchfells entspricht rechts der III. Rippe, links dem IV. Intercostalraum. Die Unterfläche des Zwerchfells ist in Folge zahlreicher knotiger Neubildungen rauh anzufühlen. Schwertfortsatz gablig getheilt.

Brustorgane: In der linken Pleurahöhle etwa 50 ccm einer gelbbräunlich gefärbten Flüssigkeit, in der rechten eine ganz geringe Menge von ebenso beschaffener Flüssigkeit. Oberfläche der Lunge frei. Herzbeutel enthält 10,0 ccm einer icterisch gefärbten Flüssigkeit. Innenfläche des Pericards

und das Epicard glatt. Herz schlaff, Subepicardialfettgewebe sulzig. Das rechte Herz enthält eine geringe Quantität flüssigen Blutes, Musculatur gelbbräunlich, blass. Endocard und Aortenintima icterisch gefärbt. Klappenapparate intact. Gewicht: 205,0 g. Nach der Herausnahme der linken Lunge bemerkt man zahlreiche, unregelmässig gestaltete, hämorrhagische Heerde an der Zwerchfellfläche. An der Pleura pulmonalis fühlt man viele circumscripte Verdickungen. Schnittfläche derselben weisslich-gelblich gefärbt. Das Lungengewebe überall lufthaltig, nur der vordere untere Rand des linken Oberlappens atelectatisch. In diesem atelectatischen Theile findet man einen etwas grösseren Knoten von weisslich-gelblicher Farbe. Rechte Lunge zeigt ebenfalls viele Knoten an der Aussenfläche. Sowohl Ober-, wie Unterlappen sind hinten ödematös.

Baucheingeweide: Milz: 9—6,7—2 cm gross, Consistenz wie gewöhnlich, Schnittfläche dunkelbräunlich roth, Gewicht 85,0 g. Linke Niere: 10,5—4—2,5 cm gross, schlaff, Kapsel etwas schwer abzuziehen, Schnittfläche gelbröthlich gefärbt. Die Niere zeigt unvollkommene Duplicität; Rinde getrübt, viele Cysten an der Aussenfläche sichtbar. Gewicht: 90,0 g. Rechte Niere 10—5—2,5 cm gross, ebenfalls viele Cysten an der Aussenfläche, Kapsel zum Theil schwer abziehbar. Die Niere ist sehr schlaff, Oberfläche zum Theil macerirt. Gewicht: 100,0 g. Harnblase enthält eine geringe Quantität gelblich-bräunlichen Urins, Schleimhaut icterisch gefärbt. Der Peritonäalüberzug des Cavum recto-uterinum und des Cavum vesico-uterinum zeigt zahlreiche miliare Eruptionen mit Blutungen und Trübungen. Am grossen Netz bemerkt man zahlreiche kleine, knotige Verdickungen. Epigastrische und portale Drüsen sind alle vergrössert und indurirt, so dass der Ductus hepaticus fast ganz verlegt ist (Ursache des Icterus!). Ebenso sind die Drüsen vor und hinter der Aorta descendens indurirt.

Leber: 24—15,5—7 cm gross. Beim Durchschneiden der Leber wird die Wand der Gallenblase selbst getroffen und aus der Schnittöffnung treten 6 Cholesterinsteine von polyedrischer Gestalt heraus. Wie oben erwähnt, beobachtet man an der Oberfläche verschieden grosse, knotige Erhabenheiten von weisslich-gelblicher Farbe. An der Schnittfläche bemerkt man ebenso zahlreiche, scharf gegen die Umgebung begrenzte Knoten von gelblicher Farbe, deren Centren, sowie die Schnittflächen der grösseren Knoten zahlreiche dunkelroth gefärbte Stellen zeigen. Das Parenchym ist getrübt, die Acinuszeichnung verwischt. Unter den zahlreichen Knoten sind diejenigen, welche direct an der Gallenblase liegen und in der Umgebung der Porta hepatis sich befinden, die grössten. Die Gallenblase von vorn eröffnet, enthält noch viele Steine von gleicher Beschaffenheit, wie oben beschrieben. Nach der Herausnahme dieser Steine (im Ganzen 48 Stück) mit reichlicher Detritusmasse bemerkt man, dass die erweichte Masse hauptsächlich an der hinteren Wand aufsitzt; dicht unterhalb dieser Stelle zeigt die Schleimhaut zum Theil geröthete, polypös-warzige Erhabenheiten. Schnittfläche der im Ganzen verdickten Wand getrübt. Ferner bemerkt man

eine gelblich-weissliche Verdickung der Schleimhaut des Ductus cysticus. Gewicht der Leber: 1370,0 g. Der Magen enthält eine geringe Quantität grauer, klebriger, zäher Flüssigkeit. Schleimhaut selbst gallig gefärbt und getrübt. Zwei längs der kleinen Curvatur befindliche narbige Stellen zeigen keine Verdickung. Rectum-Schleimhaut blass gelblich gefärbt. Hämorrhoidalknoten. Die Schleimhaut des Ileocoecaltheils ist blass gelblich, der Inhalt mit einer ganz leichten gelblichen Nuancirung klebrig. Wo im Duodenum die Serosa am Mesenterialansatz dicht an einander liegende, punktförmige Hämorrhagien zeigt, ist die Darmwand auffallend verdickt. Die entsprechende Schleimhaut, Submucosa und Muskelschicht sind ödematös und hyperämisch. Die Schleimhautfläche sieht getrübt aus. Aortenintima zeigt dem Alter entsprechend arteriosklerotische Veränderungen.

Mikroskopische Untersuchung:

1. Schnitte aus den polypös-warzigen Wucherungen der Gallenblasen-Schleimhaut.

Die polypös gewucherte Schleimhaut stellt sich als ein korallenstockartiges Gebilde dar. Das Gewebe des Grundstockes im Basaltheil und auch im Wurzelgebiet der fast dichotomisch sich theilenden Aeste und Zweige besteht hauptsächlich aus glatten Muskelzellen, welche eine vielfach gekreuzte Richtung haben. Auf den quer, längs oder schräg geschnittenen Balken, welche gegen die Spitze, also das freie Ende, mehr aus faserigem Bindegewebe zusammengesetzt sind, das jedoch mehr oder weniger mit glatten Muskelfasern vermengt ist, stehen die hohen Cylinderepithelien mit manchmal noch deutlich wahrnehmbarem Saum an der freien Seite dicht neben einander. Die Cylinderepithelien sind in der oberen Partie vielfach kolbig gequollen, grösstentheils jedoch macerirt oder abgefallen. Nur die in den Buchten oder am Theilungswinkel der Zweige sitzenden sind noch erhalten, und zwar in einschichtiger Lage. Aber in den tieferen Partien bilden die Zellen mehrschichtige Lagen oder solide Zellhaufen und Zellstränge, indem die Zweige noch nicht weit aus einander gehen und viele kleine Nischen und Winkel existiren. Man findet ferner auch wirkliche Zellschläuche in der Muskelschicht im Basaltheil, welche völlig mit Epithelzellen ausgefüllt sind. Auch sind die zu äusserst direct auf der Wand des Alveolus sitzenden Zellen hochcylindrisch und schmal, während die des centralen Theiles polyedrisch und zum Theil degenerirt sind. Die Zellen haben immer einen grossen bläschenförmigen Kern und grossen Zellleib.

2. Schnitte aus der warzig verdickten Gallenblasenwand.

Die Schleimhaut ist ulcerirt, die papillär gewucherte Stelle nur noch theilweise erhalten. Der Epithelbelag fehlt aber auch da vollkommen. Submucosa und Muskelschicht sind reichlich mit Epithelschläuchen durchsetzt. Während die Zellen der grösseren Alveolen in ihrem Centrum grösstentheils degenerirt sind und eine einfach durch Eosin intensiv roth gefärbte, granulirte Masse darstellen, sind die der kleineren relativ wohl erhalten. Die an der Peripherie der Alveolen sitzenden Zellen sind hochcylindrisch und besitzen je einen grossen, länglich-ovalen Kern, wie die Epithelien der

Gallenblasenschleimhaut. Die im Centrum der Alveolen befindlichen, noch nicht degenerirten Zellen zeigen mehr oder weniger abweichende Gestalten. In der ebenfalls von Zellschläuchen durchsetzten Muskelhaut bildet das atrophische Muskelgewebe die Septa der Alveolen. Die Subserosa ist stark verdickt. Die zwischen den wellig verlaufenden Bindegewebsfasern auftretenden grossen und kleinen, länglich gestreckten Zellstränge sind von mehr infiltrativer Form und zeigen einen mehr skirrhösen Bau. Der Charakter der Zellen ist hier dem entsprechend nicht ganz derjenige des typischen hohen Cylinderepithels, sondern die Zellen haben in ihrer Länge etwas eingebüsst, indem sie dicht an einander gedrängt liegen. Stellenweise kann man jedoch ziemlich grossleibiges, hohes Cylinderepithel mit grossen Kernen finden. Kurz, Zahl und Grösse der Alveolen nehmen von der Oberfläche nach der Serosa hin ab und die Form der ausfüllenden Epithelzellen wird etwas modificirt. Die Rundzellen-Infiltration ist im Allgemeinen nicht stark: eine solche findet man nur hie und da circumscript in der Serosa.

3. Schnitte aus den kleinen Knoten der Leber.

Das die Geschwulstknoten umgebende Leberparenchym ist stark comprimirt und die plattgedrückten, feingranulirten Zellen enthalten meist braune Pigmentkörner, zum Theil auch Fetttröpfchen. Dabei sind die Umrisse des Zellleibes undeutlich, auch die Kerne bleiben grösstentheils ungefärbt. Die Grenze zwischen dem Leberparenchym und den Geschwulstknoten ist ziemlich scharf, von einer Abkapselung ist nicht die Rede. Der Heerd selbst ist zusammengesetzt aus lauter schmalen Zellsträngen und dazwischen befindlichem, schwachem, faserigem Stroma. Mehr im Centraltheil des Heerdes sind hie und da intensiver roth gefärbte Degenerationszonen sichtbar, welche sich als mit degenerirten Geschwulstzellen ausgefüllte Alveolen erweisen. Die hochcylindrische Zellform ist in den Leberknoten überall erhalten.

4. Schnitte aus den knotigen Neubildungen des Diaphragma.

Aus Cylinderzellen bestehende Zellstränge findet man hauptsächlich im subserösen Fettgewebe. Die darunter befindliche sehnige und Muskelschicht ist frei. Die Umgebung des metastatischen Heerdes zeigt ziemlich starke Rundzellen-Infiltration. Die Grenze der Knoten gegen die Umgebung ist ziemlich scharf.

5. Schnitte aus einem kleinen Lungenknoten.

Die kleineren, wie die grösseren Alveolen sind zum Theil mit deutlich cylindrischen Epithelien ausgekleidet. Es giebt aber in der peripherischen Schicht kleinere Alveolen und Stränge, welche mit regellos an einander gedrängten Zellen ausgefüllt sind, unter denen man nur einige wenige wirklich cylindrische herausfinden kann. Fast keine Rundzelleninfiltration in der Umgebung. Die Präparate aus anderen Lungenknoten zeigen ein etwas anderes Bild, indem die Zellen innerhalb der Alveolen in so hohem Maasse degenerirt sind, dass man selbst an der Peripherie der Alveolen kaum gefärbte Kerne führendes Cylinderepithel beobachten kann.

6. Schnitte aus der stark knotig verdickten Serosa des Cav. recto-uterinum.

Die seröse Fläche ist mit einer zellig-fibrinösen Auflagerung bedeckt. Die fast diffus durch Eosin roth gefärbte zellige Masse ist zum Theil in die Subserosa eingedrungen. In dem subserösen Gewebe befindet sich ein carcinomatöser Heerd. Die durch Eosin intensiv roth gefärbte und in grosser Ausdehnung verkalkte Stelle ist durch, nach verschiedenen Richtungen verlaufende, straffe Bindegewebszüge in viele rundliche, ovale oder polygonale, in der Grösse vielfach variirende Felder getheilt. Um diese ausgedehnten centralen Zonen finden sich isolirte oder mit einander communicirende Zellstränge, eingebettet in ein straffes, bindegewebiges Stroma. Einige der letzteren sind auch in ihrem Centrum verkäst oder im Beginn der Verkäsung begriffen. Die Zellen am Rande der Zapfen sind hochcylindrisch und ihre grossen ovalen Kerne werden durch Hämatoxylin blau gefärbt. Die Begrenzung gegen das benachbarte Fettgewebe ist ziemlich scharf.

7. Schnitte aus einer geschwollenen epigastrischen Drüse.

Hier sieht man, dass das Drüsengewebe ausser der fibrösen Kapsel bis auf einen minimalen Rest in einem Theil unterhalb der Kapsel carcinomatös degenerirt ist. Auffallend sind hier die fortgeschrittene Verkäsung des carcinomatösen Gewebes und die Eintheilung des letzteren in grosse Alveolen durch straffe Bindegewebszüge. Genauer betrachtet, gehen von dem Hauptstroma schwache, feinere Faserzüge in das Innere der genannten grossen Alveolen hinein und theilen sie wieder in kleinere Alveolen. Diese sind mit hochcylindrischen Zellen zum Theil ausgekleidet, mit polyedrischen Zellen vollgestopft. In ihren Centren findet man meistens käsige Metamorphose. An einigen Stellen bemerkt man schleimige Degeneration. Ferner sieht man in vielen Bindegewebssepten kleinere Alveolen oder Zellstränge eingebettet. Diese Zellen haben denselben Charakter, wie die in grossen Alveolen. Im Bindegewebsstroma zeigen sich hie und da Anhäufungen von Lymphocyten. Schnitte aus anderen Lymphdrüsen zeigen ganz dieselben carcinomatösen Heerde.

8. Schnitte aus dem äusserst verdickten Mesenterialansatz an einem Theile des Duodenum.

Die Schleimhaut ist im Allgemeinen diffus schwachröthlich gefärbt. Der Epithelbelag ist überall abgefallen. Nur die in den Buchten zwischen den Zotten liegen gebliebenen Cylinderepithelien sind grob granulirt und diffus schwachröthlich gefärbt. Die submucöse Schicht ist mit Rundzellen ganz diffus infiltrirt. Einzelne Rundzellen haben einen relativ grossen Zellleib und schwach tingirten Kern. Zwischen ihnen sieht man feine Fibrinnetze, besonders stark an solchen Stellen, wo die Rundzellen mehr zur Degeneration geneigt sind. Uebrigens fällt es auf, dass die Gefässe mit rothen Blutzellen vollgestopft sind. Die Muskelschicht und Serosa zeigen auch Rundzellen-Infiltration, aber nicht in dem Grade, wie oben. Hier finden wir keine besonderen, mit cylindrischen Zellen gefüllten Räume.

Schlussbetrachtung.

Nach den makroskopischen und mikroskopischen Untersuchungen ist es unzweifelhaft, dass unser Tumor ein Cylinderzellenkrebs ist und die Gallenblase als sein primärer Sitz betrachtet werden muss. So sind die knotigen Neubildungen in der Leber, am Zwerchfell, in den Drüsen u. s. w. sämmtlich Metastasen des primären Gallenblasenkrebses, da man in allen untersuchten Präparaten mehr oder weniger ausgeprägte Cylinderzellen findet. An den Schnitten der Lymphdrüsen haben wir auch schleimige Degeneration beobachtet. Nur, was für eine Beziehung zwischen der Rundzellen-Infiltration in der Wand des Duodenum und dem Gallenblasenkrebs bestand, können wir nicht sagen. Das Hauptinteresse des Falles gipfelt aber in der Frage nach dem ursächlichen Zusammenhange zwischen den Gallensteinen und der Carcinom-Entwickelung. Leider kann ich in dem vorliegenden Falle nichts Bestimmtes darüber äussern; denn ich kann weder anatomisch, noch klinisch die zeitliche Aufeinanderfolge der Cholelithiasis und der Carcinom-Bildung beweisen. Dennoch, gestützt auf die von Seiten anderer Autoren ermittelte Thatsache, dass Gallensteine bei dem secundären Gallenblasenkrebs höchst selten sind, während die fast regelmässige Coexistenz von Gallensteinen mit primärem Gallenblasenkrebs immer von Neuem beobachtet wird, darf ich wohl meinen Fall auch als ein Beispiel für die Entstehung des Carcinoms durch mechanische Reize gelten lassen.

Herrn Prof. Dr. K. Yamagiwa, unter dessen Leitung ich gearbeitet habe, danke ich hiermit herzlich.

V.

Ueber sehr frühzeitige Störungen in der Entwickelung des Centralnervensystems.

(Aus dem Anatomischen Institut zu Freiburg i. B.)

Von Dr. Martin Jacoby.

(Hierzu Taf. IV—V und 3 Abbildungen im Text.)

Als ich im vorigen Jahre einen Fall von Höhlenbildung im embryonalen Rückenmark[1]) kurz beschrieb, habe ich bereits darauf hingewiesen, dass ich derartige pathologisch-anatomische Untersuchungen für die pathogenetische Erkenntniss congenitaler Störungen des Centralnervensystems für dringend geboten halte. Seit der Zeit habe ich mich bemüht, weiteres Material zu sammeln, und bin nunmehr in der Lage, über vier Fälle von Störungen in der Gehirn- und Rückenmarksentwickelung bei jüngeren Embryonen zu berichten.

Nach zwei Richtungen hoffe ich die Resultate derartiger Untersuchungen verwerthen zu können. Einmal ist für das Verständniss der normalen Entwickelungsvorgänge zu erwarten, dass Studien an missgebildeten Säugerembryonen das ergänzen werden, was durch teratologische Experimente an niederen Thieren erforscht worden ist.

Wie gross die hier bestehenden Lücken sind, wie wünschenswerth deren Ausfüllung wäre, dafür möchte ich das Zeugniss zweier Embryologen, wie O. Hertwig und His, anführen.

Hertwig[2]) schreibt: „Missbildungen aus so früher Entwickelungszeit, wie wir sie bei Amphibien und Fischen haben beobachten können, sind uns bei Reptilien, Vögeln und Säuge-

[1]) Jacoby, Ueber einen Fall von Höhlenbildung im embryonalen Rückenmark. Dieses Archiv. 1895. Bd. 141. S. 391—394. Taf. XIII.

[2]) Hertwig, Urmund und Spina bifida. Eine vergleichende morphologische, teratologische Studie an missgebildeten Froscheiern. Archiv für mikr. Anat. 1892. Bd. 39.

thieren noch nicht bekannt geworden. Ihr Studium stösst hier überhaupt in jeder Beziehung auf grössere Schwierigkeit . . . Meist sehen wir am Ende der Entwickelung nur das Endresultat des unter Umständen schon ausserordentlich früh gestörten Entwickelungsprozesses, die mehr oder minder pathologische und monströse Beschaffenheit einzelner Organe. Die Ursache der Störung selbst, ihr erstes Auftreten im Entwickelungsprozess u. s. w. bleibt uns unbekannt und kann höchstens durch Vergleich mit dem normalen Entwickelungsverlauf mit einem mehr oder minder hohen Grade von Wahrscheinlichkeit erschlossen werden."

His[1]) bemerkt: „Das nächste Ziel einer wissenschaftlichen Teratologie muss darauf gerichtet sein, die Anfangsstufen von Missbildungen zur Anschauung zu bringen."

Mit Rücksicht auf die Pathologie darf man hoffen, vielleicht die Veränderungen in ihren Anfangsstadien aufzufinden. Man würde dann den Zusammenhang der Missbildung mit dem normalen Entwickelungsgange ergründen können. Wichtig wäre es jedoch schon, den Zeitpunkt, bezw. das Entwickelungsstadium anzugeben, in dem die pathologischen Veränderungen einsetzen; vielleicht wird aber auch Licht auf die Ursachen der Entwickelungsstörung fallen, wenn man ihr erstes Entstehen verfolgen kann.

I. Ein Fall von Persistenz des Centralnervensystems als Medullarplatte bei einem verhältnissmässig weit vorgeschrittenen Embryo.

Beginnen will ich die Schilderung der mir vorliegenden Missbildungen mit einem Falle, bei dem die Entwickelungshemmung des Nervensystems auf einem sehr frühen Stadium eingesetzt hat.

Das hochinteressante Object wurde mir von Herrn Professor Keibel zur Bearbeitung überlassen, wofür ich ihm auch an dieser Stelle meinen herzlichsten Dank aussprechen möchte.

Es handelt sich um einen Schweineembryo mit der Bezeichnung 107 f. —

[1]) His, Offene Fragen der pathologischen Embryologie. Internat. Beiträge zur wissenschaftl. Medicin. Festschrift, Rud. Virchow gewidmet zur Vollendung seines 70. Lebensjahres. Berlin 1891. I.

Seine äussere Form ist in den Fig. 1—3 wiedergegeben, von den Schnittbildern beziehen sich die Fig. 4—9 auf ihn.

Der Embryo stammte aus demselben Uterus, wie eine grosse Zahl wohlgebildeter Embryonen; — er war in Sublimat fixirt und in Alkohol conservirt worden.

Fig. 1 ist nach einem Photogramm gezeichnet worden. Diese Abbildung zeigt den Embryo in dem noch uneröffneten Amnion. Man bemerkt sogleich, dass die Amnionhöhle geräumig ist und dass amniotische Stränge nicht vorhanden sind. Diese photographische Aufnahme des Embryo im geschlossenen Sack des Amnion scheint mir von besonderer Bedeutung zu sein, weil sie klarer, als es vielleicht sonst möglich ist, zeigt, dass in unserem Falle amniotische Abschnürungen als ätiologisches Moment nicht in Betracht kommen. Recht deutlich ist auf der Figur bei an der Amnionnabelstrang zu erkennen, wodurch zugleich der Ort gekennzeichnet ist, an dem der Schluss des Amnions zum Sack stattgefunden hat.

Die Profilzeichnung, welche in der Fig. 2 wiedergegeben ist, wurde nach dem in Alkohol gehärteten Embryo bei fünffacher Vergrösserung angefertigt; — die grösste Länge des Objects selbst betrug — ebenfalls nach Alkoholhärtung — 12,6 mm.

An der Hand der Fig. 2 und der Fig. 3, welche nach einem Photogramm gezeichnet worden ist, wollen wir zunächst die äussere Form des Embryo erläutern.

An der Stelle des Kopfes finden wir nur ein kleines, rudimentäres Gebilde, einen kleinen Pfropf, an dem wir äusserlich keine Einzelheiten unterscheiden können. An der Rückenseite beobachten wir höchst eigenthümliche Wülste, welche keinen Hinweis auf normale Verhältnisse gewähren und Ueberraschungen bei der mikroskopischen Untersuchung erhoffen liessen.

Im Uebrigen war der Embryo einigermaassen normal entwickelt. Am Hinterrande constatiren wir einen deutlichen Schwanz; an der Stelle, an der das Kopfrudiment mit dem Rumpf in Verbindung steht, sehen wir die Kiemenbogen angedeutet. Auch die Extremitäten sind normal angelegt.

Nach diesen Anzeichen in der äusseren Formentwickelung konnte man vermuthen, beträchtliche Entwickelungsstörungen im Gebiete des Centralnervensystems zu finden.

Zur mikroskopischen Untersuchung wurde der Embryo in toto mit Hämalaun gefärbt, mit Eosin nachbehandelt, in üblicher Weise nach den nothwendigen Vorbereitungen in Paraffin eingebettet, schliesslich in eine Querschnittsserie von 15 μ dicken Schnitten zerlegt.

Die Betrachtung der Serie zeigt gleich, dass die Conservirung und Färbung der Gewebselemente eine vorzügliche ist; sofort fällt dann auf, dass Gehirn und Rückenmark gänzlich missbildet sind.

Wenn wir zunächst auf das Kopfende eingehen, so wollen wir hervorheben, dass die hier bestehenden Verhältnisse der Deutung besondere Schwierigkeiten bereiten.

Nur in der Gegend des Gehirns, die am meisten scheitelwärts liegt, also auf den ersten Schnitten der Serie, finden wir ein Lumen in der Hirnmasse (Fig. 4); im Uebrigen handelt es sich um eine compacte Masse, an der man jedoch deutlich graue und weisse Substanz, insbesondere auch Nervenfasern, unterscheiden kann.

Erwähnen wollen wir ferner, dass Hemisphären nicht angelegt sind, dass die Ganglia Gasseri der beiden Seiten eine einheitliche, symmetrisch gebaute Masse bilden, Augen vollständig fehlen.

Die Hörblasen sind normal ausgebildet; auffallend ist im Gegensatz zu den normalen Verhältnissen, dass die Organe nur durch eine schmale Bindegewebsschicht von einander geschieden sind, während sonst das Gehirn sie trennt.

Bevor wir uns nunmehr dem Rückenmark zuwenden, müssen wir noch kurz die übrigen Organsysteme in Bezug auf einzelne Punkte besprechen. Diese Organe, das Darmrohr mit seinen sämmtlichen Anhangsgebilden, das Circulationssystem, das Urogenitalsystem u. s. w. sind durchaus normal angelegt und in der Entwickelung ziemlich weit vorgeschritten.

Gerade im Hinblick auf die am Nervensystem vorhandenen Bildungsanomalien ist es wichtig, dass der Embryo keine Darmblasenspalte, eine normale Cloakenmembran und einen gut angebildeten Schwanzdarm besitzt.

Die morphologische Differenzirung der Organe ist bereits weit vorgeschritten, während die histologische Sonderung erst vor kurzem begonnen hat.

Ein gutes Beispiel dafür, wie durchaus der Norm entsprechend die Organe mit Ausnahme des Nervensystems gebildet sind, giebt die Hypophysis ab. Wenn wir die Serienschnitte vom Scheitel aus verfolgen, so fällt auf, dass mitten in dem compacten, die Hirnmasse vertretenden Gewebe ein feines, epitheliales Rohr erscheint. Der Querschnitt dieses Rohres findet sich dann auch auf den folgenden Schnitten, bis er mit dem Querschnitt des Schlundes verschmilzt. Das heisst also: der Theil der Hypophysis, der sich als Ausbuchtung der Mundhöhle anlegt, das Hypophysensäckchen, ist normal, obwohl der Gehirnantheil des Organs, der vom Zwischenhirn aus seinen Ursprung

nimmt, sich nicht aus der Hirnmasse in erkennbarer Weise herausdifferenzirt hat.

Kehren wir jetzt, indem wir die Beschreibung des Axenskelets noch verschieben, zum Centralnervensystem zurück und betrachten wir die Partien, welche die Medulla oblongata und das Rückenmark repräsentiren.

Fig. 5 giebt einen Schnitt aus der Gegend der Hörblasen und des Schlundes wieder.

Die Medullarplatte — denn um eine solche handelt es sich thatsächlich noch in unserem Falle — lässt drei Schichten unterscheiden: eine äussere, durch Hämalaun dunkel gefärbte; diese Schicht setzt sich noch beiderseits über das Gebiet der Medullarplatte hinaus eine Strecke fort, um dann in das allgemeine Körperdeckblatt überzugehen. Unter dieser Schicht befindet sich dann noch eine aus Zellen bestehende, darunter schliesslich noch eine Nervenfaserschicht.

Wir werden nicht fehlgehen, wenn wir die äusserste Schicht mit den Epithelzellen identificiren, welche den Centralkanal umschliessen, die folgende Schicht der grauen Substanz, die unterste, dem Innern des Körpers zugekehrte, der weissen Substanz gleichsetzen.

Verfolgen wir die Schnitte weiter, so bemerken wir bald, dass auch die Spinalganglien vorhanden sind.

Sie finden sich, wie die Fig. 6—7 zeigen, ventral von der Medullarplatte und sind durch Nervenstränge mit der Platte verbunden. Ausserdem ziehen von ihnen aus in das ventrale Mesoderm hinein Nervenstränge. Dem Verhalten der Spinalknoten bei unserem Embryo müssen wir eine besondere entwickelungs-mechanische Bedeutung beilegen, wenn wir uns der Schilderungen erinnern, welche von den physiologischen Entwickelungsvorgängen entworfen werden. Danach soll die Abschnürung der Spinalganglien eng mit der Abtrennung des Medullarrohres vom Hornblatt zusammenhängen. Es ist möglich, dass in der normalen Entwickelung eine derartige Abhängigkeit des einen Entwickelungsprozesses von dem anderen besteht. — Bei meinem Embryo haben sich die Knoten jedenfalls auch ohne diese Veranlassung von ihrem Mutterboden abgeschnürt; es scheint also die Tendenz hierzu in weniger leicht ersicht-

lichen Ursachen gelegen zu sein. Wenn uns also unsere Missbildung an die Möglichkeit denken lässt, dass es nicht lediglich mechanische Ursachen oder wenigstens nicht allein die Ablösung des Medullarrohres von dem Hornblatt ist, welche die Trennung der Spinalganglien vom Rückenmark bewirkt, so finden wir für unsere Ansicht eine Unterstützung in den normalen Entwickelungsvorgängen, welche die Sonderung der Gehirnganglien herbeiführen.

Ueber die Entwickelung der Gehirnganglien schreibt Hertwig in der V. Auflage seines Lehrbuchs der Entwickelungsgeschichte, 1896, S. 430—431.

„Von den Spinalknoten unterscheiden sich die im Bereich des Kopfes gelegenen Ganglien in einigen Einzelheiten ihrer Entwickelung. Der wesentlichste Unterschied besteht darin, dass schon zur Zeit, wo sich die Hirnanlage noch nicht zum Rohr geschlossen hat, die Ganglienanlagen am Umschlagsrand der Medullarfalten in eine stärkere Wucherung gerathen, sich von ihrem Mutterboden abtrennen und zwischen Hirnwand und Hirnblatt nach abwärts zu wachsen beginnen. Wahrscheinlich wird diese frühzeitigere Entwickelung durch die beträchtlichere Grösse einzelner Ganglienanlagen im Bereich des Kopfes bedingt."

Obwohl bei unserem Embryo die Spinalknoten ihren ursprünglichen Ort bereits verlassen haben, ist doch noch ihr Mutterboden erkennbar. Oben haben wir schon hervorgehoben, dass auf vielen Schnitten die Medullarplatte nicht direct in die allgemeine, epitheliale Körperdecke, sondern zunächst in eine durch die Höhe der Zellen ausgezeichnete Abtheilung übergeht. Von diesen Zellen muss, wenn wir die normalen Verhältnisse zum Vergleich heranziehen, die Entstehung der Spinalganglien ihren Anfang nehmen. Es ist daher sehr bemerkenswerth, dass diese Zellpartien segmental angeordnet sind, da in den letzten Jahren ein ähnliches Verhalten auch für die physiologische Entwickelung beschrieben worden ist.

Die Spinalknoten liegen, wie schon erwähnt und wie auch die Abbildungen lehren, ventral von der Medullarplatte zu beiden Seiten der Medianebene. Auf dem abgebildeten Schnitt sind die Knoten schon sehr genähert, auf anderen bemerken wir dann, dass die Knoten in der Medianebene zu einer einheitlichen Masse verschmelzen.

Nun findet sich zwar auch in dem normalen Verlauf der

Entwickelung ein Stadium, in dem die Ganglien eine median gelegene, unpaare Nervenleiste bilden; das hat dort aber darin seinen Grund, dass durch das Emporwachsen der Medullarwülste die paarigen Ursprungsstätten der Organe genähert werden. Das fällt aber bei unserem Individuum fort, nichtsdestoweniger findet die Verschmelzung statt und zwar an einem durchaus abnormen Orte, ventral von dem Rückenmark, während die Nervenleiste dorsal ihre Stätte hat.

Von Besonderheiten der Medullarplatte selbst sei noch hervorgehoben, dass die äusserste Schicht in der Medianebene meist sehr dünn ist und hier vielfach eingerissen ist. Hierin haben wir wahrscheinlich keinen Zufall zu erblicken, sondern vermuthlich einen durch die in unserem Falle vorliegende Entwickelungsstörung bedingten Zustand. Wir werden uns erinnern, worauf wir später noch ausführlicher zurückkommen, dass Keibel[1]) an dieser Stelle den ventralen Medullarspalt gerade beim Schwein entdeckt[2]) und damit zum ersten Mal Belege für die Geltung der Concrescenztheorie bei den amniotischen Wirbelthieren beigebracht hat.

Die gewebliche Differenzirung des Rückenmarks erweckt noch in einem Punkte unser Interesse. Betrachten wir die Abbildungen, namentlich Fig. 7, welche bei etwas stärkerer Vergrösserung hergestellt wurde, so wird es recht deutlich, dass die graue Substanz des Rückenmarks nichts Anderes, als hochdifferenzirtes Körperdeckenepithel ist, die weisse Substanz ein subepithelialer Nervenplexus. Diese Missbildung demonstrirt uns also mit überraschender Klarheit, welche durch das Unterbleiben der Formenentwickelung bei normaler Gewebsumbildung ermöglicht ist, dass auch bei den höchsten Wirbelthieren und beim Menschen trotz aller Complication der Formenanordnung der einfache und übersichtliche Bauplan der niedersten Thiere in seinen wesentlichsten Principien gewahrt geblieben ist. Während jedoch bei den normalen

[1]) Keibel, Studien zur Entwickelungsgeschichte des Schweines. (Sus scrofa domesticus.) Morphol. Arbeiten herausgegeben von Schwalbe. 1893. Bd. III. Heft 1. 1895. Bd. V. Heft 1.

[2]) Aehnliche Beobachtungen erwähnt auch Lieberkühn schon, ohne jedoch ihre Bedeutung bereits zu erkennen.

Organismen der Wahrscheinlichkeitsbeweis hierfür nur durch scharfsinnige Deductionen und geistvolle Speculationen zu erbringen ist, liegen bei unserem Embryo Verhältnisse vor, wie man sie in einem Schema kaum anschaulicher skizziren könnte.

Meist ist die Platte nach aussen convex, an einigen Stellen jedoch kann man in der Mitte eine leicht muldenförmige Einsenkung bemerken, wohl den ersten Ansatz zu einem Fortschritt im Entwickelungsprozess.

Als den Beginn einer regressiven Metamorphose dagegen werden wir ansehen können, dass zuweilen die Oberfläche des Rückenmarks etwas gefaltet ist, zumal derartige Faltenbildungen als Kennzeichen einer degenerativen Umwandlung des missbildeten Centralnervensystems schon früher von Lebedeff[1]) beschrieben worden sind. Diese Erklärung gewinnt noch mehr dadurch an Wahrscheinlichkeit, dass wir noch andere als Rückbildungen aufzufassende Bilder finden. Bei der Betrachtung der äusseren Form haben wir schon auf die eigenthümlichen, knotenförmigen Bildungen an der Rückenseite des Embryo hingewiesen. Diese Partien, die auf den Schnitten die Medullarplatte mit dem angrenzenden Mesoderm wie abgeschnürt erscheinen lassen (Fig. 8), enthalten vielfach Stellen, an denen das Rückenmark den Beginn des Zerfalls zeigt.

An anderen Partien ist zwar kein Zerfall vorhanden, aber die Differenzirung ist nur eine sehr mangelhafte; wir haben hier nur einen kleinen, aus Zellen bestehenden Pfropf, aus dem dann die Nervenfasern direct in's Mesoderm hineinwachsen. —

Die Nervenbahnen scheinen, soweit sich das auf den Querschnitten verfolgen lässt, eine ziemlich regelmässige Anordnung zu zeigen. Am besten sind die Nervenfasern von den Spinalganglien aus zu verfolgen. Je ein Strang zieht in das ventrale Mesoderm hinein so zwar, dass sich die von den beiden Seiten kommenden Züge eine Strecke in der Medianebene an einander legen, um dann aus einander zu weichen. Dabei scheint mir keine Kreuzung der Fasern stattzufinden, wenigstens liess sich auf den Schnitten nirgends eine nachweisen.

[1]) Lebedeff, Ueber die Entstehung der Anencephalie und Spina bifida bei Vögeln und Menschen. Dieses Archiv. 1881. Bd. 86. S. 263 ff.

Ausser diesen ventralen Nerven treten auch an der dorsalen Seite aus den Spinalknoten beiderseits Bündel von Nervenfasern aus, welche nach dem Rückenmark sich wenden, um nach dem Eintritt in das Mark nach der Seite hin umzubiegen und nach den lateralen Theilen zu gelangen. Hier enden sie frei, — das muss natürlich Alles mit der Einschränkung verstanden werden, welche durch die für diese Fragen unzureichende Technik bedingt ist.

Auch an den mittleren Theilen verlassen Nervenfasern die Platte; von ihnen konnte ich nur an einzelnen Schnitten feststellen, dass sie sich den Nervensträngen, die von den Spinalganglien aus ventral ziehen, anlegen.

Die bisher beschriebenen Bilder finden sich von der Gegend der Medulla oblongata an bis weit hinten am Embryo, bis in das Niveau, in dem der Allantoisgang mit der Harnblasen-Cloakenanlage zusammenhängt. Von hier an treffen wir anstatt einer Platte ein kleines Rohr, wie es die Fig. 9 zeigt. Dieses Rohr können wir bis in die Schwanzspitze verfolgen. Wir werden später erörtern, inwiefern dieses abweichende Verhalten des caudalen Rückenmarksabschnittes in den normalen Verhältnissen seine Begründung findet. Schon hier sei bemerkt, dass es sich um Unterschiede handelt, die bereits in dem Stadium, da der Embryo noch einen Primitivstreifen besitzt, sich geltend machen.

Nachdem wir so die nervösen Apparate in ihrem abnormen Aufbau geschildert haben, soll jetzt das Axenskelet eine besondere Darstellung finden.

Die Chorda dorsalis bildet merkwürdiger Weise nicht, wie es einem Embryo dieses Alters entsprechen würde, einen continuirlichen Zellstab, sondern wir haben einzelne, getrennte Abschnitte. Wenn wir die Serie vom Kopfende an durchgehen, so können wir zunächst constatiren, dass die Chorda vorn ihre normale Grenze erreicht: das vordere Ende der Hypophyse bildet diesen Grenzpunkt. Hier finden wir dorsal von dem Epithelschlauch, welcher die Hypophyse bei unserem Embryo repräsentirt, die Chorda, in ihrem Bau der normalen Wirbelsaite entsprechend. Die Grenzschicht des Zellstabes ist sehr regelmässig angeordnet und ähnelt der Basilarschicht epithelialer Bildungen.

Die Länge dieses Abschnittes beträgt fünf Schnitte jeder 15 μ dick, im Ganzen also 0,075 mm. Diese Chordaabtheilung liegt mitten in dem

mesodermalen Bindegewebe, die der Chorda direct anliegenden Zellschichten zeigen eine ringförmige Anordnung.

Eine zweite Chordaabtheilung, die nur vier Schnitte lang ist, liegt zwischen den Gehörblasen.

Der dritte Abschnitt der Chorda findet sich auf den gleichen Schnitten, wie die Kiemenbogen, und zwar auf zwölf Schnitten. Hier ist die Chorda von verdichtetem Bindegewebe umgeben von der Art, wie man es als Vorläufer des knorpligen Axenskelets rings um die Chorda stets findet.

Der vierte Chordaabschnitt ist sehr winzig; er findet sich nur auf zwei Schnitten in der mittleren Höhe des Oesophagus und der Trachea, caudalwärts von der Schilddrüse und Thymus.

Ein fünfter, nur ein wenig tiefer gelegener Chordaabschnitt ist in den Breitendurchmessern sehr gut entwickelt, er ist 60 μ (4 Schnitte) lang.

Nach hinten von dieser Stelle finden wir keine Chorda mehr, auch nicht Reste, welche darauf hindeuten würden, dass hier eine Chorda bestanden hat und bereits zerfallen ist.

Ganz hinten am Schwanzende des Embryo endlich sehen wir das Rückenmark mit einer Masse von Zellen zusammenhängen, welche sich zwar nicht scharf, aber doch deutlich von dem umgebenden Bindegewebe abheben. Spätere Erörterungen werden darthun, dass dieser Zellencomplex vermuthlich auch Beziehungen zur Chordaanlage hat. —

Das Blastemgewebe, das der zukünftigen Wirbelsäule selbst entspricht, ist nicht entfernt so deutlich ausgeprägt, wie es einem Embryo unseres Alters zukäme.

Die vordere Grenze für diese Gewebsgruppe entspricht etwa der Gegend des späteren Occiput oder des obersten Halswirbels; wir vermissen also die Anlage des Primordialcraniums.

II. Ein Fall von partieller Doppelbildung des embryonalen Rückenmarks.

Bei einem Schweineembryo mit der Bezeichnung 118d fand ich die im Folgenden zu beschreibende Missbildung. Seine grösste Länge beträgt 12 mm. Mehrere Embryonen aus demselben Uterus gelangten ebenfalls zur Untersuchung und zeigten normale Verhältnisse. Die äussere Gestaltung giebt die nach einem Photogramm gezeichnete Fig. 10 wieder. In der Gegend des Rückens, vorn etwa an der Ansatzstelle der oberen Extremitäten beginnend, sehen wir eine geschwulstartige Vorwölbung. Die Urwirbelgliederung, die bei unserem Embryo noch deutlich erkennbar ist, setzt sich auf den Tumor fort.

Das Präparat wurde mit Boraxcarmin gefärbt und dann in eine Querschnittserie von 0,01 mm dicken Schnitten zerlegt.

Der Embryo entspricht in seiner Entwickelung etwa den von Keibel[1])

[1]) Keibel, a. a. O. s. S. 155.

in seiner Arbeit über die Entwickelung des Schweines als Fig. 65 und 66 abgebildeten Stadien. Die Streckung des Rumpfes ist nahezu vollendet, die Urwirbel sind noch deutlich sichtbar und bis an die Schwanzspitze zu verfolgen.

Die Chorda bildet einen continuirlichen Zellstab ohne intervertebrale Einschnürungen. Das Bindegewebe um die Chorda herum ist zwar schon gegen das übrige Mesoderm differenzirt, aber noch nicht in Knorpelgewebe umgewandelt.

Am Gehirn finden wir deutliche Hemisphärenanlagen, das Medullarrohr ist bis an die Schwanzspitze zu verfolgen.

Am Auge ist ein deutliches Pigmentepithel der Retina entwickelt, die Anlage des Glaskörpers ist vorhanden, die Linse ist noch ein Bläschen, deren mediale Wand sich zu verdicken beginnt; vom Ectoderm ist die Linse bereits durch eine schmale Mesodermschicht getrennt.

Das äussere Ohr ist schon in seiner ersten Anlage zu erkennen, am Labyrinth unterscheidet man drei Theile, den Sacculus, Utriculus und einen langen Ductus endolymphaticus.

Die Hypophyse zeigt noch keine Sprossenbildung.

Die medialen Schilddrüsenanlagen bilden eine einheitliche Zellmasse, die von den lateralen Anlagen noch weit getrennt ist.

Die vorderen Extremitäten sind an ihren distalen Enden bereits verbreitert, die hinteren zeigen den Beginn einer Gliederung.

Nachdem wir so den allgemeinen Entwickelungsgrad des Embryo charakterisirt haben, wollen wir uns jetzt dem Centralnervensystem zuwenden.

Hier finden wir vom vorderen Ende an bis in eine Gegend etwas oberhalb von der Theilungsstelle der Trachea völlig normale Verhältnisse.

Als erster Störung begegnen wir dann Unterbrechungen der Epidermis und der angrenzenden Mesodermschichten an der Rückenfläche des Embryo, dorsal vom Rückenmark.

Auf den folgenden Schnitten beginnen nun auch die Veränderungen am Rückenmark selbst.

Das Rückenmark weicht allmählich etwas von der Medianebene ab und schaut seitwärts; neben ihm sieht man eine Lücke im Mesoderm, die wie eine Wunde aussieht.

Die nun folgenden Schnitte zeigen die wichtigsten Veränderungen, weshalb ich von einem von ihnen in der Fig. 11 eine Abbildung gebe. Ventral ist der Nabelstrang mit der Allantois getroffen, der grösste Theil des Schnittes wird durch die Urnieren eingenommen. In der Medianlinie begegnen wir der

Bauchaorta, dorsal von ihr der Chorda dorsalis und schliesslich den Querschnitten zweier Medullarrohre.

Dasjenige, welches auf dem Schnitt mit A bezeichnet ist, bildet die directe Fortsetzung des vom Kopfende her sich bis hierher erstreckenden Rückenmarks, während das andere erst vor Kurzem begonnen hat, sich aber nach dem Schwanzende des Thieres hin fortsetzt. An beiden Bildungen finden wir Nervenwurzeln und Spinalganglien. Jede von ihnen weist aber noch eine Besonderheit auf: das eine Rückenmark nehmlich einen Spalt an der ventralen, das andere an der dorsalen Seite.

Verfolgen wir nun das Medullarrohr bis an das Schwanzende hin, so begegnen wir auch im weiteren Verlauf des Rückenmarks abnormen Bildungen.

Schon auf den sich gleich anschliessenden Schnitten ist der dorsale Verschluss des Rückenmarks mangelhaft; jedoch sind die Mesodermlagen und die Epidermisdecke über dem Rückenmark erhalten. In der Gegend des Schwanzes geht dann die Wand der offenen Medullarrinne direct in die Epidermis über. Jedoch ist an der äussersten Schwanzspitze wieder ein deutliches, völlig geschlossenes Rohr vorhanden.

Die Chorda dorsalis ist nicht unterbrochen und nirgends verdoppelt.

III. Ein Fall von partieller Anencephalie bei einem jungen Embryo.

Den Schweineembryo, dessen Beschreibung ich hier anschliesse, habe ich auf dem Berliner Schlachthof unter einer grösseren Zahl normaler Embryonen gefunden.

Der Embryo wurde mit Pikrinsublimat fixirt, in Alkohol aufgehoben, photographirt, gezeichnet, mit Boraxcarmin gefärbt und in eine Schnittserie von 0,015 mm dicken Querschnitten zerlegt. Die Conservirung war eine vorzügliche.

Seine äussere Form ist in den Fig. 13 a und 12 bei natürlicher Grösse und bei vierfacher Vergrösserung wiedergegeben, während Fig. 13 b einen Embryo aus demselben Uterus darstellt. Die grösste Länge des Embryo beträgt 10,5 mm, die Steiss-Nackenlänge ebenfalls 10,5 mm.

Die Streckung des embryonalen Rumpfes ist bereits sehr weit vorgeschritten, es ist ein deutlicher Nabelstrang vorhanden, die Urwirbel sind sehr gut ausgeprägt, das Medullarrohr reicht noch bis an die Schwanzspitze

es ist ein deutlicher Schwanzdarm vorhanden, die vordere Extremität ist bereits gegliedert.

Schon bei der äusseren Betrachtung fällt auf, dass eine erhebliche Vorbildung des Kopfgebietes vorliegt.

Recht gut erkennt man die normalen Kiemenbogen, den vierten Ventrikel an der ihm eigenthümlichen Stelle — aber nach vorn von hier treffen wir nur einen rundlichen Wulst, an dem wir keine Einzelheiten unterscheiden können.

Um auch demjenigen, dem das Studium der Embryologie ferner liegt, das Verständniss der Abbildungen zu erleichtern, habe ich in den Fig. 13 a und b neben einander den Embryo und einen anderen aus demselben Uterus abgebildet. (Der Raumersparniss halber allerdings nur bei natürlicher Grösse.) Durch den Vergleich wird man sich leicht davon überzeugen, dass der ganze Vorderkopf mit den Augen und der Nasengegend bei unserer Missbildung fehlt.

Die mikroskopische Analyse ergab nun auch in diesem Falle weitere interessante Befunde.

Zunächst sei hervorgehoben, dass wir im Allgemeinen bei dem Embryo durchaus normale, morphologische und histologische Verhältnisse vorfanden.

Dagegen vermissen wir das vordere Hirnbläschen mit den Hemisphären, den Riechlappen, den Augen, dem Hirnantheil der Hypophyse und der Epiphyse, also alles Bildungen, deren Entwickelung in innigem Zusammenhang steht.

Jedoch fehlen nicht nur diese directen Abkömmlinge des Nervensystems, sondern auch diejenigen Organbestandtheile der betheiligten Sinnesorgane, des Auges und des Riechapparates, welche von der Epidermis nach Ablösung des Nervensystems oder vom Mesoderm geliefert werden; wir können gar keine Andeutungen der Augen und des Geruchsorganes auffinden.

Recht gut werden, wie ich glaube, die Defecte dieses Embryo durch die zwei Abbildungen Fig. 14 a und b demonstrirt.

Fig. 14 a ist ein Querschnitt durch das Gehirn und die Labyrinthgegend der Missbildung, Fig. 14 b durch die entsprechende Gegend des Parallelobjectes.

Bei dem normalen Embryo sehen wir ventral das Vorderhirn

mit Hypophyse und den Anlagen der Augen, alles das fehlt bei dem anderen Embryo.

Unser Fall zeigt als Nebenbefund noch eine Missbildung der Schilddrüse, welcher trotz ihrer scheinbaren Geringfügigkeit eine gewisse theoretische Bedeutung zukommen dürfte. Die medialen Schilddrüsenanlagen sind nehmlich nicht vereinigt; wir finden zwei mediane Anlagen, von denen die eine viel grösser ist, als die andere. Die kleinere zeigt als Besonderheit ein röhrenförmiges Lumen.

Ich halte diese Abnormität für eine Hemmungsbildung und zwar auf Grund früherer Untersuchungen. Ich hatte gezeigt[1]), dass beim Schwein die mediane Schilddrüse aus paarigen Anlagen entsteht, gleichzeitig aber eine entsprechende Missbildung beschrieben und auf Hemmung der Entwickelung zurückgeführt. Ich bin daher wohl auch berechtigt, in dem neuen Falle eine Entwickelungshemmung zu vermuthen, eine Annahme, deren Bedeutung für die ganze Beurtheilung unseres Objectes später noch discutirt werden wird.

Bevor ich diesen Fall verlasse, möchte ich noch kurz eine Veränderung erwähnen, welche sich bei dem schon zum Vergleich herangezogenen Embryo fand, der aus demselben Wurf, wie unser Anencephale stammt (Fig. 13 b).

Auf Fig. 13 b bemerken wir am Schwanzende eine Einkerbung, welche den Eindruck einer amniotischen Einschnürung macht. Diese Einschnürung hat auch das Rückenmarkrohr betroffen, wie die Schnittfigur Fig. 15 zeigt.

Ich will auf diese Beobachtung nicht weiter eingehen, weil es durchaus möglich ist, dass es sich hier um keine intra vitam entstandene Missbildung, sondern um ein durch die Präparation entstandenes Kunstprodukt handelt.

IV. Ein Fall von Pseudo-Anencephalie bei einem Embryo von 17 mm Länge.

Als letzten Fall wollen wir noch einen Schweineembryo beschreiben, dessen Centralnervensystem wieder in ganz eigenartiger Weise missbildet ist.

[1]) Jacoby, Ueber die mediane Schilddrüsenanlage bei Säugern (Schwein). Anatom. Anzeiger. 1894. Bd. X. S. 49—55.

Der Embryo stammt aus dem Berliner Schlachthaus, trägt die Bezeichnung 96, 51 und wurde in Chrom-Essigsäure fixirt.

Die Fig. 16—18 geben den äusseren Habitus wieder. Seine grösste Länge beträgt 17 mm. — Die Streckung des Rumpfes ist vollendet, das Medullarrohr erreicht die Schwanzspitze nicht mehr und ist am Ende sehr rudimentär. — Es sind bereits deutlich einzelne Milchhügel zu unterscheiden, die distalen Theile der Extremitäten sind zu Endplatten verbreitert, an der vorderen ist die Handstrahlung bemerkbar.

Die äussere Betrachtung weist auf erheblich von der Norm abweichende Verhältnisse hin. Die Brust- und Bauchgegend ist stark vorgetrieben, an der Stelle des Kopfes finden sich nur einige Faltenbildungen.

Zum weiteren Studium wurde der Embryo nach Färbung mit Hämalaun und Eosin in eine Querschnittserie von theils 0,015, theils 0,02 mm dicken Schnitten zerlegt.

Beginnen wir die Untersuchung der Schnitte am vorderen Ende, so treffen wir sofort auf die Mundbucht und den in ihrer Umgebung befindlichen einzelnen Gesichtsfortsätzen, dorsal liegt das Mittelhirn. Würde man nach diesen Partien sich bereits ein Urtheil bilden wollen, so wäre man versucht, an eine Hemmungsbildung zu denken, bei der ähnlich, wie im vorigen Falle die Ausbildung des vordersten Hirnbläschens und seiner Derivate unterblieben wäre.

Verfolgen wir nun aber die Schnitte weiter, so bemerken wir zu unserer Ueberraschung in der beträchtlich erweiterten Darmhöhle Gehirngewebe und sogar die Anlage der Augen.

Ein Schnitt aus dieser Gegend ist in der Textfigur I (S. 164) bei zehnfacher Vergrösserung abgebildet.

Dorsal erkennt man das Rückenmark, die Spinalganglien, den Wirbelkörper mit der Chorda dorsalis, ventral das Herz in der Pericardialhöhle. Die dazwischen gelegene Höhle ist, wie aus dem Studium des ganzen Embryo mit absoluter Sicherheit hervorgeht, das Darmrohr, und in dieses Rohr ist das Gehirn hineingestülpt. — Auf dem Schnitt, welcher in der Textfigur I abgebildet ist, ist gerade ein Auge getroffen, deutlicher als es bei der nur schwachen Vergrösserung (10fach) wiederzugeben war, erkennt man an den Präparaten selbst die Retina als innere Schicht des Augenbechers und die Pigmentschicht als äusseres Blatt. Besonders hervorheben will ich, dass auch eine deutliche Linse vorhanden ist.

Textfigur I.

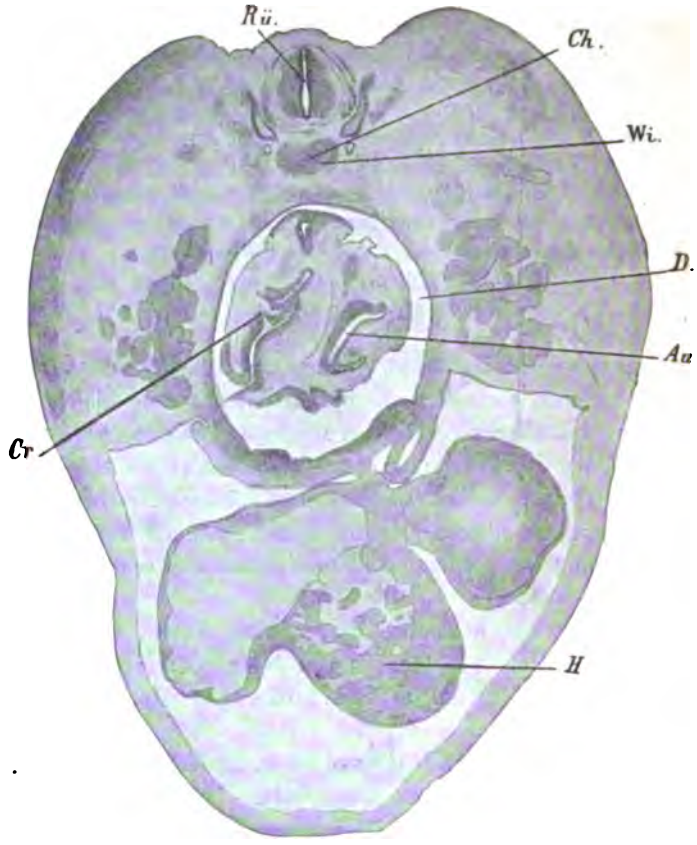

Embryo IV. Schnitt durch die Herzgegend. Vergrösserung 10 mal.

Zwei Schemata (Textfiguren II und III auf S. 165) mögen erläutern, inwiefern der Situs der Organe bei unserem Embryo von der Norm abweicht.

Ohne Weiteres ersieht man aus den Abbildungen, dass die Chorda sich wie gewöhnlich verhält, vorn an gehöriger Stelle hakenförmig im Mesoderm endet.

Auch im Uebrigen ist der Embryo normal gebildet. Insbesondere besteht im Gebiet des Rückenmarks keine Spina bifida; auch sind keine Bilder vorhanden, welche auf eine mangelhafte

Textfigur II.

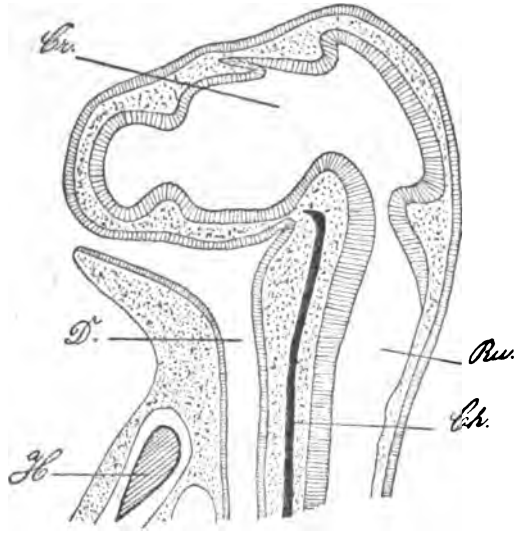

Schema eines medialen Sagittalschnittes von einem normalen Embryo.

Textfigur III.

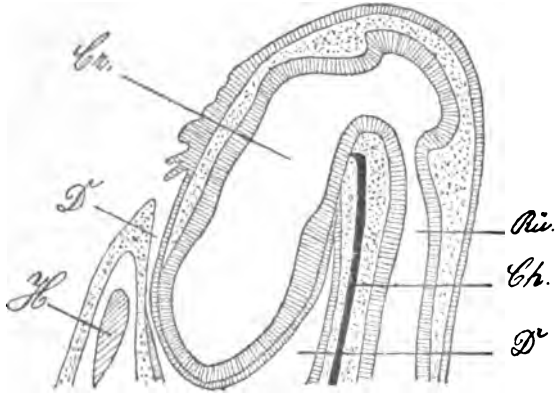

Schema eines medialen Sagittalschnittes von Embryo IV.

Ausbildung von Nervenbahnen hindeuten. Jedoch reicht für diese Frage natürlich die angewandte Färbemethode nicht aus.

Die Anlagen der Nebennieren scheinen, wenn ich mich nach den in dieser Hinsicht mangelhaften Angaben der embryo-

logischen Literatur richtig orientirt habe, vorhanden zu sein. Das muss ausdrücklich bemerkt werden, weil bekanntlich mit der Anencephalie häufig eine mangelhafte Ausbildung oder ein Mangel der Nebennieren einhergeht. Da bei unserem Embryo ja nach obiger Schilderung keine Anencephalie im Sinne eines Ausfalls von Hirntheilen vorhanden ist, so erscheint die Existenz der Nebennierenanlagen auch nicht verwunderlich.

Allgemeiner Theil.

Nachdem ich bisher nur die Beobachtungen, welche bei den einzelnen Embryonen gemacht wurden, geschildert habe, werde ich im Folgenden zunächst das Ergebniss dieser Studien kurz zusammenfassen, um dann auf der so gewonnenen Basis einige Punkte erörtern zu können.

Im ersten Falle handelte es sich um eine Missbildung des gesammten Centralnervensystems und des Axenskelets.

Wenn wir den Fall nach der Nomenclatur der Teratologen klassificiren wollen, so müssen wir von einer Spina bifida und Anencephalie höchsten Grades sprechen. Da aber bei der Einführung dieser Nomenclatur Fälle wie der meinige nicht bekannt waren, so verbindet man natürlich mit den Ausdrücken andere Vorstellungen, als wie man sie sich nach der Betrachtung unseres Embryo bilden muss. Reden wir mehr in der Sprache der Embryologen, so haben wir einen Embryo vor uns, dessen morphologische Differenzirung auf dem Stadium der Medullarplatte in dem Augenblicke, da sich vor dem Primitivstreifen eben das Nervensystem zu bilden beginnt, halt gemacht hat, während die histologische Umwandlung ungestört ihren Fortgang nahm.

Im zweiten Fall liegt eine partielle Verdoppelung des Rückenmarks vor; daneben finden wir mangelhaften Verschluss des Medullarrohres, sowohl im Gebiet der dorsalen, als auch der ventralen Naht.

Der dritte Fall gehört in die Klasse jener Missbildungen, welche als partielle Anencephalien bezeichnet werden, und zwar fehlt das vordere Hirnbläschen mit seinen Derivaten.

Der vierte Fall stellt keine wahre Anencephalie vor, nur eine Pseudoanencephalie. Das Gehirn fehlt nicht, sondern es ist in das Darmrohr vorgestülpt. Das muss in sehr früher

Zeit geschehen sein, da auch die Augen mit davon betroffen wurden.

Wenn es heutzutage möglich ist, in die Genese so früh entstandener Entwickelungsstörungen einen Einblick zu gewinnen, so ist das lediglich den Fortschritten der physiologischen Embryologie und der experimentellen Teratologie zu verdanken.

Für das Centralnervensystem und das Axenskelet, die uns in dieser Arbeit beschäftigen, kommen die Untersuchungen Keibel's und Hertwig's in erster Linie in Betracht. Auf diese Forschungen werden wir daher zunächst einen Blick werfen müssen.

Keibel[1]) hat gezeigt, dass bei den Säugern — insbesondere beim Schwein — es nicht nur eine dorsale Medullarnaht giebt, sondern auch eine ventrale. In dem zweiten Bande seiner Studien zur Entwickelungsgeschichte des Schweines finden wir folgende Stelle: „In der That kommt dem Medullarrohr nicht nur eine dorsale Naht zu, sondern, wenn auch weniger deutlich ausgeprägt und leicht zu übersehen, eine ventrale Naht; die verwachsenen Urmundlippen bilden eine Naht, deren Ausdehnung sich über das ganze Gebiet der ventralen Medullarwand erstreckt."

Sehr eigenthümlich gestaltet sich das zeitliche Verhältniss, in welchem der Verschluss der ventralen und der dorsalen Naht zu Stande kommt. Wir finden darüber bei Keibel folgende Angaben: „Das zeitliche Verhalten der dorsalen und ventralen Medullarnaht ist übrigens, wie das aus meinen Beobachtungen hervorgeht, in verschiedenen Theilen des Medullarrohres ein verschiedenes. — Caudal ist das Medullarrohr schon geschlossen, während auf seiner ventralen Seite noch Uebergangsbilder und Primitivstreifenbildung nachzuweisen ist. Es findet also in diesem Bezirk der Schluss der dorsalen Naht vor dem Schluss der ventralen Naht statt."

Das caudale Ende des Medullarrohres schliesslich hat nie das Stadium einer offenen Medullarrinne durchgemacht. Nach vollkommenem Schluss des Medullarrohres ist ein beträchtlicher

[1]) Keibel, a. a. O.

Theil des caudalen Endes des Medullarrohres noch nicht gebildet und differenzirt sich sofort als Rohr aus der gemeinsamen Zellmasse, in die Medullaranlage, Chorda und Darm übergeht.

Hertwig[1]) hat durch verschiedene Schädigungen auf experimentellem Wege es erzielt, dass Froscheier überreif zur Befruchtung kamen und überfruchtet wurden. Bei diesen Eiern kam es zu einer pathologischen Gastrulation; der Urmund blieb in mehr oder minder grossem Umfange offen und im Anschluss daran entstanden Störungen der Entwickelung des Nervensystems, die im Wesentlichen darin gipfelten, dass das Stadium der Medullarplatte persistirte.

Bevor wir zu der Erklärung unserer Fälle zurückkehren können, müssen wir noch hervorheben, dass durch die Arbeiten der angesehensten Embryologen es ausser jeden Zweifel gestellt ist, dass der Primitivstreifen der Säugethiere und des Menschen homolog dem Urmund der Amphibien und der anderen niederen Thiere ist. Höchstens bestehen noch Controversen darüber, ob beide Gebilde sich in ihrem ganzen Umfange entsprechen oder ob der eine Begriff weiter zu fassen ist, als der andere[2]).

Wenn wir von den so gewonnenen Gesichtspunkten aus wieder auf die Verhältnisse unseres ersten Falles zurückkommen, so werden wir als das wahrscheinlichste bezeichnen können, dass die Störung in der Entwickelung des Nervensytems bereits zur Zeit seiner ersten Anlage eingesetzt hat und mit Hemmungen der Umwandlung des Primitivstreifens zusammenhängt.

Auf den ersten Blick könnte es scheinen, als ob das Vorhandensein eines geschlossenen Medullarrohres am Caudalende mit dieser Annahme in Widerspruch steht. Doch trifft das nicht zu, da ja nach Keibel in diesen Bezirk der Schluss der dorsalen Naht vor dem Schluss der ventralen stattfindet und das hinterste Ende des Rückenmarks sich gleich bei seiner Entstehung aus der Umgebung als Rohr herausdifferenzirt.

[1]) Hertwig, Urmund und Spina bifida. Archiv für mikrosk. Anat. 1892. Bd. 39.

[2]) Es würde hier zu weit führen, auf diese Fragen einzugehen und verweisen wir deshalb hierfür auf die Arbeiten von Keibel, a. a. O.

Ferner sei darauf hingewiesen, dass, wie oben erwähnt, die Platte an vielen Stellen in der Medianebene am dünnsten und häufig unterbrochen ist; keinen principiellen Unterschied wird es dabei machen, ob die Unterbrechungen schon bei Lebzeiten bestanden haben oder diese Stellen nur wegen ihrer geringen Dicke nachher eingerissen sind.

Wenn wir schliesslich am Schwanzende das Medullarrohr mit einer Zellmasse verbunden sahen, welche nur undeutlich vom Mesodermgewebe differenzirt ist, so werden wir uns erinnern, dass hier auch in der Norm Primitivstreifenreste in einem Bezirk, in dem Chorda und Rückenmark nicht von einander zu trennen sind, am längsten bestehen bleiben.

Es dürfte vielleicht auffallen, dass wir bei Fall I und II keine Verdoppelung der Chorda fanden. Allein erstens können in den grossen Partien, in denen die Wirbelsaite gänzlich vermisst wurde, zwei Stränge bestanden haben und bereits untergegangen sein. Ferner können auch da, wo wir eine unpaare Chorda antrafen, zunächst paarige Gebilde bestanden haben, die sich nachträglich noch vereinigt haben; diese Vermuthung hat dadurch eine gewisse Wahrscheinlichkeit für sich, dass bei dem Embryo I — wie oben ausgeführt — eine nachträgliche, von der Norm abweichende Vereinigung der Spinalganglien stattgefunden haben muss.

Auch das Verhalten der Spinalganglien im Fall II ist von Interesse. Neben der Verdoppelung des Rückenmarks besteht nehmlich auch eine Verdoppelung der Spinalknoten. Das steht in einem scheinbaren Gegensatz zu einer theoretisch wohl verständlichen Erfahrung bei den Experimenten an niederen Wirbelthieren, nach der nur unpaare Organe eine Verdoppelung oder Spaltung erleiden. Der Widerspruch ist jedoch meines Erachtens nur ein scheinbarer, weil die Spinalganglien ja im Zusammenhang mit dem unpaaren Medullarrohr angelegt werden und daher keine ursprünglich paarigen Organe sind.

Unsere Fälle haben bei der Deutung als Hemmungsbildung, die durch eine Störung der Primitivstreifenumbildung zu Stande gekommen sind, nicht nur Analoga in den von Hertwig gezüchteten Spinae bifidae bei offen gebliebenem Urmund, sondern harmoniren auch gut mit den Hypothesen, welche v. Reck-

linghausen[1]) auf Grund eines umfassenden Studiums von weiter vorgeschrittenen Stadien der Spina bifida des Menschen in seiner klassischen Arbeit über diese Missbildungen aufgestellt hat.

v. Recklinghausen vermuthet bereits, dass die Spina bifida auf eine Hemmung der Entwickelung von der Art zurückzuführen sei, dass der Anschluss der rechten und der linken Keimringhälfte an einander verzögert wurde. So konnte er auch bereits die Befunde von Doppelbildung des Rückenmarks in Zusammenhang mit der Spina bifida erörtern.

Die Zusammengehörigkeit dieser Missbildungsformen fand eine glänzende Bestätigung in den Ergebnissen von Hertwig's Experimenten. Nachdem nun, um die Kette zu schliessen, endlich Keibel die Richtigkeit der Concrescenztheorie auch für die Säugethiere sehr wahrscheinlich gemacht hat, werden wir wohl berechtigt sein, auch unseren zweiten Fall auf Störungen zu beziehen, die denen im ersten Fall nahe stehen[2]).

Hierfür spricht auch die Thatsache, dass sich im Falle II mangelnder Verschluss der ventralen und dorsalen Medullarnaht an beiden Medullarröhren als Complicationen fand.

Offenbar handelt es sich in beiden Fällen um eine Aenderung der Entwickelungsprozesse am Primitivstreifen. — Auch Hertwig konnte, je nachdem die gleiche Art Schädigung mehr oder minder stark eingewirkt hatte und der Urmund in grösserem oder kleinerem Umfange offen blieb, Froschembryonen ähnlich unserem ersten oder zweiten Fall züchten.

[1]) v. Recklinghausen, Untersuchungen über die Spina bifida. Dieses Archiv. 1886. Bd. 105.

[2]) Die von His begründete und von Hertwig weiter gebildete Concrescenztheorie hat durch Kopsch auf dem Berliner Anatomencongress (1896) Anfechtung erfahren. Jedoch scheinen die Untersuchungen von Kopsch mehr zu zeigen, dass der Modus der Concrescenz sehr complicirt sein kann, als dass eine solche überhaupt nicht existirt; denn auch Kopsch giebt an, dass ursprünglich lateral gelegene Zellgruppen bei der Gastrulation in der Medianebene verschmelzen.

So sind denn auch Roux, Born und O. Hertwig in der Discussion zu Kopsch's Vortrag dafür eingetreten, dass man an der Concrescenztheorie festhalten müsse.

Wie in den ersten beiden Fällen, so können wir auch bei den zwei anderen Missbildungen die Genese sehr weit zurückverfolgen. Auch bei ihnen muss die Störung der Entwickelung sehr früh eingetreten sein.

Im dritten Fall geht das aus der Beobachtung hervor, dass alle die Organe fehlen, welche aus dem vorderen Hirnbläschen entstehen. Es hat sich also das Bläschen überhaupt nicht abgeschnürt, oder es ist bald wieder verkümmert. Das erstere ist das wahrscheinlichere.

Es handelt sich also in diesem Fall um eine Hemmung der Entwickelung des Centralnervensystems, welche den Embryo sehr bald nach der ersten Anlage dieser Organe betroffen hat.

Diese Annahme findet noch darin eine Unterstützung, dass ich, — wie oben erwähnt — an der Schilddrüse desselben Embryo eine sichere und frühzeitige Hemmungsbildung fand.

Im vierten Falle, dessen Deutung vorläufig noch am wenigsten durch experimentelle und embryologische Untersuchungen ermöglicht ist, spricht jedenfalls der Umstand, dass auch die Augen mit in den Darm eingestülpt sind, dafür, dass hier ebenfalls eine sehr frühzeitige Entwickelungsstörung vorliegt.

Wenn wir durch die bisherigen Betrachtungen einiges über die Art und den Zeitpunkt der Genese unserer Missbildungen erfahren konnten, so wird dadurch das Causalitätsbedürfniss nur bis zu einem gewissen Grade befriedigt. Denn es ist damit nur die Aussicht erreicht, die Art der Störungen in einfacheren Vorgängen zu suchen als in den complicirten Prozessen, welche bei weiter entwickelten Embryonen zu derartigen Missbildungen führen könnten.

Daneben wird sich stets bei teratologischen Studien die Frage nach den Ursachen aufdrängen.

Sichere Anhaltspunkte, in welcher Richtung wir die Ursachen suchen sollen, werden hier nur planmässige Experimente liefern. An den missgebildeten Embryonen müssen wir uns dann darauf beschränken, nach Zeichen zu forschen, welche im Sinne einer bestimmten Aetiologie zu verwerthen sind.

Namentlich aber müssen wir unser Augenmerk darauf richten, ob wir Missbildungen entdecken, welche denen

gleichen, die der Experimentator durch bestimmte Eingriffe hervorrufen konnte.

Eine solche Analogie wird sicherlich in jedem Falle von grösstem Interesse sein; — wir dürfen aber nicht ohne weiteres daraus schliessen, dass darum in die Entwickelung der Missbildung dasselbe störende Moment eingegriffen hat, wie bei dem betreffenden Experiment. Denn die gleiche Missbildung kann sicherlich durch verschiedene Ursachen hervorgerufen werden, da, wie Roux[1]) sich ausdrückt, „im Organischen die typischen Formen constanter sind, als die Arten ihrer Herstellung".

Dass man nicht lediglich durch die sorgfältige Untersuchung der missgebildeten Embryonen zu Aufschlüssen über die Aetiologie gelangt, das zeigen die vergeblichen Bemühungen von Lebedeff[2]).

Lebedeff studirte bei mehreren Hühnerembryonen und bei einem menschlichen die Genese und Aetiologie der Spina bifida und der Anencephalie.

Der Autor führt aus: „Die ursprüngliche Ursache der beschriebenen Veränderungen der Medullarplatte und des Medullarrohres ist rein mechanischer Natur. Sie liegt, nachweislich in den meisten Fällen, in den starken Verkrümmungen des Embryokörpers, welche diese Anomalie begleiten."

Zu diesem Ergebniss kommt Lebedeff, indem er davon ausgeht, dass eine Missgestaltung der allgemeinen Form des ganzen Körpers vorliegt, die in verschiedenartigen Krümmungen besteht. Indem er zugleich voraussetzt, dass das Blastodermagewebe eine Elasticität, ähnlich der des Papiers, besitzt, deducirt er nun an der Hand von Versuchen mittelst Gummischläuchen und Papierstreifen, dass es durch Spannungsänderungen und ähnliche rein mechanische Ursachen zur Ausbildung der Abnormitäten kommt.

Lebedeff erklärt also die Entstehung der Spina bifida durch mechanische Einflüsse, welche die Folge abnormer Krüm-

[1]) Roux (in der Discussion zu dem Vortrag von Kopsch), Verhandl. der Anat. Gesellsch. der X. Versammlung in Berlin. 1896. S. 122.

[2]) Lebedeff, Ueber die Entstehung der Anencephalie und Spina bifida bei Vögeln und Menschen. Dieses Archiv. 1881. Bd. 86.

mungen der embryonalen Axe sind. Diese abnormen Krümmungen sollen dann wieder durch pathologisches Wachsthum folgendermaassen bedingt sein: „Wenn in Folge abnormer Entwickelungsbedingungen das Kopfende des Keimes abnorm in die Länge wächst, oder im Gegentheil die Kopfscheide in ihrer Entwickelung zurückbleibt, während der Keim im Wachsthum fortfährt, so muss er von ihr eine Hemmung seines Wachsthums erleiden und in Folge dessen eine Verkrümmuug erleiden."

Lebedeff war sich dessen auch bewusst, dass er mit diesen Darlegungen nicht die Ursache des Prozesses aufgedeckt hat, indem er zur Unterstützung seiner Ansicht auf die alten Experimente von Panum und Dareste hinweist.

Wenn wir uns nunmehr nach den Arbeiten umsehen, welche an die vorliegende Frage mit experimentellen Methoden herangetreten sind, so werden wir hier nur auf einige neuere eingehen können, welche für das Centralnervensystem von ganz besonderem Interesse sind: Das sind Hertwig's[1]) Arbeiten über Urmund und Spina bifida und über den Einfluss von Kochsalzlösungen auf die Entwickelung des Froscheies, und Kollmann's[2]) Vortrag über Spina bifida und Canalis neurentericus.

I. In seiner Arbeit über Urmund und Spina bifida benutzte Hertwig überreife Amphibieneier, die überfruchtet wurden, erzielte dadurch Offenbleiben des Urmundes und in der Folge Spina bifida mit Verdoppelung der Axengebilde.

II. Kollmann erhielt bei Vogelembryonen durch Ueberhitzung, Erweiterung des Canalis neurentericus und in Verbindung damit Spina bifida-ähnliche Missbildungen.

III. Hertwig erreichte, indem er Amphibieneier in Lösungen

[1]) Hertwig, Urmund und Spina bifida. Eine vergleichend morphologische, teratologische Studie an missgebildeten Froscheiern. Archiv für mikrosk. Anat. 1892. Bd. 39. — Beiträge zur experiment. Morphol. und Entwickelungsgesch. I. Die Entwickelung des Froscheies unter dem Einfluss schwächerer und stärkerer Kochsalzlösungen. Archiv für mikrosk. Anat. 1895. Bd. 44.

[2]) Kollmann, Ueber Spina bifida und Canalis neurentericus. Verhandl. der anat. Gesellschaft in Göttingen 1893. S. 134. — Bei Kollmann finden sich auch Hinweise auf ältere Literaturangaben, die hier, um diese Arbeit nicht zu sehr auszudehnen, nicht erörtert werden können (z. B. die Mittheilungen von Richter und Tichomirow).

von verschiedenem Kochsalzgehalt sich entwickeln liess, Störungen der Gastrulation und Hemmung der Gehirnentwickelung in ganz typischer Weise. Die Missbildungen waren so gestaltet, dass im weiteren Verlauf Anencephalien und Hemicranien der Teratologen entstanden wären.

Mit diesen experimentell erzeugten Missbildungen bieten nun meine drei ersten Fälle deutliche Analogien dar, so zwar, dass die No. I und II in eine Gruppe mit den ersten beiden Kategorien, No. III zu der dritten Klasse gerechnet werden muss.

In Anbetracht unserer frühereren Erörterungen ist damit nun zwar nicht die Identität der Ursachen erwiesen, wohl aber in hohem Grade wahrscheinlich geworden, dass unsere Missbildungen durch Schädigungen hervorgerufen worden sind, welche in frühester Zeit den Embryo getroffen haben.

Derartige Schädigungen, wie Ueberreife, Ueberfruchtung, Ueberhitzung und chemische Abänderung der Nährflüssigkeit, sind sehr wohl auch schon a priori als Ursachen von Missbildungen bei Säugethieren denkbar. Es ist auch zu erwarten, dass Experimente, die zum Ziel haben, auf dem Umwege des mütterlichen Organismus den Säugeembryo in ähnlicher Weise zu schädigen, gelegentlich — neben vielen Misserfolgen — von Erfolg gekrönt sein werden.

Der dritte und vierte Fall geben nun aber noch Anlass, im Besonderen auf die Aetiologie der Anencephalie einzugehen.

Eine gute Gegenüberstellung der strittigen Ansichten über diese Frage giebt Ziegler[1]).

Ziegler schreibt: „Nach G.-St.-Hilaire, Förster und Panum sind die Acranie und die Anencephalie auf eine vor dem vierten Fötalmonat eintretende abnorme Ansammlung von Flüssigkeit in den Hirnblasen, auf einen Hydrocephalus zurückzuführen. Dareste und Perls bestreiten diese Anschauung, indem sie geltend machen, dass die Schädelblase bei Acranie

[1]) Ziegler, Allgemeine Pathologie. 8. Auflage. 1895. S. 503—504.

meist nach innen gewölbt, also nicht nach aussen gedrückt ist, und suchen die Ursache der Acranie in einem von aussen auf den Schädel wirkenden Druck (Perls), welcher durch die Kopfkappe des Amnion ausgeübt wird, indem dieselbe der Kopfbeuge dicht anliegt und die Ausbildung des Schädeldaches hindert.

Lebedeff sucht die Ursache der Acranie in einer abnorm starken Krümmung des Embryonalkörpers, welche dann entstehen soll, wenn das Kopfende des Embryo in abnormer Weise in die Länge wächst, oder die Kopfscheide in ihrer Entwickelung zurückbleibt."

„Sehr wahrscheinlich hat die Acranie nicht immer dieselbe Genese, und während in dem einen Falle die von Lebedeff aufgeführten Einflüsse oder auch Verwachsungen mit den Eihäuten die Entwickelung des Schädels und des Gehirns hemmen, muss wahrscheinlich in anderen Fällen die Missbildung als eine primäre Agenesie angesehen werden, deren Entstehung schon im Keime gegeben war."

Diese zuletzt angeführte Ansicht hat bereits vor mehreren Jahrzehnten C. E. v. Baer[1]) geäussert. Dieser Forscher entdeckte im Uterus eines Schweines Bildungen, die er als Anencephalien bei sehr jungen Embryonen ansprach. Leider war es ihm nicht möglich, die Missbildungen genauer zu studiren, da er sie nicht frisch zur Untersuchung bekam und er bei schlechtem Licht arbeiten musste. — Von einer Schnittuntersuchung konnte damals natürlich noch keine Rede sein.

Ueber die Aetiologie spricht sich v. Baer folgendermaassen aus: „Ich glaube, dass dieser Fall eine so frühe Entstehung des Schädels — und des Kopfmangels nachweist, dass man die Ursprünglichkeit dieser Fehler, d. h. die Begründung derselben im Keime annehmen darf, wenn auch oft der Schädelmangel Folge eines Wasserkopfes sein mag". Von den hier berichteten Ansichten

[1]) K. E. v. Baer, Schädel- und Kopfmangel an Embryonen von Schweinen aus der frühesten Zeit der Entwickelung beobachtet. Verhandl. der Kaiserl. Leopoldinisch-Carolin. Akad. der Naturforsch. Bonn 1829. — Nova Acta etc. — Tomus XIV. 6. Bd. 2. Abth. S. 827. — Herr Prof. Keibel hatte die Güte, mich auf diese kleine interessante Schrift aufmerksam zu machen.

kommt für unseren Fall III wohl nur die von Baer und Ziegler aufgestellte in Frage, nach der es sich um eine primäre Agenesie handeln würde.

Das Wahrscheinlichste ist es meines Erachtens, dass die Missbildung durch ähnliche Allgemeinschädigungen des ganz jungen Embryo entstanden ist, wie die Hertwig'schen Kochsalz-Anencephalien [1]).

Unser Fall IV hat endlich insofern ein ätiologisches Interesse, als er zeigt, dass es wirkliche Pseudoanencephalien giebt.

Zum Schluss werden wir einige Betrachtungen anfügen, die zwar nicht zur Erklärung der Präparate nöthig sind, die sich aber bei dem Studium der Missbildungen gleichsam als Nebenbefund ergeben.

Zunächst sei darauf hingewiesen, dass die morphologische Erklärung des Bell'schen Lehrsatzes über den getrennten Ursprung der motorischen und sensiblen Nervenfasern, welche O. Hertwig für Froschembryonen gegeben hat, auch auf die Säuger und den Menschen übertragen und weitergeführt werden kann.

Hertwig hatte erkannt, dass auf dem Stadium der Medullarplatte die Nervenwurzelanordnung sehr wohl zu erklären ist, indem die sensiblen Fasern mit den äusseren, dem Ectoderm zugekehrten und vom Urmund entfernten Partien des Centralnervensystems, die motorischen mit den am Urmund gelegenen, den Muskeln nahen Abschnitten in Verbindung stehen. Denselben Verhältnissen begegnen wir bei meiner Missbildung I.

Bedenkt man nun weiter, dass an die äussere laterale Kante der Platte die Ursprungsstätte der Spinalganglien grenzt, so zeigt unser Embryo recht deutlich, dass die Anordnung der Spinalganglien-Neurone, die beim Erwachsenen so sehr compli-

[1]) Es ist mir bekannt, dass eine solche Auffassung von Weissmann (siehe z. B. Weissmann, Aeussere Einflüsse als Entwickelungsreize. Jena 1894. S. 30 und Zusatz 3) als unberechtigt zurückgewiesen wird. Ich erinnere jedoch an Hertwig's Polemik (1895, a. a. O.) gegen Weissmann, auf die ich mich hier beziehen kann, da sie auch für meinen Fall Geltung hat.

cirt ist, eine ursprünglich äusserst einfache ist. Vermuthlich waren die Spinalganglienzellen im Beginn der phylogenetischen Entwickelung an der Peripherie gelegene Ganglienzellen, wie sie bei niederen Thieren vorkommen, und entsandten je einen Fortsatz nach der allgemeinen Körperdecke, einen zweiten nach dem ebenfalls zur Körperbedeckung gehörigen Centralnervensystem.

Wenn sich sensible und motorische Nervenfasern bald nach ihrem getrennten Ursprung zu gemischten Stämmen verbinden, so sieht Hertwig die Ursache hierfür in den Lageveränderungen des Rückenmarks und der Muskelmassen und in der bedeutenden Zunahme der Stützsubstanzen. Die gegenseitige Annäherung sensibler und motorischer Nervenzüge führt schliesslich zur Entstehung gemeinsamer Bahnen. Bei unserem Embryo geht diese Anpassung an beschränkte Raumverhältnisse noch weiter, indem es theilweise sogar zu einem median gelegenen Nerven kommt, der durch Verschmelzung des rechten und des linken Stammes entstanden ist.

Die Organe besitzen also in hohem Grade die Fähigkeit, sich Verschiebungen anzupassen, die durch die abnorme Ausgestaltung anderer Organe bedingt sind; noch grösser scheint aber die Selbständigkeit der geweblichen Umbildung zu sein.

Denn trotz der starken Hemmungen der Organentwickelung war in unseren Fällen die Differenzirung der Gewebe fortgeschritten; die gestaltenden Kräfte hierzu scheinen also in den Zellen selbst von früher Zeit an bereits gegeben zu sein[1]).

Dass endlich der übrige Organismus durch die mangelhafte Ausbildung des Nervensystems so wenig in seiner Entwickelung gestört wird, findet wohl in den geringen functionellen Beziehungen zwischen den Organen eines so jungen Stadiums seine hinreichende Erklärung.

---

[1]) Nicht berührt wird hiermit die Frage, ob die Missbildungen durch Störungen der regulirenden Wechselbeziehungen der Embryonalzellen (Hertwig) entstanden sind, oder ob, wie Roux es will, daneben eine Selbstdifferenzirung der einzelnen Furchungszellen vorhanden ist, deren Ausfall jedesmal bestimmte Defecte verursachen muss.

Erklärung der Abbildungen.

Tafel IV—V.

(Alle Abbildungen beziehen sich auf Schweineembryonen.)

	Nummer des Embryo	Grösste Länge mm	Signatur	Fixirung und Conservirung	Färbung	Schnittdicke der Serie (Paraffineinbettung) mm
Fig. 1—9	I	12,6	107 f	Sublimat-Alkohol	Stückfärbung mit Hämalaun-Eosin	0,015
Fig. 10—11	II	12,0	118 d	ebenso	Stückfärbung mit Boraxcarmin	0,01
Fig. 12, 13 a, 14 a	III	10,5	—	Pikrinsublimat-Alkohol	ebenso	0,015
Fig. 13 b, 14 b, 15	III b	10,0	—	ebenso	ebenso	0,015
Textfigur I—III	IV	17	Berlin 96, 51	Chrom-Essigsäure-Alkohol	Stückfärbung mit Hämalaun-Eosin	0,015—0,02

Mehrfach vorkommende Abkürzungen.

Au Auge. Ch Chorda dorsalis. Cr Gehirn. D Darmrohr. Ggl Spinalganglien. H Herz. h E hintere Extremität. Hö Hörbläschen. K Kopf. Kie Kiemenbogen. M Medullarplatte. Mr Medullarrohr. Na Nabelstrang. Pe Pericardialhöhle. Rü Rückenmark. Schl Schlund. Schw Schwanz. Un Urniere. Ur Urwirbel. v E vordere Extremität. IV.Ve vierter Ventrikel. Wi Wirbelkörper.

Fig. 1. Embryo I. Nach einem Photogramm. Noch im unverletzten Sack des Amnion befindlich. An Amnionnabelstrang. Vergrösserung etwa 3 mal.

Fig. 2 [1]). Embryo I. Profilansicht. Vergrösserung 5 mal

Fig. 3. Embryo I. Vom Rücken aus gesehen. Vergrösserung 3 mal.

Fig. 4. Embryo I. Schnitt durch das vorderste Kopfende (Object 1, R. 4. S. 3), zeigt eine deutliche Höhle in der Gehirnmasse. Vergrösserung 10 mal.

Fig. 5. Embryo I. Schnitt durch die Gegend der Gehörbläschen (Obj. 3, vorletzter Schnitt). Bei L. befindet sich die im Text besprochene Lücke in der Medianlinie. Sp Ursprungsstätte der Spinalganglien. Vergrösserung 10 mal.

[1]) Diese Zeichnung wurde von Fräulein A. Friedländer angefertigt und mir von Herrn Prof. Keibel gütigst überlassen.

Fig. 6. Embryo I. Schnitt durch die Gegend des Kehlkopfes (Obj. 6, R 2, letzter Schnitt). Vergrösserung 10 mal.

Fig. 7. Embryo I. Ein Theil des vorigen Schnittes. Vergrösserung etwa 30 mal.

Fig. 8. Embryo I. Schnitt durch die Urnierengegend (Obj. 25, letzter Schnitt). Bei L. die im Text besprochene Lücke in der Medianlinie. Vergrösserung 10 mal.

Fig. 9. Embryo I. Schnitt durch die Schwanzgegend (Obj. 31, R. 3, S. 2). Der Schnitt zeigt, dass hier am Schwanz ein Medullarrohr besteht. Vergrösserung 10 mal.

Fig. 10. Embryo II. Profilansicht nach einem Photogramm. Vergrösserung 3 mal.

Fig. 11. Embryo II. Schnitt durch die Urnierengegend (Obj. 29, R. 2, letzter Schnitt). a Medullarrohr, welches sich nach der Richtung des Kopfes hin, b Medullarrohr, das sich nach dem Schwanz hin fortsetzt. Vergrösserung 10 mal.

Fig. 12. Embryo III. Profilansicht. Vergrösserung 4 mal.

Fig. 13 a. Embryo III. Profilansicht. Vergrösserung 1 mal.

Fig. 13 b. Embryo III b (aus demselben Uterus, wie Embryo III). Vergrösserung 1 mal. x Stelle der Einkerbung (s. Text).

Fig. 14 b. Embryo III b. Schnitt durch die Gegend der Hörbläschen (Obj. 4), nur ein Auge (Au) ist auf dem Schnitt getroffen. Vergrösserung 10 mal.

Fig. 14 a. Embryo III. Schnitt durch die Gegend der Hörbläschen (Obj. 15). Vergrösserung 10 mal.

Fig. 15. Embryo III b. Schnitt durch das Schwanzende (Obj. 15). x Stelle der Einkerbung (Fig. 13 b). Vergrösserung 10 mal.

Fig. 16. Embryo IV. Profilansicht. Vergrösserung 2½ mal.

Fig. 17. Embryo IV. Von vorn (Kopfende) aus gesehen. Vergrösserung 2½ mal.

Fig. 18. Embryo IV. Vom Rücken aus gesehen. Vergrösserung 2½ mal.

VI.

Ueber v. Kahlden's „multiple wahre Neurome des Rückenmarks".

Von Dr. med. Arthur Hanau,
Cantonsspital St. Gallen.

(Hierzu Taf. VI und 1 Abbildung im Text.)

Unter der Bezeichnung „multiple wahre Neurome der des Rückenmarks" hat v. Kahlden vor einem Jahre einen zufälligen Befund an dem Rückenmark eines mit spondylitischer Compression Behafteten beschrieben und durch zwei sehr gut ausgeführte mikroskopische Abbildungen noch verdeutlicht (Beitr. zur patholog. Anatomie und zur allg. Pathologie, redigirt von Ziegler. Bd. 17. S. 587. Tafel XIX). Da sich bis jetzt Niemand über diese Arbeit, so sehr dies zu erwarten gewesen wäre, öffentlich geäussert hat, — im Privatgespräch ist dies dagegen wohl geschehen, — so beabsichtige ich es im Folgenden zu thun.

Der objective Befund, den v. Kahlden beschreibt, ist folgender:

1) Makroskopisch: „Ausserdem fallen aber auch weiter nach abwärts an zahlreichen Stellen kleine Vorwölbungen des Rückenmarks auf, die z. B. einen ähnlichen Charakter haben, wie die linsengrosse im Bereich des Halsmarks, theilweise aber auch flacher sind. Von Durchschnitten des Rückenmarks an diesen Stellen wird zunächst abgesehen; an anderen Stellen, an welchen sich derartige Vorwölbungen nicht befinden, ist der Durchschnitt des Rückenmarks sehr weich, so dass die weisse Substanz über die Schnittfläche vorquillt. Die Zeichnung ist dementsprechend undeutlich, doch sind die Hörner gut zu erkennen" (S. 591). Die Stelle des Halsmarks, auf welche hier Bezug genommen wird, wird etwas weiter oben, wie folgt, beschrieben: „Im Bereich der Halsanschwellung befindet sich auf der rechten Seite des

Rückenmarks eine gelbliche, tumorartige **Auflagerung** von etwas mehr wie Linsengrösse, in deren Bereich die Dura mit dem Rückenmark verwachsen ist. Ein Durchschnitt ergiebt, dass die Halsanschwellung deutlich verbreitert ist. Man sieht jetzt, dass die erwähnte gelbliche Masse auf das Rückenmark drückt und dasselbe von vorn nach hinten abplattet, doch ist an der gedrückten Stelle die Zeichnung zwar etwas verschoben aber deutlich."

Es folgte nun die Beschreibung der wesentlich extraduralen tuberculösen Granulationsmasse, welche uns hier nicht weiter interessirt.

Nur das eine sei hier bereits hervorgehoben, dass es unklar ist, ob die „erwähnte gelbliche Masse", welche „auf das Rückenmark drückt", als identisch aufzufassen ist mit der unmittelbar vorher beschriebenen, etwas über linsengrossen intraduralen oder mit einer zu Anfang des Rückenmarkbefundes (also noch weiter oben) erwähnten extraduralen, welche als „mit Fett durchwachsene, graugelbliche Auflagerung" bezeichnet wird, die sich vom unteren Ende des Halsmarks an 11 cm weit nach abwärts erstreckt.

Ferner sei eine zweite Unklarheit betont, die darin besteht, dass der Verfasser von „an zahlreichen Stellen" vorhandenen „kleinen **Verwölbungen des Rückenmarks**" spricht, „die zum Theil einen **ähnlichen Charakter** haben wie die linsengrosse im Bereich des Halsmarks, theilweise aber auch flacher sind", während jene linsengrosse im Bereiche des Halsmarks als Auflagerung, nicht als Vorwölbung beschrieben ist.

2) Den mikroskopischen Befund, welchen v. Kahlden veröffentlichte (S. 593), gebe ich nur in nuce wieder, weil die ausführliche Reproduction an dieser Stelle zu lang ausfiele. Er untersuchte — nachdem er die tuberculöse Natur der extraduralen Massen mikroskopisch gesichert — die oben beschriebene, bei der Section frisch durchschnittene, graugelbliche „Auflagerung" am Halsmark und fand gegen Erwarten schon makroskopisch, dass dieselbe, anstatt tuberculös zu sein, sich im Weigert-(Markscheiden-)Präparat (Querschnitt) nicht von dem übrigen

Querschnitt der weissen Substanz unterschied, dass die Pia über dem Tumor nicht erhalten ist, sondern vielmehr am Rande der Hinterhörner aufhört und dass der Tumor seitlich noch etwas über das Ende der Pia vorquillt. Die mikroskopische Untersuchung ergab dann Folgendes: „die ganze Tumormasse besteht aus dicht an einander gelagerten, markhaltigen Nervenfasern, welche fast alle auf dem Längsschnitt getroffen sind und eine unmittelbare Fortsetzung der Nervenfasern in den Hintersträngen zu bilden scheinen. Ueberall sieht man diese Fasern in die Fasern der Hinterstränge übergehen.“ Zwischen dieser, also quer zu den Längsfasern des Rückenmarks verlaufenden Fasermasse des „Tumors“ und den Hintersträngen befindet sich dann noch eine mittlere Zone, „welche auch dem Rückenmark selbst angehört, wo aber die Fasern entgegen dem Verhalten in einem normalen Rückenmark anfangen, die Richtung senkrecht zur Axe des Rückenmarks anzunehmen“. Im „Tumor“ stehen die Fasern etwas weiter auseinander als im Rückenmark. „Die einzelne Faser ist aber im Tumor gerade so stark gefärbt wie die Fasern im Rückenmark.“ „Es ist aber der Tumor nicht ausschliesslich das Produkt einer Wucherung der Nervenfasern im Hinterstrang, vielmehr sind auch die angrenzenden Theile der Seitenstränge an ihm betheiligt. Es sind das diejenigen Theile, die für das blosse Auge den Eindruck machen, als wenn sie über das Ende der durchbrochenen Pia vorgequollen wären. Die Nervenfasern, welche den Tumor zusammensetzen, verlaufen entweder ganz gerade und parallel nach hinten oder sie sind auch etwas wellig gebogen. Eine Gruppirung in einzelne Bündel, welche durch stärker entwickelte Partien von Zwischensubstanz von einander getrennt wären, ist nirgends sichtbar.“ „Durchflechtungen der Fasern unter einander kommen gar nicht zur Beobachtung.“ Im Weiteren beschreibt Verf. noch eine Reihe analog gebauter, aber viel kleinerer Bildungen, welche er als erste Anfänge der Neurombildung ansieht und die sich, abgesehen von der geringeren Grösse, nur darin von der grösseren unterschieden, dass in ihnen die Fasern dichter als normal gelagert waren. Die denselben benachbarten Wurzeln werden als

druckatrophisch beschrieben. Es werden im Folgenden dann noch eine ganze Reihe ähnlicher Befunde an anderen Stellen des in grösserer Ausdehnung auf Grund dieses merkwürdigen Befundes untersuchten Rückenmarks beschrieben. Wir wollen hiervon hervorheben, dass (S. 595) an einer Stelle „das Rückenmark nur noch in einem Drittel seiner Peripherie von Pia überzogen“ war und dass sogar die Nervenwurzeln „mitten in das Neurom eingebettet“ sein konnten.

Mit dieser Beschreibung stimmen die mikroskopischen Abbildungen sehr gut überein, nur liefern sie, die den Eindruck sehr exacter Ausführung machen, sogar noch etwas mehr. Man sieht nehmlich, obschon der Verf. ausdrücklich angiebt (S. 594), dass „eine Gruppirung in einzelne Bündel, welche durch stärker entwickelte Partien von Zwischensubstanz von einander getrennt sind, nirgends sichtbar“ sei, eine solche sehr deutlich in der Abbildung im Gebiete der „Neurome“, nur dass sie eben nicht das Bild quergeschnittener Rückenmarkssepten machen. In der Erklärung der Tafel (S. 601) sind dieselben auch als „zahlreiche braungefärbte Gefässdurchschnitte“ „in der hellgelben Glia“ angegeben, was keinen principiellen Unterschied bedingt, da ja die Rückenmarksgefässe in den Septen verlaufen.

Am Schlusse seiner Arbeit erwähnt dann noch Verf. einen analogen zweiten Befund, den er bei einer multiplen Sklerose erhoben. Der Befund, Unterbrechung der Continuität der Pia, pilzförmig aus dieser Lücke hervorragender Tumor vom Bau der normalen weissen Substanz mit horizontal gerichteten Fasern, ist genau derselbe, so dass wir ihn hier nicht genauer wiederzugeben brauchen.

Ich habe die Beschreibung v. Kahlden's so ausführlich wiederholt, damit der Leser sich selbst eine genaue Vorstellung von dem Befund machen und danach auch meine Deutung selbst beurtheilen kann.

Dieselbe ist nehmlich eine ganz andere, als die des Autors: Es ist keine Rede von Tumoren, von Neuromen, sondern es liegt weiter nichts vor, als ganz normale weisse Substanz des Rückenmarks, welche aus Rissen der Pia herausgequollen ist, und diese Risse wie dieses

Hervorquellen sind kein krankhaftes Erzeugniss, sondern ein unbeabsichtigtes Kunstprodukt bei der Herausnahme des cadaverös erweichten Rückenmarks durch Druck entstanden.

Der Beweis hierfür beruht

1) auf der Thatsache, dass, wie Beschreibung und ein einziger Blick auf die Abbildung zeigen, die ausgetretene Masse vollkommen den Bau der normalen weissen Substanz zeigt: dies gilt für die Dicke sowohl wie für die Anordnung der Fasern. Alle Abweichungen hiervon lassen sich (s. u. unter 4) leicht aus einer mechanischen Verlagerung erklären;

2) darauf, dass die Pia ohne jede pathologische Veränderung am Rande der ausgetretenen Masse plötzlich aufhört;

3) dass die Fasern der ausgetretenen Masse in diejenigen der normalen Stränge übergehen;

4) dass die ausgetretene Substanz aus quer zu der Richtung der normalen Fasern verlaufenden Fasern zusammengesetzt ist, und dass zwischen ihr und den normal verlaufenden Fasern der normalen Stränge eine Zone von Fasern zu sehen ist, deren Verlaufsrichtung die Mitte zwischen der jener beiden hält. Construirt man sich ein schematisches Längsschnittsbild des Rückenmarks, d. h. eines langen Strangs, dessen Pia an einer Stelle geplatzt ist, weil an einem darüber und einem darunter gelegenen Punkte gleichzeitig eine plötzliche starke Compression stattgefunden hat und dessen weisse Substanz durch diesen Druck herniös herausgequetscht worden ist, so erhält man ein Bild, wie es die nebenstehende Skizze wiedergiebt. In der Mitte der Hernie sind die äussersten Fasern quer zur normalen Verlaufsrichtung abgelenkt und auf der Höhe der Mitte der Prominenz aus einander gerissen — ein Querschnitt a a muss also das Bild längsgetroffener Fasern geben. In den mehr höher und tiefer gelegenen Theilen sind die äussersten Fasern noch ähnlich gestellt, die tieferen aber erst nur unter einem spitzen Winkel zur normalen Richtung abgelenkt — dann erscheint auf dem Querschnitt b b zu äusserst eine Zone längsgetroffener, mehr gegen das Centrum des Schnittes hin eine Zone schiefgetroffener Fasern, zu innerst kommen natürlich die normal verlaufenden quergeschnittenen. Schneidet man aber quer durch den oberen

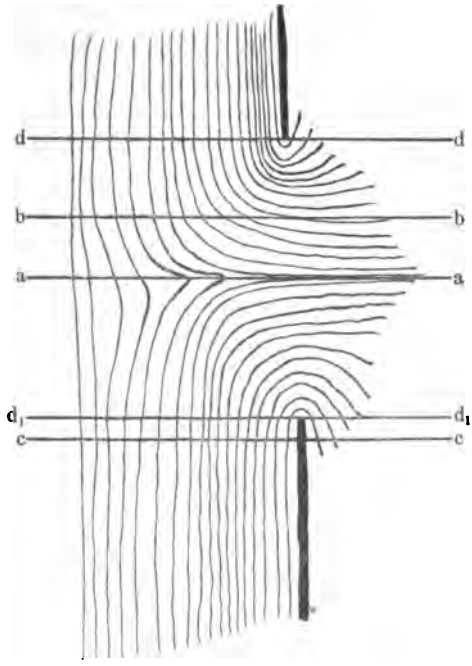

Schema des Längsschnittes der weissen Substanz des Rückenmarks. Die dünnen Linien stellen die Nervenfasern eines langen Strangsystems vor, die dicke Linie rechts die Pia. Dieselbe ist an den Linien d d und d_1 d_1 unterbrochen und die Fasermasse quillt aus der Lücke vor, sich über deren Ränder nach aussen umschlagend.

oder den unteren Rand der Hervortreibung, also in der Linie c c, so erscheinen die sogar unter stumpfen Winkel von der normalen Richtung abgelenkten Fasern schief oder quer getroffen, ausserhalb des normalen Rückenmarksquerschnitts, natürlich in weit geringerer Menge und ausserhalb des Rückenmarksquerschnittes gelegen, von demselben durch die Pia getrennt. Da sich diese ausgetretenen Fasern über den Rand des Piarisses nach aussen umschlagen, so ist dies Verhalten im Durchschnittsbild verständlich. Trifft endlich der Schnitt genau das obere oder untere Rissende der Pia, fällt er also mit der Linie d d der d_1 d_1 zusammen, so erscheinen bei geeigneter Umbiegung der ausgepressten Fasern dieselben im mikroskopischen Bilde

längs getroffen in einer Länge, welche der Dicke der Pia gleich kommt. Alle diese Bilder finden sich in v. Kahlden's Figuren auf's Getreueste wiedergegeben.

5) dass die Fasern im grösseren „Tumor" etwas weiter aus einander stehen können wie im normalen Rückenmark, erklärt sich leicht durch ein Auseinandergetriebensein derselben bei ihrer Auspressung aus dem Piariss, hat sich doch die ausgedrückte Masse ausserhalb desselben trichterförmig oder fächerartig (auf eine Ebene projicirt gedacht) ausgebreitet. Dass die Fasern der kleineren „Tumoren" dagegen dichter lagen als die des normalen Marks, ist auch verständlich — steckten sie doch noch eingekeilt in der Pialücke und konnten sich im Gegensatz zu denen der grösseren, schon extrapial gelegenen ausgequetschten Markmasse noch nicht frei ausbreiten.

6) abgesehen von den bis jetzt angeführten, meiner Ansicht nach schon völlig ausreichenden Gründen, wäre noch anzuführen, dass wohl kaum ein sogenanntes ächtes Neurom, und das sind wohl nur die sogenannten Amputationsneurome, einen so regelmässigen Verlauf, der überdies wie abgeschnitten endenden Nervenfasern zeigen dürfte und dann

7) wäre auch wohl nicht gut zu verstehen, wie die den Hintersträngen angehörigen Fasern des Neuroms, wenn man nicht etwa annehmen wollte, dass dieselben neu getriebene, seitliche Ausläufer der Hinterstrangfasern seien, nach ihrer Deviation und Unterbrechung ihrer Continuität in Folge ihrer Abtrennung von den Spinalganglien nicht hätten entarten müssen.

Was ich da Alles angeführt habe, macht übrigens nicht den Anspruch auf Originalität und auf Neuheit. v. Kahlden ist nicht der erste, welcher Zerquetschungsartefacte des Rückenmarks als pathologische Bildungen beschrieben hat und ich bin nicht der erste, welcher solchen Kunstprodukten im Gegensatz zu den betreffenden Autoren die richtige Deutung giebt, auch sind meine oben angeführten Beweisgründe keine neuen. Es sind das alles auch keine unbekannten Dinge.

Ein altes Beispiel, soweit aus der viel kürzeren Beschreibung zu erkennen, sogar den v. Kahlden'schen analoges, findet sich in Mannkopff's Vortrag über Myelitis auf der 40. Versammlung deutscher Naturforscher und Aerzte zu Hannover 1865. Er

beschrieb (s. S. 256 des amtlichen Berichts) einen Fall, „in welchem viele Ursprünge von Nervenwurzeln eine geringe knotige Anschwellung zeigten, die durch das Hervordrängen der Marksubstanz entstanden war. Eine Veränderung der Nervenfasern selbst konnte ich (M.) hier nicht erkennen“ [1]).

Diese Angabe fand sofort in der Discussion ihre richtige Deutung durch Virchow, welcher „die knotigen Anschwellungen theilweise für eine Folge der Manipulationen beim Herausnehmen“ erklärte (ebendaselbst S. 260).

Seitdem ist eine ganze Reihe von solchen Kunstprodukten als pathologisch beschrieben worden, und die ganze Frage hat in Ira van Gieson (A study of the artefacts of the nervous system. Reprinted from the New-York medical Journal. 1892) einen gründlichen Bearbeiter gefunden. Der amerikanische Autor hat nicht bloss alle ihm bekannt gewordenen Fälle, 21 an der Zahl, und es sind solche von recht erfahrenen und angesehenen Autoren neben denjenigen von Anfängern, sorgfältig in der Literatur gesammelt und besprochen, sondern auch selbst 5 menschliche und einige thierische Rückenmarke untersucht, welche zufällig zerquetscht und als pathologisch verändert gedeutet worden waren, — Sammlungsobjecte. Endlich hat er aber, und das ist der Glanzpunkt seiner Arbeit, künstlich durch absichtliches Zerquetschen sämmtliche von den betreffenden Autoren beschriebenen Veränderungen bis zur scheinbaren Duplicatur des Marks herzustellen vermocht und genau untersucht. Die Darstellung van Gieson's zeichnet sich durch musterhafte Einfachheit und Klarheit aus, ist durch sehr instructive Abbildungen verdeutlicht und von eingehender, sehr gewandter Kritik begleitet.

[1]) Dieses halbvergessene Beispiel wurde mir vor Jahren durch eine Bemerkung von Klebs bekannt, welcher mich bei einer Spinalsection dringend vor einer unvorsichtigen — mit Knickung verbundenen — Herausnahme des Rückenmarks warnte. Die mir indess damals nicht angegebene Literaturstelle verdanke ich der Freundlichkeit des Herrn Geheimraths Naunyn, welcher sie mir auf meine Anfrage mittheilte.

Als Neurom ist zwar keiner der von van Gieson eruirten Befunde in der Literatur von den betreffenden Autoren gedeutet, nichtsdestoweniger finden sich aber bei ihm Bilder angeführt, welche den v. Kahlden'schen in völlig genügender Weise entsprechen. So verweise ich für den makroskopischen Befund auf van Gieson's Fig. 21, auf Tafel VII, dessen Beschreibung sich S. 48 unten und S. 49 findet. Er betrachtet diesen Fall — es lag unabsichtliche Läsion vor — als einen ungewöhnlichen, weil die graue Substanz nicht mitbetheiligt war. Mikroskopische Bilder, denen v. Kahlden's entsprechend, sind in Fig. 5 und 6 — gleichfalls unbeabsichtigte Verletzung — wiedergegeben, ferner in Fig. 39 — absichtliche Verletzung —, bei deren Beschreibung S. 54 ausdrücklich auf Bilder hingewiesen wird, welche den v. Kahlden'schen analog sind. Auch Fig. 45 hat Aehnlichkeit mit denselben, ferner die Fig. 57 und 63 — alles absichtliche Kunstprodukte — wenn auch die Veränderung bei diesen gröber und verwickelter ist.

Von den Fällen in der Literatur bietet der erste von Buchholz beschriebene (van Gieson S. 96) ein Analogon (vergl. Textfigur 1, 2 und 3 bei van Gieson S. 96). Daselbst weist van Gieson auch ganz besonders auf die Bedeutung der horizontal verlaufenden Nervenfasern des vorgequollenen Marktheils hin.

Ich bin überzeugt, dass ein Jeder, welcher nicht schon ohnedies zu der gleichen Ansicht über v. Kahlden's „Neurome" gekommen ist, wie ich sie oben ausgesprochen, dieselbe durch den Vergleich mit van Gieson's Arbeit bestimmt gewinnen wird. Es ist mir denn auch nicht allein so gegangen, denn die Herren Weigert, H. Stilling (Lausanne) und v. Monakow sind sämmtlich unabhängig von einander und sofort zu demselben Urtheil gelangt (mündliche bezw. schriftliche Mittheilung).

Endlich habe ich — man wird mir vielleicht sagen zum Ueberfluss — zu meiner eigenen Belehrung einen kleinen Theil der van Gieson'schen Versuche wiederholt und habe v. Kahlden'sche „Neurom"-Bilder mit genügender Uebereinstimmung absichtlich und künstlich erzeugen können, auch ein unfreiwillig erzeugtes ist mir vorgekommen. Um nicht

zu viel Raum in Anspruch zu nehmen, gebe ich nur 2 Mikrophotographien[1]) (Fig. 1 und 2) des bestgelungenen Präparats[2]) wieder. Dasselbe stellt den Durchschnitt des Rückenmarks in der Mitte einer pilzförmigen, über halbkugligen Prominenz P dar, welche ich an dem normalen, aber etwas cadaverös erweichten Organ durch gleichzeitige Compression zweier benachbarten Stellen erzeugte. W ist die Pia mater, deren Rissenden E (in Fig. 1 nur an dem einen Ende eingeschrieben) den „Hals" der Prominenz umgreifen oder umschnüren. V ist das peripherische Ende der vorderen, H dasjenige der hinteren Längsfurche. Man sieht deutlich in der herniös vorgetriebenen weissen Substanz den horizontalen Verlauf der sich fächerförmig ausserhalb der Pia ausbreitenden Fasern und kann ihre Continuität bis in's Mark hinein verfolgen. Die Asymmetrie des Rückenmarkquerschnitts, die Deformation seiner grauen Substanz sind leicht zu verstehen (vergl. van Gieson)[3]). In v. Kahlden's Fall bestand der makroskopischen Beschreibung nach (s. o.) auch leichte Verschiebung der grauen Substanz, in seiner Abbildung Fig. 1 ist dies am verkürzten rechten Hinterhorn zu erkennen.

Ueber die von v. Kahlden angeführten, als Neurome des Rückenmarks publicirten Fälle der Literatur konnte ich mir, da ich die Originalien noch nicht eingesehen, bisher kein definitives Urtheil bilden. Der von Raymond erscheint mir der Zusammensetzung der Knötchen aus Fasern ähnlich denen peripheri-

[1]) Ausgeführt von Herrn Otto Müller in Zürich, Fig. 1 bei 17facher, Fig. 2 bei 40facher Vergrösserung. Die Präparate sind nach Weigert in Formol fixirt, in Chromalaun-Chromkali gebeitzt und nach der Markscheidenmethode gefärbt.

[2]) Auf Verlangen steht natürlich noch mehr zur Verfügung. Indess kann sich ja Jeder selbst leicht so viel solche Präparate machen, wie er will.

[3]) Im Sinne v. Kahlden's dagegen würde mein Zerquetschungspräparat voraussichtlich als „ächtes Neurom des Rückenmarks auf Basis congenitaler Missbildung entstanden" (vergl. v. Kahlden, S. 597 unten) gedeutet worden sein, oder vielleicht auch als „ächtes Neurom des Rückenmarks mit secundärer Deformation des Marks durch die Zugwirkung des sich herauszerrenden Tumors".

scher Nerven und des horizontalen Verlaufs dieser Fasern wegen recht verdächtig, ebenso der erste der drei Fälle Schlesinger's, über dessen beide andere ich mir vorerst kein Urtheil erlaube.

Dagegen möchte ich noch einen weiteren Fall beifügen, welcher v. Kahlden offenbar entgangen ist, den von Bernhard Feist (dieses Arch. Bd. 140. S. 444. 1892) als multiple tumorartige Missbildungen am Rückenmark eines Paralytikers veröffentlichten. Es liegen in diesem Falle, wie in den übrigen von diesem Autor als pathologisch beschriebenen Fällen (vergl. van Gieson und dieses Archiv Bd. 131 und 138) auch nur Artefacte vor (vergl. auch Marchand's Bemerkung in dem Referate über van Gieson's Arbeit. Fortschr. der Med. 1893. S. 533). Allerdings wurde hier auch graue Substanz mit heraus gequetscht.

Ein während der Niederschrift dieses Artikels erschienenes Autoreferat v. Kahlden's (Centralblatt für path. Anat. VII. Bd. 1896. No. 14. S. 598) zeigt übrigens, dass ihm selbst noch immer kein Verdacht an der Art seiner „Neurome" gekommen ist.

Nachtrag.

In der medicinischen Section der schweizerischen Naturforscherversammlung zu Zürich habe ich im August d. J. den Inhalt des vorstehenden Artikels zum Gegenstande einer Mittheilung mit Demonstration gemacht, welche Herrn Geh. R. Prof. E. Ziegler — dessen Assistent Herr Prof. v. Kahlden ist — zu folgender Entgegnung veranlasste:

1) dass v. Kahlden die betreffende Section selbst ausgeführt habe;
2) dass demselben die van Gieson'sche Arbeit wohl bekannt sei, dass er jedoch
3) die von ihm als Neurome beschriebenen Befunde von den von van Gieson als Artefacte angesprochenen für verschieden halte.

Ich kann nicht finden, dass diese Aesserungen etwas gegen die von mir wie von Anderen vertretenen Deutungen beweisen und habe meinerseits Folgendes zu erwidern:

ad 1) Dass die Vornahme der Section[1]) durch v. Kahlden selbst — womit übrigens noch nicht gesagt ist, dass der Obducent auch selbst den Spinalkanal geöffnet hat und nicht, wie das doch überall gewöhnlich zu geschehen pflegt, der Diener — doch nicht das Vorhandensein einer Zerquetschung des Rückenmarks ausschliesst, bezw. wenn das ganze Bild der Markveränderung für das Vorhandensein eines solchen spricht.

ad 2) Ist zu fragen: seit wann kennt v. Kahlden die 3 Jahre vor seiner Publication erschienene Arbeit van Gieson's? Ist sie ihm vor oder nach dem Erscheinen der seinigen bekannt geworden? Ueber diesen Punkt giebt Ziegler's Angabe keinen Aufschluss.

Hat v. Kahlden van Gieson's Arbeit schon früher gekannt, so muss man sich darüber wundern, dass er sie gar nicht erwähnt und nicht auf die Anderen doch sofort in die Augen fallende (mindestens) grosse Aehnlichkeit seiner und der Gieson'schen Befunde aufmerksam macht — unter Betonung der seiner Ansicht nach bestehenden und für die Gültigkeit seiner Deutung entscheidenden Differenzpunkte. Ist ihm die van Gieson'sche Arbeit aber erst nachträglich bekannt geworden, so wäre es gut gewesen, wenn er in seinem Autoreferat dies nachgeholt. Ziegler's Aeusserung (3) lässt doch erkennen, dass v. Kahlden an die Möglichkeit der Deutung seiner Befunde im Sinne van Gieson's gedacht hat.

ad 3) Dass v. Kahlden seine Befunde von denen van Gieson's für verschieden hält, ist lediglich als seine subjective und deshalb für Andere unverbindliche Ansicht anzusehen, die erst discutabel werden kann, wenn der Autor sie objectiv begründet hat. Das ist bis jetzt nicht geschehen, während die Gründe der Gegner vorliegen.

Zum Schlusse hebe ich noch hervor, dass die Bemerkungen Ziegler's keine eigene Urtheilsäusserung desselben enthalten.

[1]) Es handelt sich übrigens um 2 Fälle.

Berichtigungen.

Bd. 146 S. 233 in der Ueberschrift lies: **Leipzig** statt z. Z. in Bad Ratzes bei Bozen, Tirol.

Bd. 146 S. 540 Z. 7 v. o lies: **Flaumhaar** statt Frauenhaar.

F. Kretz. del.

W. Grohmann sc.

Fig. 1.

Fig. 3.

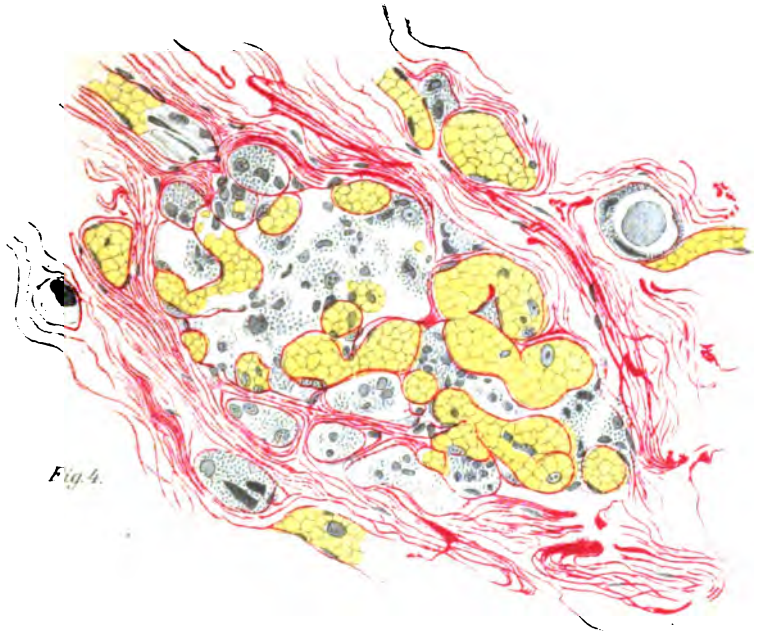

Fig. 4.

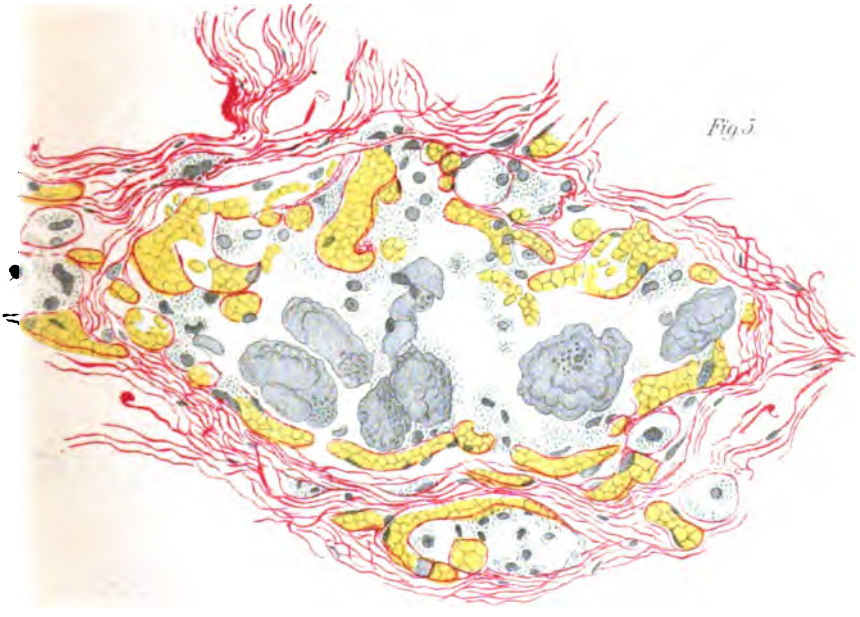

Fig. 5.

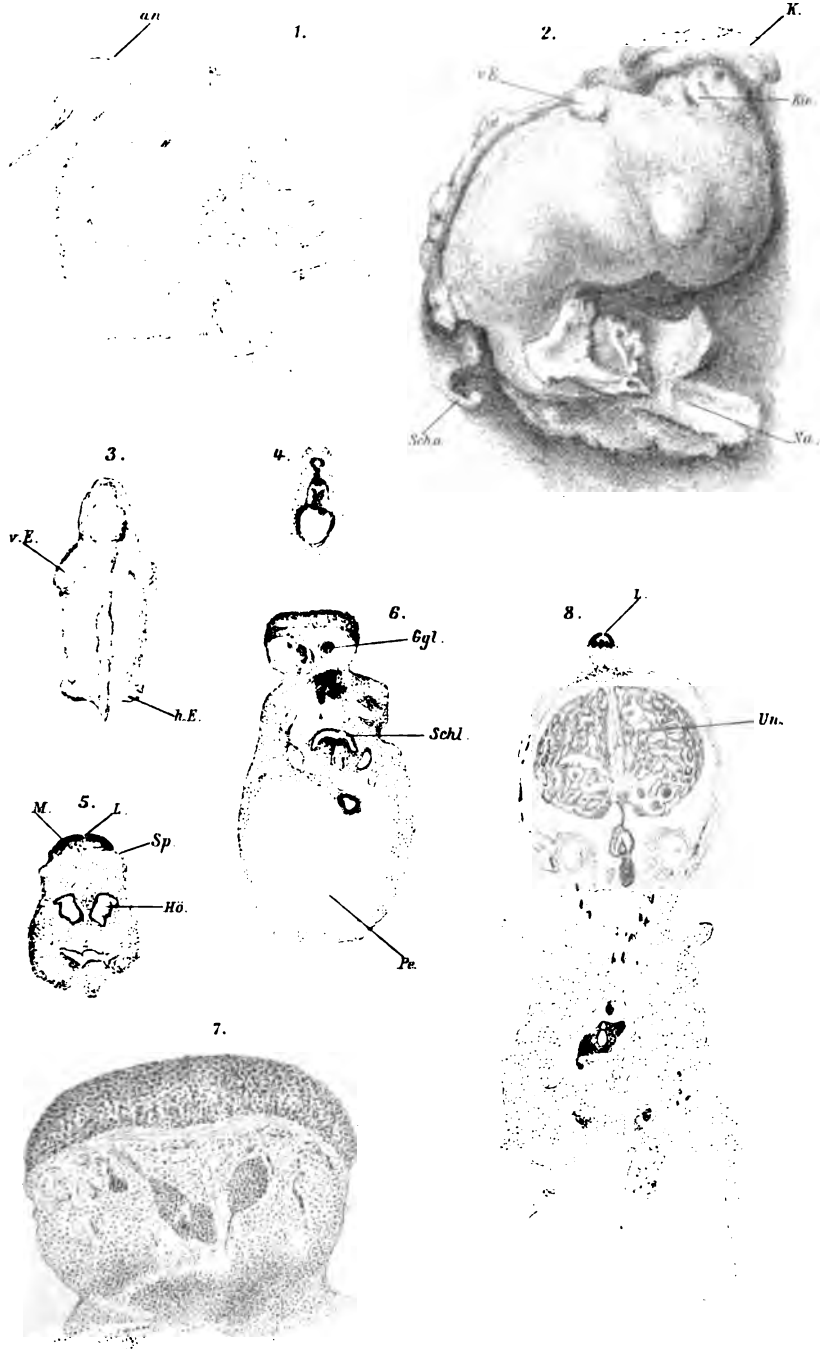
1.
an
2.
K.
v.E.
Kie.
Sch.a.
Na.
3.
v.E.
h.E.
4.
5.
M.
L.
Sp.
Hö.
6.
Ggl.
Schl.
Pe.
7.
8.
L.
Un.

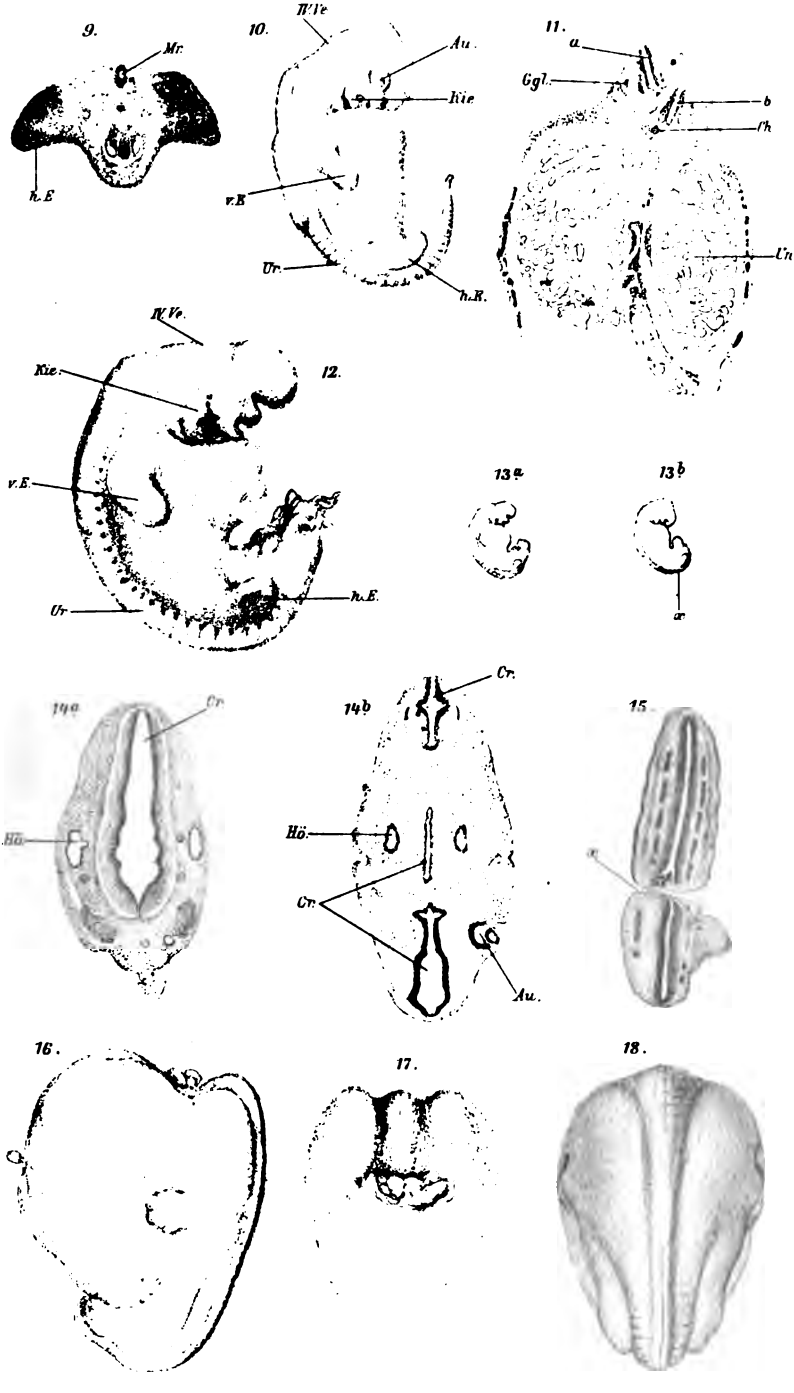
9.
Mr.
h.E.
10.
IV.Ve.
Au.
Kie.
v.E.
Ur.
h.E.
11.
a.
Ggl.
b.
Ch.
Ur.
IV.Ve.
Kie.
12.
v.E.
Ur.
h.E.
13a.
13b.
a.
14a.
Cr.
Hö.
14b.
Cr.
Hö.
Cr.
Au.
15.
16.
17.
18.

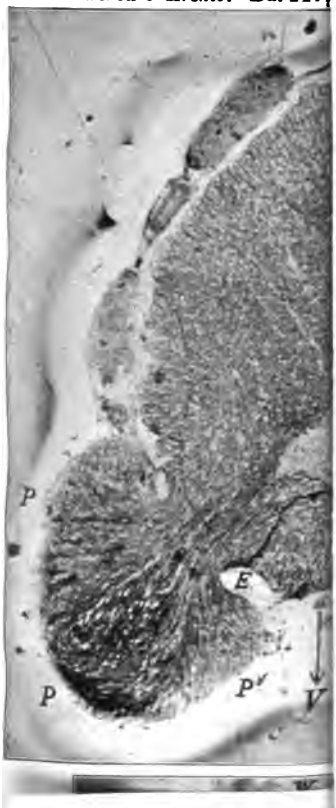
P
E
P
P'
V

Archiv
für
pathologische Anatomie und Physiologie
und für
klinische Medicin.

Bd. 147. (Vierzehnte Folge Bd. VII.) Hft. 2.

VII.

Beiträge zur pathologischen Anatomie des Herzens.

Von Prof. Dr. Ribbert in Zürich.

(Hierzu Taf. VII.)

1. Ueber Gefässe in den Herzklappen.

Die nicht gerade zahlreichen Arbeiten über das Vorkommen von Gefässen in den Herzklappen haben zu dem jetzt wohl ziemlich allgemein anerkannten Resultat geführt, dass in der Norm die Seminularklappen gefässlos sind und die Zipfelklappen mit wenigen Ausnahmen nur in den basalen Abschnitten Gefässe besitzen, dass aber bei Endocarditis eine Vascularisation der Klappen eine ganz gewöhnliche Erscheinung ist. Meine eigenen Untersuchungen, über die ich berichten möchte, werden an diesem Standpunkt nichts Wesentliches ändern, so dass es überflüssig erscheinen könnte, nochmals auf den Gegenstand zurückzukommen, wenn ich nicht in einigen Einzelheiten Ergänzungen zu bieten vermöchte.

Von Luschka[1]) rührt die Angabe her, dass die Herzklappen in der Norm gefässhaltig seien. Köster[2]), der diese Annahme

[1]) Sitzungsber. der Akad. der Wissensch. Wien 1859.

[2]) Dieses Archiv. Bd. 72. S. 275.

ebenfalls vertrat, basirte auf sie seine Lehre von der embolischen Endocarditis. Es stellte sich aber durch die ferneren anatomischen und experimentellen Beobachtungen über die Genese der Klappenentzündung bald heraus, dass die Embolie jedenfalls nicht der gewöhnliche Weg ist, auf welchem die Mikroorganismen zur Wirkung gelangen [Orth und Wyssokowicz[1]), Ribbert[2])], dass sie sich vielmehr auf der Oberfläche der Klappen ansiedeln und von hier aus in sie hineindringen. Damit stimmten dann die ferneren Studien über die Gegenwart von Klappengefässen überein. v. Langer[3]) gelangte zu dem Resultat, dass die Semilunarklappen niemals vascularisirt sind, dass die Zipfelklappen aber nur soweit Gefässe besitzen, wie die Musculatur in ihre basalen Abschnitte hineinreicht. Coën[4]) injicirte fötale und kindliche Herzen und fand die Zipfelklappen in grösserer Ausdehnung gefässhaltig, als es v. Langer beobachtet hatte. Aber dieser[5]) betonte in einer zweiten Mittheilung, dass aus den Verhältnissen bei Embryonen und Kindern nicht auf die bei Erwachsenen geschlossen werden dürfe. Bei jenen sind die Klappen noch ganz oder theilweise muskelhaltig und soweit das der Fall ist, auch mit Gefässen versehen. Später zieht sich die Musculatur mehr und mehr zurück und damit schwindet auch die Vascularisation. Bei Endocarditis aber tritt eine oft ausserordentlich reichliche Gefässneubildung ein, welche die Klappen in ganzer Ausdehnung mit einem dichten Netz durchziehen kann. Bei Rindfleisch (Lehrbuch der pathol. Histologie) findet sich darüber eine schematische Figur. v. Langer lieferte instructive Illustrationen. Kundrat (cit. bei v. Langer) demonstrirte dahingehörige Präparate. Wyssokowicz wies mikroskopisch in mehreren Fällen Gefässe nach, die er als neugebildet betrachtete und Orth giebt in seinem Lehrbuch an der Hand einer Zeichnung eine entsprechende Darstellung. Sehr gute Abbildungen fügte auch Darier[6]) seiner Arbeit an, in welcher er ebenfalls zu dem Re-

[1]) Dieses Archiv. Bd. 103.
[2]) Fortschr. der Med. 1886.
[3]) Sitzungsber. der Akad. der Wissensch. Wien. Bd. 82.
[4]) Archiv für mikrosk. Anat. Bd. 27.
[5]) Dieses Archiv. Bd. 109.
[6]) Archives de phys. norm. et path. 1887.

sultat kommt, dass die normalen Klappen gefässfrei, die entzündeten meist, aber nicht immer vascularisirt sind. Er führt auch noch weitere casuistische Literatur an. Was nun meine eigenen Beobachtungen angeht, so will ich zunächst einige Bemerkungen machen über den Nachweis der Klappengefässe. Ich habe dabei hauptsächlich die Mitralis im Auge. In manchen Fällen kann man die Gefässe schon bei blossem Auge auf's Deutlichste erkennen, sei es, dass sie bluthaltig sind und deshalb leicht sichtbar werden, sei es, dass sie im leeren Zustande über das Niveau der Klappe, zuweilen als riffförmige Erhebungen prominiren. Aber es leuchtet ohne Weiteresein, dass man auf diese einfache Weise nur die gröberen Gefässe gut nachweisen kann und zwar um so mehr, als die Capillaren meist nicht blutgefüllt sind. Etwas mehr als bei der Flächenbetrachtung kann man allerdings bei durchfallender Beleuchtung erkennen. Doch reicht auch diese nicht immer aus, um feinere Gefässe aufzufinden. In diesen Fällen ist dann die Injection erforderlich. Sie gelingt auch noch am völlig aufgeschnittenen Herzen, an dem ich sie ausschliesslich vorgenommen habe. Die Mitralis insbesondere lässt sich von der linken Coronararterie aus gut injiciren. Wenn man in sie gleich nach dem Abgang aus der Aorta eine Canüle einführt, ihre Seitenäste und dann sie selbst dort unterbindet wo sie beim Aufschneiden des linken Ventrikels an der stumpfen Herzkante durchschnitten wurde, so bringt man die Injectionsmasse bei langsamem kräftigen Drucke zunächst in das linke Herzohr, dann in die Musculatur an der Basis des langen Mitralzipfels und endlich in diesen selbst hinein. Um die andere Klappenhälfte zu injiciren, führt man die Canüle von der Durchschnittsstelle an der stumpfen Herzkante aus in die nach hinten ziehende Fortsetzung der Arterie, deren nach abwärts gehende Seitenzweige man gut unterbinden muss.

Um sich die nöthige technische Sicherheit zu verschaffen, wähle man zur Injection solche Herzen, an denen man mit Bestimmtheit auf das Vorhandensein von Gefässen rechnen kann, in denen also die Klappen endocarditisch erkrankt sind. Freilich darf der Prozess nicht zu frisch sein. Wenn man eine Mitralis zu injiciren versucht, auf deren Oberfläche die ersten thrombotischen Abscheidungen in der bekannten Anordnung

sitzen, so wird man, falls ein recurrirender Prozess angeschlossen ist, keinen Erfolg haben. Die Gefässfüllung gelingt wie an normalen Klappen nur in den basalen Abschnitten und hört meist in ziemlich gerader Linie auf. Ist dagegen die Erkrankung älter, einige Wochen oder besser noch einige Monate alt, so bekommt man oft eine ausserordentlich zierliche, bis zu den endocarditischen Erhebungen reichende Injection, wie sie v. Langer und Darier abgebildet haben. Das capillare Gefässgebiet kann so dicht sein, dass es die Klappe nur diffus gefärbt erscheinen lässt und sich erst bei mikroskopischer Betrachtung in ein engmaschiges Netz auflöst. Auch in späterer Zeit, noch nach Jahren, kann die Injection sehr ausgedehnt gelingen. Ich habe eine mässig stenosirte und retrahirte, stark verdickte Mitralis injicirt, die fleckig intensiv und gleichmässig blau erscheint, ohne indessen, wie die histologische Untersuchung lehrt, Extravasate darzubieten. Die Gefässe sind aber ausserordentlich zahlreich, auf ihre Anordnung komme ich noch zurück. Doch darf man bei ausgebildeten Klappenfehlern nicht mehr mit Sicherheit auf ein Resultat rechnen. Je mehr die Schrumpfung vorgeschritten und je älter die Veränderung ist, desto schwieriger wird die Injection, desto häufiger bleibt sie unvollkommen und oft nur auf kleine Abschnitte beschränkt. Die Gefässe bilden sich eben, wie auch Andere bereits gesehen haben, später wieder zurück.

Diese Beobachtungen sind also lediglich geeignet, das bisher Bekannte und meist Angenommene zu bestätigen. Nun gelingt aber die Injection nicht selten an Klappen, die keine hochgradigere endocarditischen Veränderungen zeigen, an denen nichts weiter vorhanden zu sein braucht, als eine leichte, ungleichmässige Verdickung des freien Randes ohne Verkürzung des Klappensegels und ohne Betheiligung der Sehnenfäden. Solche geringen Verdickungen muss man aber nicht nothwendig auf abgelaufene Endocarditis beziehen. Denn bei Erwachsenen sind ja, wie Veraguth[1]) bei seinen auf meine Veranlassung vorgenommenen Untersuchungen genauer beschrieben hat, fleckige oder mehr diffuse Verdickungen des freien Klappenrandes ganz

[1]) Dieses Archiv. Bd. 139.

gewöhnliche Erscheinungen, ohne dass unter dem Mikroskop irgend welche auf frühere Entzündung deutende Verhältnisse gefunden werden könnten. Vielmehr besteht auch hier die Klappe, wie an den nicht verdickten Abschnitten, aus drei (bezw. fünf) gut abgrenzbaren Schichten, die zwar an Höhe zugenommen haben, sonst aber nicht wesentlich verändert sind. Wenn aber eine Verdickung durch Endocarditis bedingt ist, so finden sich stets bestimmte, sogleich noch zu erwähnende Strukturabweichungen. In den meisten Fällen lassen sich beide Arten der Dickenzunahme übrigens schon bei blossem Auge unterscheiden. Denn erstens ist die „physiologische" Veränderung selten gleichmässig auf die ganze Klappe, bezw. einen ganzen Zipfel ausgedehnt, sondern gewöhnlich über den Ansatzpunkten der Sehnenfäden am stärksten. Auch ist die Verdickung nicht immer so beträchtlich, wie sie bei der Flächenansicht zu sein scheint, denn wenn man die Klappe von der Rückseite betrachtet, bemerkt man oft, dass der Prominenz eine Aushöhlung, eine Grube entspricht. Zweitens zeigt die nicht entzündliche Volumenszunahme ein mehr transparentes, zuweilen geradezu gallertiges Aussehen, während die endocarditisch veränderte Stelle undurchsichtig, weisslich oder weiss wie Sehnengewebe ist. Doch ist diese Differenz nicht immer so prägnant, dass sie ohne Weiteres in's Auge fällt. Solche Fälle können dann der Deutung einige Schwierigkeiten machen. Denn wenn der endocarditische Charakter so wenig prägnant ist, dass die Verdickung vielmehr dem „physiologischen" sich annähert, so könnte man, falls die Injection gelingt, leicht auf den Gedanken kommen, es handle sich um die Gegenwart von Gefässen in einer normalen Klappe. In solchen Fällen kann nur die mikroskopische Untersuchung entscheiden und im Allgemeinen wird sie dann die für eine abgelaufene Endocarditis charakteristischen Befunde liefern. Freilich handelt es sich unter diesen Umständen seltener um eine, die ganze Dicke der Klappe einnehmende Veränderung, als vielmehr gewöhnlich um einen nur die dem Ostium zugekehrte Gewebslage einnehmenden Prozess. Im ersteren Falle ist die normale Struktur ganz aufgehoben, statt der gut begrenzten Schichten findet man ein unregelmässig gebautes, Anfangs zell- und gefässreiches, später derberes, schliesslich kernarmes Gewebe. Im zweiten Falle ist nur

die oberste Lage verändert, verdickt und statt aus parallelstreifiger Fasersubstanz aus einem nicht in bestimmter Weise aufgebauten Bindegewebe gebildet. Bei Vorhandensein derartiger Veränderungen wird man also die gefässhaltige Klappe nicht für normal halten. Nun giebt es aber doch vereinzelte Fälle, in denen auch das Mikroskop die Zweifel nicht ganz beseitigt, in denen vielmehr die Abnormitäten der Oberflächenlage zu geringfügig sind, um eine sichere Entscheidung zu ermöglichen. Gewöhnlich ist dann auch die Gefässentwickelung geringfügig, sie bleibt vom freien Rande eine Strecke weit entfernt. Sehr selten aber sind zweifellos die Klappen, die histologisch mit Bestimmtheit als unverändert bezeichnet werden können und trotzdem Gefässe enthalten. Eine derartige, von mir untersuchte Mitralis zeigte ein einzelnes, nur wenig verzweigtes Gefässstämmchen, welches etwas über die Mitte des Aortensegels hinabreichte. Ein zweites Organ bot dadurch eigenartige Verhältnisse, dass von dem Papillarmuskel aus ein etwa 2 mm breiter Muskelbalken an die hintere Mitralfläche zog, um etwas oberhalb ihrer Mitte zu inseriren. Von der Ansatzstelle desselben zogen reichliche Gefässe durch das Segel, um sich mit den in der Musculatur der Klappenbasis befindlichen zu vereinigen. Hier war also der embryonale Zustand theilweise erhalten und daher die Anwesenheit von Gefässen, die in der übrigen Klappe fehlten, leicht verständlich.

Die Schwierigkeit in der Beurtheilung der makroskopischen Befunde legt aber, wie auch Darier hervorhebt, gewiss den Gedanken nahe, dass die früheren Angaben über die Existenz von Gefässen in normalen Klappen zum Theil wenigstens auf eine Verwechslung mit wenig veränderten zurückzuführen seien. Was insbesondere Köster's Untersuchung über embolische Endocarditis betrifft, so wird man sie entweder auf die Erkrankung einer Klappe beziehen, an welcher bereits früher eine Endocarditis bestanden hatte, aber abgeheilt war, oder in welcher ausnahmsweise vom Embryonalleben her Gefässe erhalten geblieben waren. Die erstere Möglichkeit wird uns dadurch noch etwas näher gebracht, dass es naturgemäss bei frischer Thrombenbildung auf den Klappen noch weniger gut als ohnehin möglich ist, die Beschaffenheit der durch die Ab-

scheidungen verdeckten Abschnitte zu beurtheilen. Dieser Umstand giebt mir Veranlassung, noch ganz speciell darauf hinzuweisen, wie häufig wir Veranlassung haben, eine Endocarditis, die der Arzt als eine frische betrachtete und die uns auf den ersten Blick ebenfalls so erscheint, doch als eine recurrirende zu bezeichnen. Ich stütze mich dabei auf die Erfahrung, dass ich in einer grösseren Reihe von Fällen, die ich zum Zweck eines Studiums der ersten Klappenveränderungen bei Endocarditis untersuchte, nur einzelne auffand, in denen die Klappen nicht bereits ältere Veränderungen aufwiesen, trotzdem es sich nur um junge thrombotische Abscheidungen handelte. In solchen Objecten hatte dann auch die Gefässinjection vollen Erfolg.

Es ergiebt sich aber aus allen diesen Beobachtungen die, wie mir scheint, bisher noch zu wenig, wenigstens von Seiten des Arztes, beobachtete Thatsache einer häufigen und weitgehenden Heilung von Endocarditis. Man wird erwarten dürfen, dass vor Allem diejenigen Prozesse sich am besten zurückbilden, die nur wenig tief in die Klappen hineinreichten. So findet man denn auch oft nur die oberste Schicht verdickt, im Bau verändert und mit Gefässen versehen. Nicht selten aber ist auch in Fällen, in denen im Leben keine Symptome von Herzerkrankung bestanden, in denen keine Verkürzung der Klappensegel und Sehnenfäden sich findet und der Rand der Klappe nur leicht verdickt ist, das Gewebe derselben in ganzer Ausdehnung abnorm und vascularisirt. Weshalb hier keine stärkere Retraction sich bildete, ein Klappenfehler also ausblieb, lässt sich nicht entscheiden. Doch wird man vermuthen dürfen, dass die Intensität der Entzündung den Ausschlag giebt.

Wenn nun auf den Klappen, die von einer früheren Erkrankung oder ausnahmsweise auch einmal vom Embryonalleben her gefässhaltig sind, eine neue Endocarditis sich einstellt, so wird sie gewiss ebenso gut, wie in jedem anderen Organe embolischer Natur sein können. Doch erfährt diese Möglichkeit dadurch eine Einschränkung, dass die neuen Gefässe sich im Laufe der Zeit gegen die Ansatzlinie hin zurückbilden, so dass die in den meisten Fällen erkrankenden Randabschnitte gefässfrei werden, und dass andererseits die seltenen normalen Gefässe

meist nicht bis zur sogen. Schliessungslinie herabreichen. Eine Embolie könnte daher unter diesen Umständen wohl eine Erkrankung herbeiführen, soweit Vascularisation vorhanden ist, sie könnte aber nicht das typische Bild der Endocarditis verrucosa bedingen.

Nach diesen allgemeinen Erörterungen über das Vorkommen der Klappengefässe verdienen nun die Bedingungen und histologischen Einzelheiten ihrer Genese noch eine besondere Auseinandersetzung. Zunächst sei daran erinnert, dass die Hauptstämme gewöhnlich auf der den Ostien zugewandten Seite der Klappenfläche verlaufen, also auf derselben, auf der die Endocarditis localisirt ist. Die tieferen Gewebstheile werden von Seitenästen versorgt. Ist die Oberflächenschicht sehr dick, so reichen die stets an der Grenze gegen die mittlere Lage flächenhaft ausgebreiteten grossen Gefässe mit ihren Verzweigungen oft nicht aus, um auch die zwischen dieser Gefässzone und der freien Fläche gelegenen Abschnitte zu versorgen. Dann gehen von den Hauptstämmen auch Aeste schräg oder gerade gegen die Oberfläche und zwar oft sehr zahlreich und parallel zu einander angeordnet. So sah ich es besonders schön in dem oben erwähnten Falle einer Mitralsklerose, in welchem die Prominenzen diffus blau gefärbt erschienen.

Wodurch wird nun die Gefässneubildung veranlasst? Wie kommen z. B. die an den langen Aortenzipfel der Mitralis etwa 2½ cm von der Schliessungslinie entfernten normalen Gefässe dazu, Aeste neuzubilden, die nun bis zum freien Rande vordringen? Es scheint mir keine andere Erklärung möglich, als dass die Wucherung veranlasst wird durch chemotaktische Einflüsse. Die aus den endocarditisch erkrankten Stellen resorbirten bakteriellen und sonstigen Substanzen gelangen mit dem Lymphstrom zur Basis der Klappe und wirken nun auf die hier vorhandenen Gefässwände ein, deren Endothelien den chemotaktischen Einwirkungen folgend in die Klappe hineinwachsen. Auf diese Weise verstehen wir, weshalb die Vascularisation nur auf der von der Endocarditis ergriffenen Seite erfolgt. Freilich steht mir keine Erfahrung darüber zu Gebote, ob die Gefässe, falls die Entzündung auf der Rückseite der Klappe sässe, sich vorwiegend auf dieser entwickeln würde. Wir begreifen es aber

ferner, dass bei umschriebener Endocarditis auch die Vascularisation nur in einem entsprechenden beschränkten Umfange stattfindet, wie es z. B. aus einer Figur v. Langer's hervorgeht.

Die sich neu bildenden Gefässe gebrauchen selbstverständlich eine nicht geringe Zeit, um die grossen Strecken zurückzulegen, die sich ihnen z. B. im Aortenzipfel der Mitralis bieten. Genaueres vermag ich hierüber allerdings nicht anzugeben. Jedenfalls gelangen sie im Allgemeinen erst dann an die Schliessungslinien, wenn die Organisation der Thromben grösstentheils oder ganz vollendet ist, so dass für ihre weitere Proliferation keine ausreichende Veranlassung mehr besteht. Daher werden die warzenförmigen Erhebungen der Endocarditis verrucosa gewöhnlich keine Gefässe enthalten. Wenn aber v. Langer angiebt, dass es ihm niemals gelungen sei, die Prominenzen zu injiciren, so kann ich auf andere Erfahrungen hinweisen. Es kommt eben doch gelegentlich eine Vascularisation der Warzen zur Beobachtung und zwar aus doppeltem Grunde. Einmal kann die Gefässwucherung auch bei vorgeschrittener Organisation der Thromben doch noch weiter gehen, wenn nehmlich die entzündungserregenden Organismen noch nicht verschwunden sind oder wenn neue sich angesiedelt haben. Zweitens aber wird bei Endocarditis recurrens leicht ein Einwachsen der von früher her vorhandenen Gefässe schon von vornherein mit der Organisation der Thromben ebenso statthaben, wie es z. B. bei der Durchwachsung von Exsudaten seröser Flächen der Fall ist. Ich habe in einem Falle die reihenweise gestellten Warzen sämmtlich vascularisirt gefunden und in einem anderen unter dem Mikroskop in dem in den Thromben eindringenden Gewebe zahlreiche Gefässe auf's Leichteste nachweisen können.

Der Bau der Gefässe ist in den einzelnen Fällen verschieden. Sie entwickeln sich zunächst, wie überall anderswo, als endotheliale Röhren, deren feinere Struktur sich wegen der einfachen Zusammensetzung des Gewebes, in welchem sie entstehen, meist leicht erkennen lässt. Es kommt freilich darauf an, dass die Klappe im richtigen Zeitpunkt zur Untersuchung gelangt. Ich habe in einem Falle bei Endocarditis recurrens unterhalb der in

Organisation begriffenen Thromben zahlreiche Mitosen in dem Endothel der jungen Gefässe auffinden können.

Auch bei der ersten Vascularisation einer bis dahin normalen Klappe sind natürlich die eindringenden Gefässe Anfangs capillarer Natur. Einige unter ihnen, an dem Aortenzipfel der Mitralis meist zwei, erweitern sich bald zu Hauptstämmen, aus denen dann weniger stark dilatirte als Seitenäste abgehen, die sich schliesslich in die Capillaren auflösen. Die grossen Stämme behalten zuweilen dauernd ihren endothelialen Charakter, häufig aber bekommen sie eine dickere Wand und springen so, wie oben erwähnt, als deutliche Leisten unter dem Endocard vor. Die mikroskopische Untersuchung ergiebt dann, dass die Struktur des Gefässes in der Hauptsache der einer Arterie entspricht.

Man kann eine Längs- und eine Ringmuskellage unterscheiden. Letztere ist häufig nur wenig entwickelt. Auch eine Elastica bildet sich oft aus, wenn sie auch im Allgemeinen weniger deutlich ist, als in gewöhnlichen Arterien. Aber durch die Orceinfärbung kann man sie gut sichtbar machen. Da wir nun nicht annehmen können, dass die Muskelfasern in loco aus anderen Elementen entstehen, so können sie nur als Derivate der in den Arterienwandungen der Klappenbasis vorhandenen Muskelfasern betrachtet werden. Ihre Bildung müssen wir uns daher folgendermaassen vorstellen. Es erweiterten sich zunächst die Capillaren, aus denen die neuen, in die Klappe vordringenden Gefässe hervorsprossten. Von der Arterie aus wurden dann die dilatirten Röhren mit Musculatur versorgt und diese setzte sich weiter fort auf die grösseren Gefässstämme im Klappengewebe.

2. Beitrag zur fettigen Degeneration des Herzmuskels.

Die fettige Degeneration des Herzens tritt bekanntlich in zwei Formen auf. Sie kann erstens die gesammte Musculatur gleichmässig betheiligen, sie kann zweitens in Gestalt zackiger, länglicher Fleckchen erscheinen, die mit ihrer Längsrichtung quer zum Muskelverlauf gestellt, die charakteristische Tigerung hervorrufen.

Ueber den Grund dieser eigenartigen Anordnung hat man sich bisher eine bestimmte Meinung nicht gebildet. In den Lehrbüchern ist darüber entweder nichts gesagt oder es ist (z. B.

bei Birch-Hirschfeld) angegeben, dass uns die Bedingungen dieser fleckigen Entartung unbekannt sind.

Nun war mir bei meinen Untersuchungen über Fettembolie [1]) aufgefallen, dass, wie es auch F. Busch [2]) bereits einmal gesehen hatte und wie kurz nach mir auch von Colley [3]) in einem Falle beschrieben wurde, sich an den Verschluss von Gefässen des Herzmuskels um die embolisirten Strecken eine fettige Degeneration angeschlossen hatte. Dadurch entstanden dann makroskopisch sichtbare, trübgelbe Fleckchen, in bald grösserer, bald geringerer Zahl. Sie waren freilich, wie leicht begreiflich, nicht so zahlreich und nicht so regelmässig angeordnet wie bei der gewöhnlichen Fettentartung, aber sie gaben doch immerhin Veranlassung zum Vergleich mit derselben. Ich legte mir deshalb damals bereits die Frage vor, ob nicht bei der Tigerung des Myocard ebenfalls Circulationsverhältnisse eine causale Bedeutung haben könnten.

In diesem Zusammenhang schien mir eine nicht selten, besonders in fest contrahirten Organen vorkommende eigenartige ungleichmässige Injection des Herzmuskels beachtenswerth. Man sieht nehmlich, am deutlichsten meist in der Wand des linken Ventrikels auf Flächenschnitten unter dem Epicard, quer zum Verlauf der Musculatur blasse, zackig begrenzte Streifen, die mit gleich breiten, rothen, natürlich ebenfalls zackigen Bändern regelmässig abwechseln. Unter dem Endocard, zum Beispiel an den Papillarmuskeln und zuweilen sehr schön auch im rechten Conus arteriosus kann man die blassen Züge oft schon durchschimmern sehen. Offenbar handelt es sich um einen ungleichen Blutgehalt, zu dessen Erklärung man wohl zunächst an die Folgen einer ungleichmässigen, gleichsam wellenförmigen Contraction der Musculatur denken wird. Ich stellte mir damals vor, dass die Capillaren abwechselnd stärker und schwächer comprimirt und entleert wurden, und dass diese Erscheinung bei jeder Zusammenziehung des Herzens an derselben Stelle wiederkehre. In der Norm würde die Differenz des Blutgehalts keine weiteren Störungen veranlassen. Bei Vorhandensein patholo-

[1]) Correspondenzbl. für Schweizer Aerzte. 1894.
[2]) Dieses Archiv. Bd. 35.
[3]) Deutsche Zeitschr. für Chir. Bd. 36.

gischer Einwirkungen dagegen könnten die verschieden von Blut versorgten Stellen den allgemeinen Einflüssen in ungleicher Weise ausgesetzt sein. Dann wäre eine Degeneration der am stärksten getroffenen Theile möglich. Aber wenn auch der Contractionszustand der Musculatur von Bedeutung ist für die Localisation der fettigen Degeneration, so lässt sich der Zusammenhang, wie ich ausführen werde, doch nicht so einfach formuliren, wie ich es damals versuchte. Dass aber bestimmte Beziehungen vorhanden sind, konnte mir insofern keinem Zweifel unterliegen, als ich einmal beobachtete, dass die blassen, bandförmigen Streifen fettig degenerirt, die besser bluthaltigen aber nicht verändert waren.

Durch fortgesetzte Ueberlegung gelangte ich nun zu der Frage, ob nicht vielleicht die Art und Weise der Blutgefässvertheilung und die davon abhängige Blutversorgung des Myocard geeignet sei, weitere Aufklärung zu geben. Ich nahm daher vielfache Injectionen des Herzmuskels, des normalen sowohl wie degenerirten vor, sah aber, dass am gut und vollständig injicirten Präparat keine sicheren Aufschlüsse zu gewinnen waren. Als ich aber das Eindringen der Leimmasse in den Muskel verfolgte und an den Randtheilen der gut gefüllten Abschnitte den Fortgang der Injection in's Auge fasste, ergab sich bald, dass diese nicht gleichmässig vor sich geht, sondern in einer Anordnung, die sofort auf eine Analogie mit der fleckigen Vertheilung der fettigen Degeneration hinwies. Man sieht nehmlich, wie quer zum Muskelverlauf blaue, bezw. rothe, zackige, bandförmige Flecke entstehen, deren zunächst ungefärbte Zwischenräume sich bei weiter fortgesetzter Injection erst allmählich tingiren. Die mikroskopische Untersuchung derartig unvollkommen gefüllter Bezirke giebt charakteristische Bilder. Die blauen, zackigen Felder zeigen eine vollständige Füllung des Capillarbezirks (Fig. 1). Die Gefässchen verlaufen parallel den Muskelfasern und nehmen unregelmässige, eckige, durch schmälere Züge in der Querrichtung oft mit einander verbundene Felder ein, zwischen denen dann entsprechend geformte Bezirke ohne injicirte Capillaren frei bleiben. Die Anordnung der beiden Abschnitte, ihr Umfang und ihre Form stehen durchaus in Uebereinstimmung mit den Verhältnissen der fettigen Degeneration, bei welcher

die entarteten und die nicht oder weniger erkrankten Theile ganz analoge Beziehungen einhalten. Sehr schöne Bilder bekommt man in den Papillarmuskeln (Fig. 2). Hier sieht man aus den der Länge nach verlaufenden grösseren Gefässstämmen nach beiden Seiten oder nur nach einer in regelmässigen Intervallen Aeste in querer Richtung abgehen, aus denen sich dann die Capillaren dicht gedrängt, parallel den Muskelfasern und jenem Hauptgefässstamm entwickeln, ohne aber die Zwischenräume zwischen den Aesten in ganzer Ausdehnung einzunehmen. Sie lassen vielmehr Bezirke frei, die an Breite etwa übereinstimmen mit dem injicirten Abschnitt, oft aber schmaler sind. So wechseln farblose Streifen und gefärbte, in denen selbstverständlich das in Capillaren sich auflösende Hauptgefäss nicht in jedem Schnitt sichtbar ist, regelmässig mit einander ab. Aus diesen Befunden geht also jedenfalls so viel hervor, dass die Injectionsmasse und damit wohl auch das Blut nicht mit gleicher Leichtigkeit das ganze Gefässgebiet des Myocard zu füllen vermag. Am besten injiciren sich die dem Hauptstamm am nächsten liegenden, weniger gut die entfernteren Capillaren. Diese Gefässeinrichtung ist zweifellos den Bedingungen der Herzcontraction durchaus angepasst, so dass also daraus in der Norm niemals Störungen erwachsen können. So lange das Blut in dem Myocard continuirlich fliesst, ist ja auch eine Differenz in der Blutversorgung nicht vorhanden. Nur auf dem Höhestadium der systolischen Contraction sind, wie das oben erwähnte Abwechseln blasser und rother Streifen lehrt, die das grössere Gefäss umgebenden Capillaren besser gefüllt als die weiter abliegenden. Vielleicht aber und wahrscheinlicher entspricht diese Erscheinung nicht genau der stärksten Zusammenziehung, sondern etwa dem nächstfolgenden Moment, in welchem das Blut wieder in den Muskel einströmt und nun die zunächst aus dem Hauptstamm sich entwickelnden Capillaren versorgt. Immerhin würden so nach jeder Contraction jene weniger gut injicirbaren Abschnitte einen Augenblick später mit Blut versorgt werden, als die anderen, ohne dass aber unter normalen Verhältnissen dieser Umstand irgendwie schädlich wäre.

Denkt man sich nun aber ein Individuum mit verringertem Blutdruck, so wird man sich vorstellen können, dass die Un-

gleichmässigkeit der Blutvertheilung nach jeder Systole sich stärker bemerkbar macht, d. h. dass die an sich schon ungünstiger gestellten Theile nun noch mehr von diesem Nachtheil getroffen werden. Nimmt man ferner hinzu, dass nun das Blut auch functionell, nach Sauerstoff- und Nährgehalt, weniger geeignet ist, so muss dieses Verhalten jene Ungleichheit verstärken. Man kann sich ferner denken, dass die am besten versorgten Muskeltheile dem Blut bereits die grösste Menge an Nährmaterial entziehen, ehe es an die weniger gut gestellten Theile herankommt.

Man darf aber auch noch eine andere Möglichkeit in's Auge fassen. Wenn nehmlich das Blut giftige Substanzen enthält, so werden von ihm die Abschnitte am intensivsten getroffen, die am längsten mit ihm in Berührung sind, d. h. also nun die dem Stammgefäss am nächsten liegenden. In diesem Falle also werden gerade die am besten mit Blut versorgten Abschnitte geschädigt werden.

Nun wird man aber wissen wollen, wie sich denn die fleckige, fettige Degeneration zu diesen theoretischen Betrachtungen verhält. Steht sie wirklich in directer Abhängigkeit von der Gefässvertheilung? Die Frage muss bejaht werden.

Wenn man ein fleckig-fettig degenerirtes Herz injicirt und nun die Abschnitte in's Auge fasst, in denen die Injection in dem oben besprochenen Sinn unvollständig ist, so sieht man bald, dass die Fettentartung in ganz bestimmter Beziehung zur Gefässfüllung steht. Meist ist es so, dass die nicht degenerirten Abschnitte jenes Stammgefäss enthalten, und dass die Injection der Capillaren bis an die Grenze der entarteten Abschnitte reicht, während in diese keine Injectionsmasse eingedrungen ist. Am besten eignen sich zur Feststellung dieser Verhältnisse frische, mit dem Gefriermikrotom angefertigte und event. mit Essigsäure versetzte Schnitte. Weniger günstig sind Osmiumpräparate, die man, um eine Auflösung des geschwärzten Fettes zu vermeiden, in Glycerin einlegen muss, in denen aber wegen der zunehmenden Bräunung der nicht degenerirten Muskeln die injicirten Gefässe bald undeutlich werden. Blaue Leimmassen pflegen darin zudem bald ganz abzublassen.

Seltener trifft man die Bilder, in denen gerade die dege-

nerirten Theile eine Gefässfüllung aufweisen, die wieder beim Uebergang in die anderen Abschnitte aufhört.

Die grosse Regelmässigkeit aller dieser Verhältnisse in dem einen oder anderen Sinne lässt den Gedanken gar nicht aufkommen, dass es sich um lediglich zufällige Ereignisse handeln könnte. Das absolut Gesetzmässige kann nicht bezweifelt werden. Damit wird man aber, glaube ich, auch nicht bestreiten können, dass die fleckig-fettige Degeneration in der oben besprochenen Weise von der Gefässvertheilung im Myocard direct abhängig ist.

3. Ueber die epicardialen Sehnenflecke.

Die bei erwachsenen Menschen so häufig vorkommenden epicardialen Sehnenflecke[1]) beanspruchen vom Gesichtspunkt des Praktikers kein nennenswerthes Interesse. Ihr Vorhandensein kann während des Lebens weder auf physikalischem Wege nachgewiesen, noch aus Störungen der Herzthätigkeit erschlossen werden. Bei den Sectionen dagegen erzwingen sie unsere Aufmerksamkeit dadurch, dass sie sich, einzeln oder zu mehreren, so oft finden und beträchtliche Theile der Herzoberfläche einnehmen können. Sie haben daher auch vielfache Besprechung gefunden, ohne dass man indessen über ihre Deutung in's Klare gekommen wäre.

Am meisten verbreitet ist die Vorstellung, dass es sich um die Reste einer umschriebenen Pericarditis handle. Viele Beobachter stellen diese entzündliche Genese in die erste Linie, andere halten sie allein für maassgebend. Doch sind dagegen mit Recht schwerwiegende Bedenken geltend gemacht worden. Einmal müsste man bei der grossen Zahl der Sehnenflecke annehmen, dass eine Pericarditis zu den gewöhnlichsten Erkrankungen gehöre. Darüber äussert sich schon Friedreich[2]) folgendermaassen: „So wenig allerdings geleugnet werden kann, dass

[1]) Die hier mitzutheilenden Beobachtungen hat zum grossen Theil Rud. Meyer in seiner auf meine Veranlassung ausgearbeiteten Dissertation (Zürich 1896) bereits beschrieben. Er hat die endothelialen Gebilde in den Sehnenflecken, von denen unten die Rede sein soll, zuerst gesehen.

[2]) Virchow's Handb. der spec. Path. Bd. V. Abth. 2.

nach einer umschriebenen Pericarditis eine weissliche Verdickung des Pericards zurückbleiben kann, so halte ich doch eine solche Entstehung für die seltenere und keineswegs gewöhnliche. Bei der grossen Häufigkeit der Sehnenflecke würde die umschriebene Pericarditis alsdann als einer der häufigsten Prozesse angenommen werden müssen". Auch Orth macht gegen die entzündliche Entstehung die auffallende Häufigkeit der Veränderung und ausserdem die glatte Oberfläche der Flecke geltend (Lehrb. der patholog. Anat.).

Zweitens musste man annehmen, dass die vorausgesetzte Pericarditis ganz symptomenlos verlaufen könne. Das betont besonders Hasse[1]): „Man beobachtet diese (d. h. die eine von ihm unterschiedene) Art der Sehnenflecke oft bei Personen, welche sich während des Lebens keiner bestimmten Klage in Hinsicht vorangegangener entzündlicher Brustaffectionen erinnern könnten". Nichtsdestoweniger hält er diesen Modus der Entstehung für jenen Theil der Sehnenflecke, die sich von der Unterlage leicht lösen lassen, für den einzig möglichen.

Drittens lässt sich gegen die Ableitung aus einer Pericarditis der fast typische, sogleich noch zu erwähnende Sitz geltend machen, endlich noch der Umstand, dass eine umschriebene Pericarditis doch wohl abhängig gemacht werden müsste von einer vorausgegangenen Erkrankung der Herzwand, dass diese aber unterhalb der Sehnenflecke für gewöhnlich keine bemerkenswerthen Veränderungen darbietet.

Wenn man daher auch nicht in Abrede stellen kann, dass als Ablauf einer Pericarditis weissliche Verdickungen des Epicards zurückbleiben können, so darf diese Genese doch gewiss nicht als die alleinige oder auch nur vorherrschende betrachtet, sie muss vielmehr als die seltenere angesehen werden.

Ausser der Entzündung hat man nun zweitens mechanische Momente herangezogen. Friedreich hebt hervor, „dass die Stellen des häufigsten Vorkommens gerade jene Punkte der Herzoberfläche sind, mit denen sich das Herz bei seiner systolischen Wölbung an harte und resistente Stellen der Brustwand andrückt". Dieser Druck soll als mechanischer Reiz wirken. Aber

[1]) Spec. Path. Bd. I. 1838.

man kann doch nicht wohl annehmen, dass bei der physiologischen Thätigkeit des Herzens überhaupt ein abnormer, zu pathologischen Veränderungen führender Druck möglich wäre. Denn das Herz ist doch mit allen seinen Bewegungen den Verhältnissen der Umgebung durchaus angepasst. Man muss ferner fragen, warum denn die Sehnenflecke nur bei einem Theile der Herzen entstehen, während doch jene angenommenen Druckbedingungen immer gegeben sein müssten. Oder soll man sich vorstellen, dass in allen den zahlreichen Fällen von Sehnenfleckenbildung die den Herzbeutel umgebenden Theile eine abnorme Gestaltung besässen, so dass dadurch ungewöhnliche Reibungen bewirkt würden? Aber bei der Häufigkeit der uns interessirenden Erscheinung hätte diese Annahme doch wohl wenig Wahrscheinliches.

Aehnliche Einwände lassen sich auch gegen andere mechanische Erklärungen, z. B. gegen Orth's allgemeinere Fassung geltend machen, der von mechanischen Einwirkungen bei den Herzcontractionen spricht und besonders auf den Sitz der Sehnenflecke am Conus der Pulmonalarterie hinweist.

Die beiden bisher gegebenen Deutungen können also unmöglich als befriedigend bezeichnet werden, wenigstens nicht in der bisherigen Form und Begründung. Daher bedürfen weitere Untersuchungen keiner besonderen Rechtfertigung. Da aber die klinische und grobanatomische Betrachtung keine weiteren Aufschlüsse versprach, so schien es mir angezeigt, zu versuchen, ob nicht das histologische Verhalten weitere Anhaltspunkte bieten könnte. Bevor wir aber zu seiner Beschreibung übergehen, muss in Kürze auf das makroskopische Aussehen verwiesen werden. Es ist längst bekannt, dass ein Lieblingssitz der Sehnenflecke die Gegend des Conus der Pulmonalarterie ist, also etwa die Mitte der Vorderfläche des rechten Ventrikels. Diese Flecke sind von wechselnder Grösse, durchschnittlich von der eines Markstückes bis zu der eines Fünfmarkstückes, aber auch zuweilen beträchtlich grösser. Sie sind bald dünner, durchscheinend, so dass sie wenig hervortreten, bald dicker, derber, sehniger. Seltener, aber im Uebrigen von gleicher Beschaffenheit, trifft man die Maculae auf der hinteren Fläche des rechten Ventrikels, auf dem rechten Vorhof, an der Spitze oder auf einem anderen Ab-

schnitt des linken Herzens. Neben rundlichen Flecken finden sich auch streifenförmige und es ist längst aufgefallen, dass sie in dieser Gestalt nicht selten die grösseren Gefässstämme, zumal auf dem rechten Ventrikel begleiten. Ihre Begrenzung ist entweder eine geradlinige, bezw. rundliche, oder eine zackige, mit mehr oder weniger ausgesprochener Verlängerung der Zacken. Diese Verhältnisse leiten dann zu den netzförmig anastomosirenden Fleckenbildungen über. Man trifft gelegentlich sehr zierliche und feinmaschige Netze, in anderen Fällen unregelmässige mit dickeren und dünneren Balken. Es kommt auch vor, dass neben grossen Flecken zahlreiche kleinste, knötchenförmige, miliaren Tuberkeln an Grösse gleichkommende Dinge vorhanden sind.

Die Sehnenflecke haben gewöhnlich eine spiegelnde, glatte, wenn sie sehr dick sind zuweilen eine leicht gerunzelte Oberfläche. An der Spitze des linken Ventrikels sind sie oft mehr oder weniger zottig, doch handelt es sich dann meist nicht um die gewöhnliche Form, sondern um Analoga der hier ja nicht so ganz selten vorhandenen partiellen Synechien. Die platten Flecke liegen dem Herzen fest an oder sie lassen sich leicht in Falten aufheben, zuweilen auch ohne grosse Mühe abreissen. Hasse machte danach Unterschiede zwischen lose anhaftenden, die er als entzündliche ansah, und fest anliegenden, deren Genese ihm unbekannt war. Ich kann mich aber nicht überzeugen, dass diese Differenz eine durchgreifende ist, finde vielmehr zwischen den beiden Befestigungsweisen alle Uebergänge.

Bei Schilderung der histologischen Zusammensetzung wollen wir uns zunächst an den Aufbau des Epicards erinnern. Auf die Musculatur folgt eine Schicht lockerfaserigen, gefässhaltigen Bindegewebes, welches sich in grösserer oder geringerer Ausdehnung in Fettgewebe umwandeln kann. Daran schliesst sich eine dünne Schicht elastischer Fasern, dann wieder eine meist nur zarte Lage faserigen Bindegewebes. Auf diesem sitzt schliesslich das Endothel auf, welches in Schnitten und bei schonender und frischer Conservirung gut nachweisbar ist.

Die Sehnenflecke sind nun einmal dadurch charakterisirt, dass sie ein viel festeres Gefüge haben, als es dem übrigen Epicard zukommt. Ihre Fibrillen liegen dicht an einander, lassen zwischen sich keine oder doch nur kaum wahrnehmbare Spalten.

Daraus erklärt sich genügend ihre weissliche, undurchsichtige Beschaffenheit.

In der Bildung der Sehnenflecke ist, wie senkrechte Schnitte leicht ergeben, lediglich die zwischen dem Endothel und den elastischen Fasern befindliche, oberflächliche Bindegewebslage betheiligt, die demnach eine beträchtliche Verdickung erfährt. Ihre Beziehung zu den Maculae ist eine doppelte. In einem Theil der Fälle vollzieht sich die Gewebsneubildung allmählich, d. h. in der Weise, dass die locker angeordneten Fibrillen der subendothelialen Schicht näher zusammenrücken, zahlreicher werden, und so allmählich bald rascher, bald langsamer in den eigentlichen Sehnenfleck übergehen. Dann fehlt zwischen dem normalen und dem pathologisch verdickten Abschnitt eine scharfe Grenze. Eine solche ist aber nicht selten dadurch gegeben, dass die Verdichtung des Gewebes plötzlich beginnt, und zwar gewöhnlich in abgerundeter Form der Art, dass der Sehnenfleck als ein linsenförmiger Bezirk in die lockere Substanz der Oberflächenschicht eingeschaltet erscheint. Er ist dann entweder einerseits von dem Endothel, andererseits von der elastischen Lage, die man durch Orceinfärbung leicht sichtbar machen kann, begrenzt, oder man sieht, wie einige lockere Fibrillen der normalen anstossenden Abschnitte, dort, wo die Macula beginnt, aus einander treten und, indem sie dieselbe zwischen sich fassen, sie oben vom Endothel, unten von der Elastica trennen.

Am häufigsten beobachten wir aber noch eine andere Anordnung. Der Sehnenfleck kann sich nehmlich aus der Substanz der subendothelialen Lage deutlich und scharf umschrieben herausheben, und zwar bald als gleichmässig hoher oder nach der Mitte zu anschwellender Wall, bald (Fig. 3 und 4) in Gestalt eines flachen, wenig oder weit überhängenden Pilzes. Diese Form verdient unsere ganz besondere Aufmerksamkeit. Sie kommt auch mit den anderen Bildungen combinirt vor, indem die Sehnenflecke sich an der einen Seite allmählich aus dem lockeren Gewebe entwickeln oder wallförmig ansteigen, während sie an der anderen einen überhängenden Rand haben.

Die prominente Macula liegt entweder ganz über dem normalen Niveau, oder sie ragt nach unten in die Oberflächenschicht hinein, oder sie nimmt auch diese bis zur elastischen Lage ein.

Das neue Gewebe enthält meist nur wenige enge, zuweilen aber auch zahlreiche und weite Gefässe, die durchschnittlich parallel der Oberfläche verlaufen. Wie geht nun das Wachsthum der Sehnenflecke vor sich? Darüber giebt uns die feinere Gewebsstruktur in vielen Fällen insofern keinen Aufschluss, als sie in allen Theilen gleichmässig ist und keine Abschnitte aufweist, die man nach ihrem Bau als die jüngeren, noch in Entwickelung begriffenen anzusehen hätte. In anderen Fällen aber (Fig. 3) beobachten wir, dass die seitlichen und oberen Randbezirke sich durch grösseren Kernreichthum vor den mittleren und unteren Partien auszeichnen und sich dadurch als weiterwachsende zu erkennen geben. Denn die Kerne gehören nicht etwa zu infiltrirenden Rundzellen, sondern nach ihrer dem Faserverlauf parallel gerichteten, länglichen Form zu fixen Gewebszellen. Daraus folgt, dass die Sehnenflecke durch peripherische Proliferation an Umfang zunehmen, sich also einerseits verdicken, andererseits verbreitern. Die Zahl der Kerne schwankt allerdings innerhalb weiter Grenzen, ist bald so beträchtlich, dass die Zwischensubstanz zurücktritt, bald weniger reichlicher, bald kaum deutlich erheblicher als in den übrigen Abschnitten. Danach wird auch die Intensität des Wachsthumsprozesses eine verschiedene sein. Von jenen gleichmässig gebauten Sehnenflecken dürfen wir wohl annehmen, dass sie, zur Zeit wenigstens, eine weitere Grössenzunahme nicht erfahren.

Noch ein anderes Strukturverhältniss erfordert unsere Beachtung. Wir finden nehmlich in manchen Maculae mit epithelähnlichen Zellen ausgekleidete Hohlräume verschiedener Grösse und Gestalt (Fig. 4). Bald handelt es sich um kleine rundliche, eben deutlich mit Lumen versehene oder um weitere, zuweilen cystenähnlich dilatirte Gebilde, bald um engere und grössere, kürzere und längere, gelegentlich auch verzweigte Kanäle, bald um ungleichmässig weite, zuweilen rosenkranzförmig aufgetriebene Röhren. Sie werden nur in den wall- oder pilzförmig prominirenden Sehnenflecken angetroffen und liegen gewöhnlich in den basalen Theilen. Ihre Zahl wechselt beträchtlich. Während man auch in grösseren Maculae nur einem epithelialen Raum begegnen kann, bemerkt man in anderen mehrere von verschiedener Gestalt, in wieder anderen viele, die

dicht gedrängt neben einander und theilweise auch über einander angeordnet sind. Der auskleidende Zellbelag besteht entweder aus cubischen oder aus leicht abgeplatteten Elementen. In vielen Sehnenflecken fehlen die Einschlüsse ganz.

Die Hohlgebilde sind nur zum Theil allseitig abgeschlossen. Ihre Verfolgung in Serienschnitten lehrt zunächst einmal, dass die rundlich erscheinenden Räume vielfach nur die Querschnitte von Kanälen darstellen, in anderen Fällen aber wirklich kuglige Form haben. Weiterhin aber ergiebt sich, dass die scheinbar isolirten Röhren theilweise, wie man durch Serienschnitte feststellt, nur Querschnittsbilder von Spalten sind, welche nichts Anderes darstellen, als die platten Räume, welche zwischen den überhängenden Rändern der Sehnenflecke und dem darunter liegenden Epicard vorhanden sind. Die Zellen, welche diese Spalten auskleiden, sind natürlich die modificirten, d. h. angeschwollenen, cubisch gewordenen Endothelien, welche das Herz überziehen.

Diese Umwandlung der sonst platten Zellen in rundliche, protoplasmatische Elemente ist uns wohlbekannt. Wir sehen ja das Endothel der Lymphbahnen bei Entzündungen und Geschwulstbildungen die gleiche Veränderung eingehen, die an dem Zellbelag der serösen Höhlen dort besonders vorkommt, wo die normalen Beziehungen der gegenüberliegenden Flächen zu einander aufgehoben sind, also z. B. in abnormen Spalten und Furchen der Organe. Auf der Milz habe ich die cubische Umwandlung mehrfach unter überhängenden, sehnigen Verdickungen der Oberfläche gesehen und in einem Falle die Bildung von kleinen wasserklaren Cysten beobachtet, die mit demselben Zellmaterial ausgekleidet waren [1]).

Jenes Hervorgehen der scheinbaren Kanälchen aus den Randspalten lehrt uns nun ohne Weiteres, dass wir auch die Zellen in den anderen abgeschlossenen Hohlgebilden als Endothelien betrachten müssen, die beim Wachsthum der Sehnenflecke von dem neuen Bindegewebe umschlossen wurden.

Wenn wir nun versuchen, nach Kenntniss aller wichtigeren histologischen Verhältnisse uns eine Vorstellung von der Ent-

[1]) Vergl. die Dissertation von Renggli, Ueber multiple Cysten der Milz. Zürich 1894.

stehung der Sehnenflecke zu machen, so dürfte folgende Auffassung den Thatsachen am besten Rechnung tragen.

Die Sehnenflecke sind nicht von vornherein in der Grösse entstanden, in der sie uns gewöhnlich entgegentreten, stellen also nicht über die ganze Fläche gleichzeitig sich ausbildende Verdickungen des Epicards dar. Vielmehr entwickeln sie sich, wie vor Allem die über das übrige Niveau hervorragenden Maculae lehren, aus anfänglich kleinen, umschriebenen Bindegewebsneubildungen, die entweder wallförmig oder in besonders charakteristischer Form pilzförmig sich ausbreiten. Wir sahen ja, dass die Sehnenflecke in ihren äusseren Theilen oft viel kernreicher sind, als in ihren mittleren und schlossen daraus auf ihre peripherische Ausbreitung. Wir haben aber keine Veranlassung anzunehmen, dass die älteren, kernärmeren, dichteren Theile zunächst auf andere Weise entstanden wären und sich darauf erst durch peripherisches Wachsthum weiter ausdehnten. Wir müssen uns im Gegentheil vorstellen, dass ursprünglich die kleineren Neubildungen auch kernreich waren und dass, während die äusseren Abschnitte zu wachsen fortfahren die inneren sich fibrillär umwandelten.

Mit dieser Auffassung steht die Thatsache durchaus im Einklang, dass wir die Sehnenflecke in allen möglichen Grössen, von kleinsten eben wahrnehmbaren bis zu den umfangreichsten, antreffen und dass wir uns somit vollständige Entwickelungsreihen zusammenstellen können, ferner der Umstand, dass die Maculae häufig eine zackige Gestalt haben, die auf eine in manchen Richtungen rascher fortschreitende Vergrösserung hindeutet. Benachbarte Sehnenflecke kommen so zu netzförmigen Anastomosen.

Besonders gut passt zu unserer Anschauung der besprochene Einschluss des Endothels, der mit einer einfachen Verdickung der Oberflächenschicht des Endocards unvereinbar ist, dagegen unschwer aus den besprochenen Wachsthumsverhältnissen verständlich wird. Zwischen den überhängenden Rändern und dem Epicard bildet sich zunächst ein mit cubischem Epithel ausgekleideter Spalt, von welchem sodann, wenn der Stamm des Pilzes sich nicht als cylindrischer Körper allseitig gleichmässig ausbreitet, sondern uneben, buchtig, bezw. zackig wächst und diese Zacken bald rascher, bald langsamer vorschiebt, Räume

verschiedener Gestalt abgetrennt werden, die zunächst noch mit dem Spalt communiciren, später aber durch secundäre Verwachsung bindegewebiger Vorsprünge von ihm getrennt und dadurch abgeschlossen werden.

Wenn so die Genese der aus dem Niveau der Herzoberfläche herausragenden Sehnenflecke festgestellt erscheint, so könnte man bei den nicht in Gestalt von Wällen und Pilzen prominirenden im Zweifel sein, ob sie nicht als einfache Verdichtungen der obersten Lage des Epicards zu betrachten seien. Aber wir hoben schon ein Mal hervor, dass eine scharfe Trennung der beiden Arten der Anordnung nicht möglich ist, dass vielmehr allerlei Combinationen vorkommen. Wir werden daher nicht fehl gehen, wenn wir annehmen, dass auch die flachen Maculae nicht dadurch entstanden, dass lediglich mehr fibrilläre Zwischensubstanz in dem schon vorhandenen Gewebe gebildet wurde, sondern dadurch, dass auch hier eine mehr umschriebene Gewebswucherung sich aus kleinen Anfängen zur Bildung der grösseren sehnigen Platten weiter. entwickelte.

Fragen wir uns nun schliesslich, wie unsere Befunde sich zu den beiden bisher angenommenen Entstehungsweisen, der entzündlichen und der aus mechanischen Momenten abgeleiteten, verhalten, so kommen wir zu dem Schluss, dass sie keine von beiden zu stützen vermögen. Das andauernde peripherische, besonders das pilzförmige Wachsthum lässt sich einmal nicht mit der Annahme einer Entzündung in Uebereinstimmung bringen. Bei ihr könnte es sich doch nur um die Organisation eines Exsudates handeln, von dem man aber doch bei den Sehnenflecken noch niemals auch nur Andeutungen gefunden hat. Nach Vollendung der Organisation sollte ferner das weitere Wachsthum aufhören. Die Sehnenflecke zeigen aber, wie wir sahen, oft eine Struktur, die auf fortgesetzte peripherische Vergrösserung schliessen lässt. Auch die pilzförmige, aus kleinen Anfängen sich immer weiter ausdehnende Gestalt widerspricht einer entzündlichen Genese, mit deren Hülfe auch die nicht prominirenden Maculae kaum erklärt werden könnten. Endlich würden sich mit ihr auch die endothelialen Hohlraumbildungen nicht wohl vereinigen lassen, um so weniger als bei unzweifelhafter Entzündung, z. B. bei Synechien, etwas Aehnliches nicht

bekannt ist und auch von mir bei Nachuntersuchungen nicht gefunden wurde. Nimmt man zu allen diesen Bedenken noch die Eingangs bereits hervorgehobenen hinzu, so dürfte sich die Ableitung der typischen Sehnenflecke aus einer umschriebenen Pericarditis kaum noch aufrecht erhalten lassen.

Nicht anders verhält es sich mit der mechanischen Erklärung. Sie liesse sich, was den anatomischen Befund angeht, allenfalls auf die in der Oberflächenschicht des Epicards gelegenen Maculae anwenden insofern man sie als einfache schwielige Verdichtungen auffassen dürfte, dagegen kaum auf die als wall- oder pilzförmige Auswüchse sich darstellenden Sehnenflecke. Auch die endothelialen Einschlüsse bereiten einer solchen Auffassung grosse Schwierigkeiten. Diese und die oben bereits gemachten Einwendungen lassen auch die mechanische Genese unwahrscheinlich werden.

So führen uns also unsere Erfahrungen zu einer Verwerfung der beiden bisher für die Genese der Sehnenflecke geltend gemachten Anschauungen. Andererseits haben wir ausreichende Anhaltspunkte für eine neue Erklärung nicht gewonnen, so dass wir uns nach dieser Richtung nur in Vermuthungen bewegen könnten. Da aber damit nicht viel gewonnen würde, so begnüge ich mich mit dem kurzen Hinweis, dass vielleicht geringfügige Abweichungen bei der Entwickelung des Epicards eine Rolle spielen und die Grundlage für die erst allmählich deutlich hervortretende Bildung der Maculae abgeben könnten. Der Umstand, dass die Sehnenflecke fast stets an typischen Stellen und, wenn auch selten, schon angeboren vorkommen, lässt sich in diesem Sinne verwerthen.

Erklärung der Abbildungen.

Tafel VII.

Fig. 1. Vertheilung der Blutgefässe in einem unvollständig injicirten Herzmuskel. Es sind unregelmässig zackige, unter einander zusammenhängende, zur Richtung des Faserverlaufs quergestellte Abschnitte der Musculatur von der Injection frei geblieben. Vergrösserung 50.

Fig. 2. Vertheilung der Blutgefässe in einem unvollständig injicirten Papillarmuskel. Zackige injicirte und von der Injection nicht erreichte Abschnitte wechseln mit einander ab. Vergrösserung 10.

Fig. 3. Kleiner Sehnenfleck im senkrechten Durchschnitt. Er ragt aus dem Epicard mit leicht pilzförmig überhängenden Rändern hervor. Seine obere Hälfte ist sehr zellreich, die untere dichtfaserig. Vergrösserung 50.

Fig. 4. Randabschnitt eines pilzförmig überhängenden Sehnenfleckes. Der Spalt unter dem überragenden Rande ist mit cubischem Endothel ausgekleidet. Etwas weiter in den Sehnenfleck hinein finden sich mit Endothelien ausgekleidete Räume verschiedener Gestalt. Vergrösserung 400.

VIII.

Die Herkunft der Wanderzellen in der Hornhaut. Ein Beitrag zur Entzündungslehre.

Von Dr. Georg Buddee,
Assistenten am Pathologischen Institut Greifswald.

In der pathologischen Anatomie gilt als gesicherte wissenschaftliche Lehre, dass Kern- und Zellvermehrung in den Geweben der Bindesubstanzen nur durch directe oder indirecte Kern- und Zellentheilung oder durch Einwanderung von aussen zu Stande kommen könne. Gestützt wird diese Lehre a) durch biologische, b) durch histologische Gründe. Die Zellen sind nach Virchow der einzig lebende Theil[1]), die Grundsubstanz ist todt. Als Maassstab gilt die Reizbarkeit, es heisst, dass nur die Bindegewebszellen reizbar seien und dass deshalb auch alles Leben in den Geweben an die Zellen gebunden sei. Grawitz[2]) hat nachgewiesen, dass der Maassstab der Reizbarkeit nicht richtig ist. Ganze Thiere, Muskelgruppen und Nerven können in mannichfacher Weise durch Kälte, Eintrocknung, Narkose ihre Reizbarkeit völlig verlieren, ohne deshalb todt zu sein. Für völlig todtenstarre Muskeln hat 1864 Preyer[3]) bewiesen, dass

[1]) Virchow, Cellularpathologie. S. 336.

[2]) Grawitz, Biolog. Studien über die Widerstandsfähigkeit thierischer Gewebe. Deutsche med. Wochenschr. No. 26. 1896. — Ueber Leben und Tod. Rectoratsrede. Greifswald 1896.

[3]) Preyer, Die Wiederbelebung todtenstarrer Muskeln. Giessen 1864.

sie nicht einmal durch Zufuhr von Blut ihre Reizbarkeit wiedererlangen, sondern dass durch 10 procentige Kochsalzlösung zuerst die Gerinnungsprodukte weggeschafft werden müssen, bevor die belebende Wirkung des Blutes eintreten kann. Der richtige Maassstab ist Erholungsfähigkeit.

Die biologische Grundlage der Versuche von Senftleben[1]) und Leber[2]), nach denen in todten Hornhäuten nach Transplantation Veränderungen vorkommen sollen, welche den Entzündungsvorgängen gleichen, ist als irrthümlich nachgewiesen. Todte Hornhäute bleiben bei der Transplantation reactionslos, aber scheintodte Hornhäute können sich im Lymphstrome erholen und reichliche Vermehrung der Kern- und Zellformen erfahren. Die vermeintliche Einwanderung ist ein Zeichen der wiedererlangten Reactionsfähigkeit des nur scheinbar todten Corneagewebes. Zahlreiche Beispiele von niederen Thieren, oder abgetrennten Gewebsstücken, Blut u. s. w. beweisen, dass Gewebe ohne erkennbaren Stoffwechsel, ohne Reizbarkeit leben können, dass also nur die Erholungsfähigkeit als wissenschaftlicher Maassstab zwischen todt und lebend gelten kann, dass der blosse Eindruck des Todtseins, wie es bei Senftleben und Leber geschehen, nichts beweist.

Danach wird die Auffassung der Cellularpathologie, dass Entzündung eine active, nutritive und formative Reaction des Gewebes ist, wieder von uns als richtig aufgenommen, denn eine Einwanderung in passives Hornhautgewebe findet überhaupt nicht statt. Nun werde ich Gründe bringen, welche zeigen, dass einmal die Kern- und Zellformen auch histologisch keine Leukocyten sein können, dass aber zu ihrer Erklärung auch die Nucleation und Cellulation allein nicht ausreicht.

Der Durchtritt rother und farbloser Blutzellen durch die Wandungen kleinster Venen, Lymphgefässe und Capillaren ist bekanntlich von Addison, Paget, Waller und Stricker schon direct beobachtet worden, bevor Cohnheim durch Anwendung von Curare diese Entdeckung vervollkommnet und in weiteren Kreisen bekannt gemacht hat. Neuerdings hat Stricker

[1]) Dieses Archiv. Bd. 72.
[2]) Leber, Die Entstehung der Entzündung. Leipzig 1891.

in seiner Broschüre „Aus den Niederungen der Wissenschaft“ die Anfänge der Cohnheim'schen Arbeiten ausführlich besprochen und die Priorität für sich in Anspruch genommen; allein der in diesem Streite Unbetheiligte wird sich ohne Zweifel dahin entscheiden, dass die Entdeckung des Durchtritts von Blutkörperchen aus den Gefässen erst dadurch zur Bedeutung gelangt ist, dass Cohnheim mit ihrer Hülfe die Abstammung der Eiterkörperchen in entzündeten Geweben zu beweisen suchte. Historisch steht also fest, dass die Durchlässigkeit kleinster Gefässe für Blutzellen als Thatsache bekannt war, ohne dass dieser Vorgang als identisch mit der eitrigen Schmelzung betrachtet wurde, und ebenso steht fest, dass Cohnheim den Beweis für diese Identität nicht direct liefern konnte, sondern dass er nur aus gewissen Indicien, wie aus der Aehnlichkeit der Eiterzellen mit Leukocyten, aus dem Beginn der Entzündung nahe den Blutgefässen und anderen Erwägungen seine a priori aufgestellte Theorie wahrscheinlich machen konnte. Alle diese Indicienbeweise bezogen sich anfänglich nur auf gefässhaltige Gewebe, für sie galt der Satz[1]): „dass die Alteration der physiologischen Beschaffenheit der Gefässwandungen diejenigen Erscheinungen und Vorgänge herbeiführt, deren Gesammtheit wir unter dem Namen der acuten Entzündung begreifen“. Für die gefässlosen Gewebe konnte eigentlich diese Theorie überhaupt nicht angewandt werden; da aber die Thatsache vorlag, dass die gefässlose Cornea eine eitrige Entzündung durchmachen kann, so wurde Cohnheim genöthigt, die Emigrationstheorie zur Immigrationstheorie umzugestalten (wie dies Stricker schon 1872 hervorgehoben hatte). v. Recklinghausen hatte demgegenüber auch in der normalen Cornea contractile, den Eiterkörperchen gleichende Zellen gefunden und als Wanderzellen beschrieben; und so ist, wie Virchow (Cellularpathologie S. 360) sagte: „eine grosse Verwirrung in der Interpretation der Thatsachen entstanden ... Jeder Einzelne urtheilt unter solchen Verhältnissen mehr nach der von ihm angenommenen Formel als nach der wirklichen Beobachtung.“ — Die Versuche, welche später die theoretisch nothwendige Einwanderung von Leukocyten

[1]) Cohnheim, Neue Untersuchungen über die Entzündung.

in das Hornhautgewebe als thatsächlichen Factor in dieser Rechnung erweisen sollten, sind zum Theil schon unter Cohnheim's Aegide von Senftleben und zum Theil von Leber ausgeführt worden, sie gelangen zu dem Ergebnisse, dass in transplantirtes todtes Hornhautgewebe Zellen einwandern, dass die hierbei entstehenden Bilder mit denen der Keratitis übereinstimmen, und dass deshalb die Vorgänge der Keratitis im lebenden Auge durch Immigration zu erklären seien. Die Nachprüfung dieser Versuche durch Grawitz hat ergeben, dass in todtes Hornhautgewebe keine Zellen einwandern, dass Senftleben und Leber lebensfähige Hornhäute transplantirt hatten, und dass in der in situ belassenen oder transplantirten lebenden Cornea grosse Mengen contractiler Zellgebilde entstehen, welche ihrerseits vollkommen mit den „Eiterkörperchen" bei Keratitis übereinstimmen. — Hiermit fällt der überall in der Cohnheim'schen Entzündungstheorie als unumstösslich betrachtete Vordersatz: „Die Leukocyten können in todtes Corneagewebe eindringen und dort Bilder liefern, wie sie die lebende entzündete Cornea zeigt", als unrichtig aus dem Indicienbeweise aus.

Da nun aber die Entzündungstheorie schon fertig vorhanden war, ehe Senftleben und Leber es unternahmen, ihr experimentell eine Stütze zu schaffen, so würde die Widerlegung dieser beiden Autoren den Streit nur auf den Standpunkt zurückbringen, auf welchem er vor 1878 sich befand. Ich will deshalb, in Fortsetzung der Arbeiten meines Chefs, diejenigen drei Sätze auf ihre Richtigkeit prüfen, auf welche Cohnheim selbst bis 1878 den Beweis begründet hat, dass die für gefässhaltige Gewebe aufgestellte Theorie auch für das gefässlose Corneagewebe Gültigkeit habe.

Obgleich also jetzt bewiesen ist, dass Leukocyten überhaupt nicht in die Hornhaut einwandern, so will ich mich doch bei der Nachprüfung der Cohnheim'schen Sätze auf den Standpunkt stellen, von dem er selbst von Anfang ausgegangen ist, und den seine Schule bis heute (Goecke, 1896) einnimmt, dass die Möglichkeit einer Immigration von Leukocyten in die Cornea als Ausfluss einer Offenbarung zu betrachten, und ohne Beweis als feststehend hinzunehmen ist. — Diese drei Sätze lauteten:

I[1]). Die in der Hornhaut auftretenden entzündlichen Zellformen sind den Leukocyten ähnlich;

II[2]). „Die einfache traumatische Keratitis beginnt immer vom Rande und schreitet erst von da gegen das Centrum vor;“

III[3]). „So gross auch die Zahl der Eiterkörperchen an irgend einer Stelle sein mag, sind doch die fixen Hornhautzellen mit ihren Ausläufern in der gesetzmässigen Anordnung wohl erhalten.“

I. Wanderzellen sind den Leukocyten ähnlich.

a. Lichtbrechung.

Untersucht man eine Froschhornhaut 24—48 Stunden nach Application eines Reizes frisch, so findet man ausser den als „Hornhautkörperchen“ bekannten sternförmigen, anastomosirenden Zellen kleinere, meist rundliche, stark lichtbrechende Figuren die „Wanderzellen“. Sie sind auf den ersten Blick durch die viel stärkere Lichtbrechung von den Hornhautkörperchen so völlig verschieden, dass die Versuche, sie als heterogene, eingewanderte Zellen zu erklären, durchaus berechtigt waren in einer Zeit, als die sternförmigen Hornhautkörperchen als einzige und normale Zellformen der Hornhaut galten und die Fähigkeit der Leukocyten „auszuwandern“, soeben bekannt geworden war.

Nun hatte aber v. Recklinghausen[4]) schon 1867 einmal in der normalen Hornhaut solche lichtbrechenden Körperchen nachgewiesen, dann aber auch in einer „an ihrem Rande abgeschnittenen, dann im Centrum geätzten und hierauf 1—3 Tage in der warmen oder kalten Züchtungskammer aufbewahrten Hornhaut eines Frosches oder einer Katze eine starke Anhäufung solcher contractilen Zellen gefunden“. „Die Art der Aufbewahrung (Humor aqueus) schloss jeden Verdacht aus, dass die an-

[1]) Cohnheim, Neue Untersuchungen über Entzündung.

[2]) Dieses Archiv. Bd. 40. S. 14.

[3]) Dieses Archiv. Bd. 40. S. 6.

[4]) v. Recklinghausen und Hoffmann, Ueber die Herkunft der Eiterkörperchen. Centralbl. der med. Wissensch. 1867. No. 31. — v. Recklinghausen, Handbuch der allgem. Pathologie.

gehäuften contractilen Zellen von aussen hineingelangt sein konnten. Es war also in den Hornhäuten eine wirkliche Zellenneubildung entstanden."

Diese Beobachtung von v. Recklinghausen haben wir durch zahlreiche Experimente bestätigen und erweitern können:

1. Beobachtet man eine frisch herausgeschnittene, central geätzte Froschhornhaut 6 Stunden und länger im Humor aqueus oder in physiologischer Kochsalzlösung, so sieht man nach einander an der Anfangs ganz homogenen Hornhaut folgende Veränderungen sich vollziehen: Zuerst werden die Epithelien sichtbar, dann erscheinen einzelne, stark lichtbrechende Figuren von mannichfacher Form, dann erst ganz allmählich die sternförmigen Hornhautkörperchen. Die kleinen, glänzenden Formen nehmen allmählich an Intensität der Lichtbrechung, Zahl und Grösse zu. Schneidet man eine Froschhornhaut erst einige Stunden nach der Aetzung heraus, so ergiebt sich im Wesentlichen dasselbe, nur in etwas schnellerer Folge.

2. Auch ohne centrale Aetzung finden sich bei genügender Dauer der Beobachtung durch die ganze Hornhaut verstreut glänzende kleine Wanderzellformen.

3. Die Entstehung contractiler Zellformen wiesen wir ferner für die Hornhaut im abgeschnittenen Kopfe und auch im herausgeschnittenen, feucht conservirten Auge nach. Nach 24—48 Stunden boten die Hornhäute dann, auch wenn sie nicht geätzt waren, oft ganz analoge Bilder wie geätzte und in situ belassene Hornhäute eines lebenden Frosches.

4. Froschhornhäute in feines engmaschiges Seidenpapier gut eingepackt und in den Lymphsack eines Frosches gebracht, zeigen nach einigen Tagen, wenn Fäulniss vermieden war (wie dies bei allen diesen Versuchen erforderlich ist), Ansammlungen von glänzenden, kleinen Zellformen in der Hornhautsubstanz, während an der Innenfläche des umhüllenden Papiers keine contractilen Zellen zu finden waren.

5. Diffusionsversuche: Frosch- und besonders Fischhornhäute wurden als Membranen zwischen 2 enge, gut in einander passende Glasröhrchen eingespannt; das Röhrchen ward in der oberen Hälfte mit stärkeren Salz-, Zucker- oder Harnstofflösungen, in der unteren Hälfte mit Wasser gefüllt und in ein Gefäss mit

Wasser gestellt, so dass nach den Gesetzen der Diffusion ein Flüssigkeitsstrom zu Stande kommen musste. Schon nach wenigen Stunden waren oft sehr reichliche, stark lichtbrechende Zellformen in den Hornhäuten anzutreffen.

6. Pinselversuche: Eine transplantirte Froschhornhaut zeigte an einer vom Rande etwas entfernten Stelle, die durch ein ansitzendes kleines Skleraldreieck deutlich charakterisirt war, reichlich contractile, glänzende Gebilde. Um die zahlreichen, in der Flüssigkeit schwimmenden, rothen Blutkörperchen zu entfernen, wurde vorsichtig gepinselt. Bei der nun folgenden mikroskopischen Betrachtung waren die vorher glänzenden Figuren nur mit Mühe als matte, zarte Gebilde zu erkennen. Nach einiger Zeit fortgesetzter Beobachtung stellte sich die frühere Lichtbrechung wieder ein; erneutes Pinseln brachte sie wiederum zum Verschwinden u. s. f. Diese Beobachtung wurde an anderen ähnlichen Versuchen vielfach bestätigt.

Angesichts der aufgeführten Thatsachen ist jedenfalls das stärkere Lichtbrechungsvermögen gewisser contractiler Elemente in der Hornhaut nicht als eine nur Leukocyten zukommende Eigenthümlichkeit zu betrachten.

Schliesslich habe ich, wie früher Stricker u. A., direct unter dem Mikroskop contractile Zellformen in der Hornhaut entstehen und — damit komme ich auf eine andere, früher nur Leukocyten zuerkannte Eigenschaft — Bewegungen ausführen sehen.

b. Locomotionsvermögen.

Trotz der v. Recklinghausen'schen Versuche hat man seit Cohnheim vielfach die Motilität von Zellen für einen Beweis ihrer Leukocytennatur gehalten, so dass schliesslich „wandern" mit „einwandern" gleichbedeutend wurde, und wenn man von Wanderzellen sprach, so wurden darunter Leukocyten verstanden. Auch heut ist es noch nicht viel besser geworden. Stricker[1]) hat schon in den 70er Jahren darauf aufmerksam gemacht, dass es durchaus unstatthaft sei, jede wandernde Zelle als eingewandertes farbloses Blutkörperchen zu proclamiren, da

[1]) Studien aus dem Institut für exper. Pathol. Wien 1870 u. Wiener med. Jahrb. 1871.

zwischen „wandern“ und „einwandern“ ein gewaltiger Unterschied sei. Stricker[1]) war es auch, der darauf hinwies, dass die Wanderung oft nur eine scheinbare sei, dass sie durch einen Wechsel der Lichtbrechung in kleineren Abschnitten der Hornhautsubstanz vorgetäuscht werde. Hiermit stimmen überein Beobachtungen, die ich seiner Zeit an geätzten Froschhornhäuten gemacht und in meiner Dissertation[2]) beschrieben habe. Ich habe dort ausgeführt, wie diese scheinbare Wanderung mit einer protoplasmatischen Umwandlung des der Wanderzelle benachbarten Hornhautgewebes beginnt; die hier Anfangs matt oder feinkörnig aussehende Hornhautsubstanz wird allmählich oder gelegentlich auch plötzlich stark glänzend und hell, die Wanderzelle hat sich nach dieser Richtung auf Kosten der benachbarten Grundsubstanz ausgedehnt. Indem nun an anderen Stellen ein allmähliches Abblassen, eine Rückkehr erst in den körnigen, dann in den matten, homogenen Zustand stattfindet, hat scheinbar eine Locomotion der Zelle stattgefunden. Thatsächlich handelt es sich um Vorgänge einer protoplasmatischen Erweichung der Intercellularsubstanz, Vorgänge, welche durch Einwirkung eines Flüssigkeitsstromes und mannichfache mechanische Momente, wie dies schon oben an den Pinselversuchen u. a. gezeigt wurde, beeinflusst werden.

1) Stellt man z. B. auf dem Objecttische durch ein absaugendes Fliesspapier auf der einen Seite bei Zufuhr von Flüssigkeit auf der anderen Seite einen kleinen continuirlichen Strom her, so sieht man die sogen. Bewegungen sich viel lebhafter vollziehen;

2) untersucht man ferner mit der Oelimmersion, so wird bei jeder Schraubendrehung ein, wenn auch geringer Druck und damit eine Bewegung der Flüssigkeit im Präparate hervorgerufen; und so erklären sich meiner Meinung nach die auffallenden Locomotions- und Formationsveränderungen, welche Klemensiewicz[3]) innerhalb von wenigen Minuten bei Oelimmersion hat zeichnen lassen. Bei Anwendung starker Trocken-

[1]) Wiener med. Blätter. 1882. No. 49 und 50.

[2]) Experimentelle Untersuchungen über die Hornhautentzündung. Greifswald 1894.

[3]) Klemensiewicz, Ueber Entzündung und Eiterung. Jena 1893.

systeme gehen die geschilderten Vorgänge sehr viel langsamer von statten.

Gesetzt nun, es fände eine thatsächliche Wanderung von Zellen in der Hornhaut statt, so ist damit die Nothwendigkeit der Einwanderung keineswegs erwiesen. Zahlreiche Experimente sprechen für das Gegentheil. Ich erwähne hier besonders die genialen Versuche Böttcher's[1]). Versuche, die von mir in dieser Richtung angestellt wurden, ergaben:

1. Frische, geätzte und ungeätzte Froschhornhäute mit einem Scleralringe herausgeschnitten und in den Lymphsack des Frosches transplantirt, zeigten in den Randpartien der Hornhaut zahlreiche Wanderzellen, die Sclera selbst war frei von ihnen.

2. Hornhäute ohne Scleralring transplantirt, hatten vielfach, besonders wenn die Ränder etwas gequetscht waren, eine schmale, von Wanderzellen freie Randzone; innerhalb von dieser lagen dann erst die Wanderzellen.

3. Frisch herausgeschnittene Hornhäute 24—48 Stunden vor Fäulniss geschützt, feucht im Humor aqueus oder Kochsalzlösung aufbewahrt, enthalten oft massenhaft Wanderzellen, die vorher in den Hornhäuten nicht angetroffen wurden.

Bei Versuch 1 und 2 musste man, falls eine Einwanderung stattgefunden hätte, doch gerade in den äussersten Randpartien der Hornhaut, bezw. der ansitzenden Sclera die Wanderzellen antreffen. Das ist, wie wir gesehen haben, nicht der Fall, oder wenigstens nicht die Regel. Der 3. Versuch spricht absolut für die Möglichkeit einer localen Entstehung von Wanderzellen in der Hornhaut.

Neuerdings haben v. Büngner[2]) und Hammerl[3]) unter anderem auch Beobachtungen über Locomotion und Motilität bei jungen Bindegewebs- und Endothelzellen mitgetheilt. v. Büngner sagt z. B. S. 95: „Jedenfalls gewinnt man den Eindruck, als ob die jungen Bindegewebs- und Endothelzellen mittelst einer selbstständigen Locomotion oder Wanderung in das Innere des Fremd-

[1]) Dieses Archiv. Bd. 58 und 62.

[2]) Ueber die Einheilung von Fremdkörpern u. s. w. Ziegler's Beiträge. Bd. 19.

[3]) Ueber die bei Kaltblütern in Fremdkörper einwandernden Zellformen u. s. w. Ziegler's Beiträge. Bd. 19.

körpers hineingelangen". Ebenso hat Ziegler bei Gelegenheit des IX. internationalen Congresses in Berlin die Ergebnisse seiner Untersuchungen dahin formulirt, dass „die Gewebszellen bei ihrer Vermehrung bewegungsfähige Zellen liefern, dass somit nicht alle Wanderzellen Leukocyten sind".

Nun wird man vielleicht den Einwand machen: Es stehe fest, dass aus den kleinsten Gefässchen Leukocyten in das benachbarte Gewebe auswandern, und dass gerade nach entzündlichen Reizungen, z. B. in Folge Aetzung oder Bakterienwirkung, die farblosen Blutkörperchen im Entzündungsgebiet stark vermehrt sind. Das ist durchaus richtig, und niemand wird etwas dagegen sagen. In der mit Schwefelsäure geätzten Schleimhaut eines Hundemagens finde ich wenige Stunden nach der Aetzung pralle Füllung der Capillaren und kleinen Venen, welche hier und da die Leukocyten in grosser Menge enthalten. In dem benachbarten Gewebe finden sich ausgiebige Blutungen vor, stellenweise mit starker Vermehrung der farblosen Elemente.

Cohnheim[1]) hatte schon beobachtet, dass bei solchen Entzündungen, bei denen man den Austritt der farblosen Blutkörperchen direct beobachtet hatte, d. h. also in gefässhaltigen Geweben, auch die rothen Blutkörperchen niemals fehlten.

Hammerl[2]) hat neuerdings Versuche gemacht über Einheilung poröser Fremdkörper in der Bauchhöhle von Fröschen. Er beschreibt ausführlich, wie er die Leukocyten sehr bald in einem Fibrinmaschenwerk innerhalb des Fremdkörpers angetroffen habe. Seite 18 heisst es sodann: „Nicht erwähnt habe ich bisher das Verhalten der rothen Blutkörperchen in den Präparaten. Dieselben fehlen in keinem Stadium vollständig, ihre Zahl schwankt zwischen ziemlich beträchtlichen Grenzen."

Also immer wieder dieselbe Beobachtung, dort wo Leukocyten unzweifelhaft aus den Gefässen ausgetreten sind, fehlen niemals rothe Blutkörperchen. Diese Beobachtungen beweisen, dass bei heftigen Reizen in gefässhaltigen Geweben Blutungen auftreten, welche die Eigenthümlichkeit haben, dass in ihnen die farblosen Elemente oft stark vermehrt sind. In den Versuchen

[1]) Cohnheim, Neue Untersuchungen über die Entzündung.
[2]) Hammerl, Ziegler's Beiträge. Bd. 19.

von Hammerl hat ein Fremdkörper den Reiz ausgeübt, aus dem gefässhaltigen Gewebe ist eine Blutung mit reichlichen Leukocyten erfolgt, das Blut ist von dem porösen Fremdkörper aufgesogen, dann geronnen und allmählich, wie das Hammerl beschreibt, einem Degenerationsprozess verfallen. Von der Nachbarschaft sind junge Gewebszellen in die Lücken des Fremdkörpers eingedrungen und haben sich mit den zerfallenen Elementen des Blutes beladen. Nicht also die Leukocyten beseitigen hier einen schädlichen Stoff, sondern junge Gewebszellen beseitigen die Blutkörperchen, rothe wie weisse. Dadurch wird aber nicht der geringste Beweis dafür gewonnen, woher die Wanderzellen der Cornea stammen, da die Beweglichkeit ja auch den Abkömmlingen des Bindegewebes in hohem Maasse zukommt.

Wir sind mit diesen Versuchen eben so weit, wie wir es vor 25 Jahren waren, wir erfahren, dass acute Entzündungen in gefässreichen Geweben mit Blutungen beginnen können. Derartige Blutungen finden sich aber, wie ich nachdrücklich betonen muss, niemals in entzündeten Hornhäuten, seien sie in situ belassen, oder transplantirt. Da fragt man wohl mit Recht: Ist die Hämorrhagie im Beginn einer acuten Entzündung das Wesen oder nur eine Complication der Entzündung?

c. Färbbarkeit der Wanderzellen.

Die stärkere Tinctionsfähigkeit der Wanderzellen wurde als ein weiterer Beweis für ihre Abstammung aus dem Blute angesehen. Cohnheim und später Eberth und Senftleben fanden bei subcutanen oder subconjunctivalen Farbstoffinjectionen in den Wanderzellen der geätzten Cornea reichliche Farbkörnchen, während die Hornhautkörperchen ziemlich frei davon waren. Sie schlossen daraus, dass Leukocyten den Farbstoff aufgenommen hätten und damit in die Hornhaut eingewandert seien. Aehnliche Beobachtungen theilt v. Recklinghausen[1]) mit, der nach subcutaner Farbinjection in normalen Geweben, besonders auch in der normalen Cornea die Farbkörnchen in contractilen Zellen reichlicher fand; nur ist sein Schluss ein anderer. Da nehmlich in der Gewebsflüssigkeit reichlich freie Zinnoberkörnchen vorhanden waren, viel reichlicher als in dem Blute zu der-

[1]) v. Recklinghausen, Herkunft der Eiterkörperchen.

selben Zeit, da sie ferner in normalen Gewebszellen, z. B. auch in den Hornhautepithelien sich vorfanden, und da er schliesslich die Entstehung contractiler Zellen unter Ausschluss der Immigration an der Hornhaut beobachtet hatte, so schloss er: „dass der Uebertritt von Zinnoberkörnchen in die Zellen verschiedener Gewebe nicht bloss bei entzündlichen, sondern auch bei den normalen Ernährungsvorgängen stattfindet“ . . . . und „dass man trotzdem nicht berechtigt ist, alle oder auch nur die meisten der in den Experimenten beobachteten neu aufgetretenen Zellen ohne Weiteres als immigrirte farblose Blutkörperchen anzusehen“.

Senftleben[1]) hatte u. a. Farbe direct in die Hornhaut von Kaninchen injicirt; nach Heilung der Wunde, also nach einigen Wochen, waren die Hornhautkörperchen überall schön gefärbt. Nun wurde die Hornhaut in Entzündung versetzt; da hatten dann die Hornhautkörperchen ihre Farbe zum grössten Theil an Wanderzellen abgegeben. Ich meine, dass dieser Versuch gerade die Idee einer localen Entstehung der Wanderzellen nahe legen muss. Dass junge Zellen z. B. im Granulationsgewebe Farbstoff viel intensiver aufnehmen als ruhende Bindegewebszellen, ist bekannt, es ist daher durchaus plausibel, dass bei Entstehung von Wanderzellen aus Gewebsbestandtheilen der etwa hier aufgespeicherte Farbstoff von den neugebildeten, activ contractilen Elementen auf Kosten der ruhenden Gewebszellen energisch aufgenommen wird.

Andererseits nehmen zerfallene Hornhautkörperchen ebenfalls stärkere Tinction an, welche in Verbindung mit gewissen Verklumpungen der Chromatinsubstanz (s. Grawitz, Atlas der pathol. Gewebelehre) ganz das Bild von Leukocyten hervorbringt.

Schliesslich scheinen unter den Leukocyten selbst bedeutende Verschiedenheiten hinsichtlich der Tinction obzuwalten, was sich mit ihrer Bedeutung, lediglich „deletäre Stoffe zu beseitigen und die Heilung einzuleiten“ [Leber[2]) Marchand[3])], schlecht verträgt. So sagt Marchand (a. a. O. S. 7): „Während Anfangs die

[1]) Dieses Archiv. 1875. Bd. 72.

[2]) Leber, Die Entstehung der Entzündung. 1891.

[3]) Bericht aus den Verhandlungen des X. internat. Congresses. Berlin 1890.

mit mehreren kleinen, stärker sich färbenden Kernen versehenen Leukocyten reichlicher auftreten, werden später die mit grösseren, runden oder gelappten, einfachen oder doppelten Kernen zahlreicher; doch sind in dieser Hinsicht Verschiedenheiten nicht ausgeschlossen. Gerade das reichlichere Auftreten der Zellen mit grösseren, blasser gefärbten Kernen an der Grenze des lebenden Gewebes ist es, welches am leichtesten zur Verwechslung mit Abkömmlingen der Elemente des Bindegewebes führen kann.“ Die Tinction ist hiernach also nur ein sehr unsicheres und mangelhaftes Kriterium.

Weiter sagt Marchand[1]): „Das Auftreten sehr zahlreicher Leukocyten mit grossen, sogen. bläschenförmigen Kernen war schon im Laufe des ersten Tages nach dem Eingriff (Injection von Terpenthinöl unter die Haut) nachweisbar, während die ersten Mitosen an den Bindegewebszellen kaum vor Ablauf des ersten Tages zu beobachten waren, wodurch eine Abstammung der ersteren von den letzteren bereits ausgeschlossen ist.“ Ich halte die Abstammung der leukocytären Zellformen von Bindegewebszellen durchaus nicht für ausgeschlossen; in der abgeschnittenen, feucht aufbewahrten Cornea bilden sich Wanderzellen ganz gewiss ohne Mitose und eben so gewiss ohne Einwanderung von Leukocyten. Giebt es denn gar keine andere Möglichkeit als Einwanderung, oder Mitose? Grawitz[2]) hat in seinem Atlas in den Wundrändern einer Kaninchencornea wenige Stunden nach der Verletzung reichliche kleine, sich intensiv färbende Chromatinpartikelchen in Photogrammen abgebildet. Es sind dies zunächst ganz minimale Gebilde, im Verlauf einiger Stunden werden sie aber so gross, dass sie oft ganz den fragmentirten Leukocytenkernen gleichen. Grawitz hat darauf hingewiesen, dass diese fragmentirten Kernformen zum Theil auf einer Verklumpung der Chromatinsubstanz in den Kernen der Hornhautkörperchen beruhen, zum Theil eine Veränderung der Grundsubstanz darstellen. Durch Vergoldung und nachfolgende Saffranintinction hat Busse[3]) in überzeugender Weise dargethan, dass diese Zellen unmöglich Leukocyten sein können.

[1]) Marchand, a. a. O. S. 7.

[2]) Grawitz, Atlas der patholog. Gewebelehre.

[3]) Vortrag im Greifswalder med. Verein. November 1896.

d. Formen der Wanderzellen.

I. Grössere Formen.

Alle Autoren, welche über die Keratitis gearbeitet haben, beschreiben Wanderzellen, welche 3- oder 4mal so gross sind als Leukocyten. Zur Erklärung dieses merkwürdigen Befundes wurde dann behauptet, die Leukocyten könnten confluiren und so mehrkernige, grosse protoplasmatische Gebilde hervorbringen. Key und Wallis[1]) hatten diese Ansicht gegen Stricker[2]) zuerst aufgestellt, und ihnen schlossen sich alle, die mit diesen grossen Wanderzellen in Verlegenheit kamen, an. Eberth[3]), Senftleben[4]), Klemensiewicz[5]) und Andere haben stillschweigend den Factor der Confluenz in die Rechnung eingeführt, und wenn sie auch zugeben, dass keiner von ihnen die Confluenz gesehen hat, zur Erklärung war sie nothwendig. Klemensiewicz sagt darüber: „Ob die grösseren Formen der Wanderzellen aus den kleineren durch Confluenz entstehen können, habe ich nicht mit Sicherheit nachweisen können; sehr wahrscheinlich ist es jedoch.“ Bei Senftleben heisst es u. a.: „Die unregelmässige Anordnung der Kerne in denselben (sc. den mehrkernigen Protoplasmaballen) lässt die Annahme, dass es sich hier um Confluenz mehrerer Zellen (gemeint sind Leukocyten) handelt und nicht etwa um wirkliche Riesenzellenbildung, wohl als nicht zweifelhaft erscheinen, zumal man, wie ich eben andeutete, die Uebergänge allmählicher Verschmelzung mehrerer Zellen genau verfolgen kann.“ Die „Uebergänge“ sind von Senftleben an vergoldeten Objecten erschlossen worden; die oft nicht genau gleich grossen Kerne veranlassten ihn, da fast stets eine innige Beziehung dieser Gebilde zu Hornhautkörperchen besteht, die grösseren Kerne als die normalen Hornhautkerne, die kleinen als solche eingedrungener Leukocyten zu betrachten, und wenn einmal nur kleine Kerne

[1]) Dieses Archiv. Bd. 55. S. 296.

[2]) Studien aus dem Inst. für exp. Pathol. Wien 1870. — Offener Brief an Prof. Axel Key. Wiener med: Jahrb. 1873. S. 496.

[3]) Dieses Archiv. Bd. 67. — Untersuchungen aus dem pathol. Inst. zu Zürich. Heft II. 1874. Heft III. 1875.

[4]) Dieses Archiv. Bd. 72.

[5]) Klemensiewicz, Entzündung und Eiterung. Jena 1893.

vorhanden waren, so musste der Kern des Hornhautkörperchens verdeckt sein (a. a. O. S. 575).

Anders[1]) und ich haben nun an der überlebenden Froschhornhaut beobachten können, wie die Hornhautkörperchen zunächst stärker lichtbrechend wurden, wobei sich oft mehrere Kerne zeigten, wie sie sich dann durch eine protoplasmatische Erweichung der benachbarten Hornhautsubstanz vergrösserten und grosse „Protoplasmaballen" bildeten. Die Kerne verhielten sich hierbei sehr verschieden; gewöhnlich erkennt man im frischen Object gar keine Kerne, hin und wieder tauchen undeutliche Kernformen auf, um bald wieder zu verschwinden. Dabei zeigen diese Kerne durchaus nicht immer die gleiche Grösse, man sieht oft kleinere neben grösseren, und erst beim allmählichen Absterben der Hornhautkörperchen treten die Kernformen deutlich hervor und nehmen auch jetzt erst Farbkörnchen, die der Flüssigkeit zugesetzt waren (s. Anders, Diss.), auf. Von einem Eindringen der Leukocyten in die Hornhautkörperchen („Durchwanderung", Klemensiewicz) oder von einem Confluiren von Leukocyten konnte gar keine Rede sein.

Marchand hält den Uebergang der Zellen mit grossen bläschenförmigen Kernen in solche mit mehreren kleinen für einen „Ausdruck beginnender Entartung". Andererseits sagt er, dass Anfangs die mit mehreren kleinen Kernen versehenen Leukocyten, später die mit grossen gelappten und doppelten Kernen reichlicher seien, „doch sind Verschiedenheiten in dieser Hinsicht nicht ausgeschlossen". Es muss immerhin etwas Eigenes um die Gefässalteration sein, wenn man bedenkt, dass zuerst nur kleine mehrkernige, dann aber grosse, meist einkernige Leukocyten aus den Gefässen herausgelockt werden. Davon hat Cohnheim in seinen Beobachtungen an der Froschzunge und am Mesenterium nichts mitgetheilt.

Betreffs der grossen und mehrkernigen Wanderzellformen sind kürzlich von Hammerl[2]) (einem Schüler Marchand's) Beobachtungen mitgetheilt worden, welche den bisherigen Ansichten der Cohnheim'schen Schule in diesem Punkte entgegenlaufen,

[1]) Anders, Wanderzellen in der überlebenden Hornhaut. Diss. Greifswald 1894.

[2]) Hammerl, Ziegler's Beiträge. Bd. 19.

Beobachtungen, wonach diese „Riesenzellen“ als aus dem Gewebe stammend zu betrachten sind. Es heisst S. 30 wörtlich: „Als Gründe für diese Behauptung möchte ich vor Allem anführen, dass ich die Riesenzellen immer am Rande und dort fast ausschliesslich an jener Seite angetroffen habe, welche mit dem Gewebe mehr oder weniger verwachsen war. Hier sind sie in einer nur schmalen Zone vorhanden, werden innerhalb derselben zwichen den ersten Bälkchenreihen (es handelt sich um die Einheilung von Schwammstückchen in der Bauchhöhle von Fröschen) nie früher sichtbar, als bis die ersten Granulationszellen eingewandert sind und können im Innern des Schwämmchens niemals, auch nicht in den spätesten Stadien nachgewiesen werden. Alle diese Momente, die Art ihres ersten Erscheinens, die Coincidenz des Auftretens mit dem der jungen Fibroblasten, das Fehlen im Centrum und dann auch die beschriebene weitgehende Aehnlichkeit der Kerne der Riesenzellen mit denen der Abkömmlinge des fixen Gewebes drängen zu der Annahme, dass die Abkömmlinge des Gewebes mit der Bildung der vielkernigen Elemente in einem directen Zusammenhang stehen, wobei eine etwaige Betheiligung der Endothelzellen nicht ausgeschlossen werden kann. Wollte man an der Anschauung festhalten, dass die Riesenzellen aus Leukocyten entstehen, so wäre die Abhängigkeit ihres Erscheinens von der Einwanderung der Spindelzellen und ihr Mangel im Innern der Schwämmchen, wo den zur Ruhe gekommenen weissen Blutkörperchen am ehesten die Möglichkeit gegeben ist, weitere Metamorphosen durchzumachen, völlig unverständlich.“

In transplantirten Hornhäuten von neugebornen Kindern, Hunden, Kaninchen, Hühnern fand ich diese dem Gewebe entstammenden „mehrkernigen Protoplasmaballen“ schon häufig nach den ersten Tagen in der weiteren Umgebung des Aetzbezirks vor. Der vergoldete Flächenschnitt zeigt diese Gebilde theils mit längeren anastomosirenden Fortsätzen, andere mit kürzeren, stumpfen Ausläufern, bei noch anderen fehlen die Ausläufer ganz; letztere liegen dem Aetzheerd gewöhnlich am nächsten. Sie zeigen alle mehrere Kerne, d. h. nur anscheinend, bei stärksten Vergrösserungen (Zeiss apochrom. Oel-Immersion Oc. 12) erkennt man einen deutlichen Zusammenhang unter ihnen, der nur durch

Flächenkrümmung und Umbiegungen in andere Ebenen oder Abschnitte von schwacher Färbung aufgehoben zu sein scheint. Ferner liegen diese Figuren ganz in der Anordnung und Zahl der sternförmigen Hornhautkörperchen, welche hier fehlen, mit einem Wort: es sind veränderte Hornhautkörperchen. Nicht zu verwechseln sind diese Veränderungen mit anderen, welche auf einer directen Einwirkung des Aetzmittels beruhen und unter Vacuolenbildung und Zersprengung von Kern- und Zellsubstanz zum Untergange der Hornhautkörperchen führen. Diese gehören der näheren Nachbarschaft des Aetzbezirks an, während jene, wie schon erwähnt, vorzugsweise in der weiteren Umgebung anzutreffen sind.

II. Kleine runde Formen.

Die kleinen Rundzellen sah Senftleben als die eigentlichen entzündlichen Zellformen bei der Keratitis an; er meinte, ihre locale Entstehung sei schon dadurch ausgeschlossen, dass sie nie bei der sogenannten „reinen Regeneration“ vorkämen. Diese Angabe ist seither oft als irrthümlich erwiesen; Leber fand gerade bei aseptischen Wunden solche kleinen Formen, und erklärte ihr Erscheinen damit, dass trotz der Abwesenheit von Entzündung irgend eine gelöste Substanz die Leukocyten angelockt haben müsse (s. Diss. Heydemann)[1]). Senftleben meint nun weiter, es hänge von der Eröffnung des Hornhautgewebes ab, ob eine Entzündung erfolge oder nicht; bleibt das Hornhautgewebe geschlossen, so giebt es nur Regeneration (es handelt sich um central geätzte Kaninchenhornhäute), im anderen Falle Entzündung bei sonst vollkommen gleichem Reize. Ein solches Verfahren hat früher v. Recklinghausen und später Leber gemissbilligt, da es rein theoretischer Natur sei, einen Streit um Worte errege (v. Recklinghausen) und thatsächlich eine Trennung zwischen Entzündung und entzündlicher Regeneration ganz unmöglich sei (Leber). Die Schwierigkeit, welche Leber in dem verschiedenen Verhalten der eröffneten von der nicht eröffneten Hornhaut in der Deutung findet, ist thatsächlich gar nicht so gross. Es handelt sich bei den Versuchen von Senftleben um in situ gelassene Hornhäute. Hier ist der Ein-

[1]) C. Heydemann, Ein Beitrag zur Histiogenese der Hornhauttuberkel. Diss. Greifswald 1894.

fluss der Nerven unzweifelhaft nicht gering, eine künstliche Eröffnung setzt einen heftigen Reiz, dieser veranlasst eine stärkere Saftströmung nach dem gereizten Theil. Die Chancen für den Saftstrom sind um so günstiger, je geringer die Spannung des Gewebes ist, und gleichzeitig ist der Eintritt lebender Lymphe in das eröffnete Hornhautgewebe von vorn her freigegeben. Die gewaltige Bedeutung dieses lebenden Lymphstroms dürfte nach den letzten Versuchen von Grawitz (s. Die Hornhautentzündung. Dieses Archiv. Bd. 144. S. 1. — Ueber die Entzündung der Cornea. Deutsch. Med. Wochenschr. 1896. No. 26) nicht mehr zu unterschätzen sein.

Wenn Senftleben aber bemerkt, die Eröffnung des Hornhautgewebes bedinge immer eine Rundzelleneinwanderung, so muss ich dagegen folgende Versuche anführen.

1. Eine frische transplantirte Froschhornhaut 48 Stunden im Lymphsack zeigt in der Peripherie runde Zellformen, die bei der Vergoldung Spiessform annehmen.

2. Transplantirte geätzte Hunde-, Kaninchen-, Hühner-, Tauben-Hornhäute, bei denen der Aetzbezirk bis weit in die Umgebung hinein eröffnet war, enthielten in der Umgebung des Schorfes sehr schöne Spiessfiguren aber keine Rundzellen.

Betreffs der Rundzellen oder Eiterkörperchen in entzündeten Geweben möchte ich hier noch einige Beobachtungen auf anderen Gebieten anführen, da sie mir schlagend gegen die Abstammung der Eiterkörperchen aus dem Blute zu sprechen scheinen. E. Grawitz[1]) beschreibt S. 129 einen Fall von Leukämie, bei welchem die Leukocyten „fast ausschliesslich aus verschieden grossen, einkernigen, unreifen Zellen bestanden“. . . . „Am 22. Mai 1894 wurde diesem Kranken subcutan an einem Oberschenkel 1 ccm Terpenthin eingespritzt, es entwickelte sich in den nächsten Tagen eine Infiltration mit Uebergang in Eiterung.“ „Von besonderem Interesse war nun in diesem Falle, dessen weisse Blutkörper bis auf wenige Procent einer durchaus atypischen Zellform angehörten, die Untersuchung der Eiterkörperchen aus dem Terpenthinabscess.“ Es fanden sich in dem Eiter, soweit derselbe nicht mit Blut vermischt war, ausschliesslich die gewöhnlichen polynucleären neutrophilen Eiterzellen. Aehnliche

[1]) E. Grawitz, Klinische Pathologie des Blutes. Berlin 1896.

Fälle sind früher bereits von Fleischer und Penzoldt[1]) und von Neumann[2]) beschrieben; auch hier zeigten sich die Eiterkörperchen ganz anders als die weissen Blutkörperchen. Wenn man nun aus diesen eigenthümlichen Befunden einen Schluss ziehen will, so kann der vernünftigerweise doch nur lauten: die Eiterkörperchen in dem Abscess können keine ausgewanderten Leukocyten sein; es hiesse aber die Theorie auf die äusserste Spitze treiben, wenn man sagen wollte: die Eiterkörperchen sind richtige ausgewanderte Leukocyten, die farblosen Elemente im Blute aber nicht. Man würde mit anderen Worten lieber zugeben, dass die Leukocyten gar keine Leukocyten sind, als dass Eiterkörperchen nicht stets dasselbe seien wie Leukocyten.

Die kleinen runden Formen der Wanderzellen, welche an frischen Hornhäuten besonders als erste Veränderungen imponiren, lassen nun vielfach eine directe Zugehörigkeit zu den Hornhautkörperchen oder deren Ausläufern erkennen. Theils sind es stärker lichtbrechend gewordene Kerne, theils Anschwellungen von Fortsätzen; diese finden sich dann mit Vorliebe an den Knotenpunkten des protoplasmatischen Netzwerkes; wieder andere haben gar keine Verbindungen mit Hornhautkörperchen. Davon entsteht ein Theil inter- und subepithelial aus den Epithelien oder deren Kittleisten, ein anderer Theil aus kleinen Nervenfasern, ein dritter höchst wahrscheinlich in der Hornhautgrundsubstanz selbst. Diese letztgenannten finden sich besonders deutlich in der näheren Umgebung des Aetzbezirks, wo die Hornhautkörperchen selbst durch das Aetzmittel abgetödtet, bezw. zersprengt sind. Hier liegen viele Chromatinkörper ohne Zusammenhang mit den Hornhautkörperchen zwischen denselben, so dass als ihr Mutterboden nur die Hornhautgrundsubstanz übrig bleibt.

III. Spiessfiguren.

Eberth und Senftleben hatten schon zugestanden, dass ein grosser Theil dieser Spiesse unmöglich Leukocyten sein könnte; über die bei einer Trennung der Spiessfiguren entstehende Schwierigkeit half man sich hinweg durch eine biologische Gliederung in 1) Entzündungs-, 2) Regenerations-

[1]) Deutsches Archiv für klin. Med. Bd. 26. 1880. S. 368.
[2]) Archiv der Heilkunde. Bd. XI. 1870.

spiesse. Die Entzündungsspiesse gehörten dem frühesten Stadium an und wurden als eingewanderte Leukocyten gedeutet, die Regenerationsspiesse kamen erst später vor und wurden durch Wucherung der Hornhautkörperchen geliefert; gelegentlich sollten beide Arten gemeinsam vorkommen. Zur morphologischen Charakteristik wurden allerlei Merkmale angeführt, z. B. für die Regenerationsspiesse: schlankerer Bau, grössere Länge, schwächere Tinction, feinere Körnung, grössere bläschenförmige Kerne, geringerer Kernreichthum u. s. w.; dies alles sind aber keineswegs typische Merkmale, auch die späteren Stadien können ganz ähnliche Zellformen produciren wie die früheren, und wenn wirklich in vorgeschrittenen Perioden der Entzündung die Zellen anders aussehen, so beweist das doch absolut nichts für die Herkunft und Entstehung der Spiessfiguren in den Anfangsstadien. Die mehr rundlichen Zellformen des Granulationsgewebes gehen späterhin auch in spindlige, schlankere Formen über und färben sich dann weniger intensiv, ohne dass man dadurch berechtigt wäre, die erstere Form als fremdartige, von aussen eingewanderte Gebilde zu betrachten. Arnold[1]), der sonst durchaus ein Anhänger Cohnheim's ist, sagt ganz offen: „Ich gelangte zu der Ueberzeugung, dass es weder strukturelle noch tinctorielle Merkmale giebt, mit deren Hülfe bei entzündlichen Vorgängen an Geweben hämatogene und histiogene Wanderzellen zu erkennen sind."

Ich möchte noch etwas weiter gehen; richtig ist, dass es keinerlei Merkmale giebt, die specifisch wären für Leukocyten und die jungen Sprösslingen des Gewebes nicht zukämen, wohl aber giebt es vielerlei Merkmale für die „histiogenen Wanderzellen", welche den Leukocyten vollständig mangeln, und das gilt ganz besonders für die Cornea. Betrachten wir daraufhin einmal die Spiessfiguren. Bei der frischen Untersuchung den Leukocyten durch Glanz und rundliche Form ähnlich, zeigen sie bei der Vergoldung schon ein abwegiges Verhalten, sie sind spiessförmig. Nun wird man sagen, sie haben eben ihre Form den engen Spalten, in denen sie wandern, anpassen müssen. Goecke[2]) sagt in der kürzlich erschienenen Arbeit darüber S. 319 wörtlich: „Das Accomodationsvermögen der Leukocyten ist eine bekannte That-

[1]) Arnold, Dieses Archiv. Bd. 132. 1893. S. 507.

[2]) Goecke, Ziegler's Beiträge. Bd. 20.

sache und gerade in der entzündeten Hornhaut beim Zustandekommen der spiessförmigen Gebilde nach Beobachtungen an der überlebenden Hornhaut von Klemensiewicz eingehend gewürdigt.“ Das Accomodationsvermögen der Leukocyten ist aber doch nur dadurch zur „bekannten Thatsache“ geworden, dass man ihre Fähigkeit „einzuwandern“ als bewiesen ansieht, einen Beweis dafür hat aber Klemensiewicz niemals angetreten.

Gehen wir nun gleich mit ganz starker Vergrösserung (bis 1500fach) an die Betrachtung der Entzündungsspiesse, so sehen wir, wie sie gewölbte, schalenförmige Gebilde darstellen, die den Begrenzungsschichten der kleineren Fibrillenbündel angehören. Je nachdem man sie nun mehr von der Fläche oder der Kante sieht, erscheinen sie breiter und blasser, oder schmaler und dunkler. Häufig sind zwei oder mehrere hinter einander liegende unter sich verbunden und zeigen mit einer gewissen Regelmässigkeit einen spiraligen Verlauf um die Fibrillen. In sehr dünnen Schnitten trifft man dann nur Abschnitte eines solchen spiraligen Bandes, die uns als „Spiessfiguren“ erscheinen, an. In dickeren Schnitten sieht man solche Figuren auch bisweilen auf ein benachbartes Faserbündel übergehen, um hier vielleicht eine im entgegengesetzten Sinne verlaufende Spiraltour zu beschreiben. Oft bestehen solche Verbindungen zu benachbarten Bündeln nur in ganz zarten vergoldeten Brücken, in anderen Fällen in breiteren Streifen. Es entstehen so Gebilde, welche Klemensiewicz als „aus spiessförmigen Elementen zusammengesetzte Körper“ bezeichnet und die er sich durch Confluiren mehrerer Leukocyten (S. 10) entstanden denkt.

Zum Studium dieser Formen eignen sich vorzüglich Objecte, welche durch ein von Grawitz[1]) angegebenes Macerationsverfahren gewonnen sind. Hier bekommen wir die Spiessfiguren isolirt, ihre Wölbung, die oft zu einer fast „röhrenförmigen“ Bildung führt, ihr nicht seltener Zusammenhang mit benachbarten Figuren ist deutlich zu erkennen, ebenso ihr gewundener Verlauf, in welchem vergoldete Abschnitte mit nicht vergoldeten, meist Kernfärbung annehmenden abwechseln. Kleine neben einander liegende Spiesse, welche im zusammenhängenden Schnitt anscheinend getrennt

[1]) Grawitz, Ueber die Entzündung der Cornea. Deutsche med. Wochenschr. 1896. No. 26.

von einander waren, zeigen jetzt häufig einen Zusammenhang und sehen oft so aus, als ob man die beiden Hälften einer in der Längsaxe durchschnittenen Röhre mit der offenen Seite nach oben neben einander gelegt hätte. Jedenfalls schliessen diese Bilder ebenso die Annahme von Spalten, als von darin wandernden Leukocyten aus, da sich einerseits „Spalten" nicht isoliren lassen und andererseits Leukocyten, auch wenn man ihnen eine starke Dehnbarkeit ihrer Form und ihres Begriffs zuerkennen will, niemals so wechselnde Grössenunterschiede, so merkwürdige Formen und vor Allem nicht so unmittelbare Zugehörigkeit zu der Bündelsubstanz selbst beanspruchen können.

Die meisten dieser „Spiesse" haben deutliche Kerne, welche dem Verlaufe des ganzen Gebildes entsprechend ebenfalls gewunden sind, oft längere, spiralige Kernbändchen bilden und mit weiteren, demselben Hornhautbündel angehörenden Kernen häufig durch Brücken von Chromatinsubstanz in Verbindung stehen. Andere Spiesse sind ganz kernlos, oder enthalten nur an bestimmten Abschnitten Körnchen, Bröckelchen oder Fädchen von Chromatinsubstanz. In nicht vergoldeten, mit Flemming'scher Lösung gehärteten und mit Saffranin u. s. w. gefärbten Präparaten von transplantirten Schweine-, Hunde- und Kaninchen-Hornhäuten trifft man diese Chromatinbröckel (schon nach 12stündigem Verweilen im Lymphsack) allein an, und erst die ganz starke Vergrösserung erweist ihre Lage in spiralig gewundenen Theilen der Bündelgrenzschichten.

Betreffs der verschiedenen Formen der Wanderzellen meinte Senftleben, die rundlichen und vor Allem die grossen mehrkernigen Wanderzellen entstünden dann, wenn das Hornhautgewebe stark gelockert wäre, während bei gewöhnlicher Spannung die Spiessfiguren vorherrschend seien. Das ist verständlich, wenn man annimmt, dass die „Wanderzellen" stets innerhalb der Spalten liegen. Der thatsächliche Befund folgender Versuche wird die erwähnte Anschauung als irrthümlich darthun:

1. Die geätzte Froschhornhaut zeigt nach 24—48 Stunden, wenn sie in situ gelassen ist, vorwiegend rundliche Wanderzellformen, trotzdem hier eine besondere Lockerung der Hornhaut nicht besteht.

2. Die transplantirte, frische Kaninchen-, Hunde-, Schweine-

Hornhaut ist nach 2tägigem Verweilen im Lymphsacke eines Frosches auf das 4—5fache ihrer normalen Dicke gequollen, die Interfibrillärspalten sind weit und leer, die Hornhautbündel zerklüftet, und trotzdem findet man hier lauter Spiessfiguren!

3. Die transplantirte Hornhaut eines Hasen, 9 Tage nach dem Tode (im Frost gehangen) ist im Lymphsack eines Frosches nach 2 Tagen stark gequollen und ganz und gar durchsetzt lediglich von Spiessfiguren (s. Grawitz, Die Hornhautentzündung. Dieses Archiv. Bd. 144).

Auf die Lockerung des Hornhautgewebes allein kommt es also sicher nicht an, da man sonst gerade bei Versuch 2 und 3 rundliche und mehrkernige Formen finden müsste. Platz genug ist in den Spalten vorhanden; und gerade dadurch sind diese Versuche so beweisend, dass man die Spalten bei ihrer Weite wirklich sieht und deutlich erkennt, dass sie selbst vollkommen leer sind, während die massenhaften Spiessfiguren stets einen Theil der Fibrillen selbst darstellen. Liegen die Hornhautfasern in normaler Weise eng zusammen, so kann man zu einem Gebilde, das auf der Grenze zweier Bündel sichtbar ist, sich theoretisch einen Spalt dazu construiren; sieht man aber dieses Gebilde, sobald die Fasern auseinander gedrängt oder nach der Maceration isolirt sind, in der oben beschriebenen Weise stets in dem Bündel selbst verlaufen, so muss die theoretische Erwägung vor der Thatsache zurückstehen. Diese Spiessfiguren haben aber noch eine weitere Eigenthümlichkeit; sie zeigen nehmlich bei den verschiedenen Thierarten verschiedene Form und Grösse, ganz ähnlich wie die Hornhautkörperchen auch. Während die „Spiesse" beim Frosch meist kurz, breit und schalenförmig sind, sind sie beim Schwein länger und schlanker, beim Huhn zarter, breiter und weniger spitz, beim Kaninchen dünn und schlank, kurz, nur wer derartige Präparate selten gesehen hat, wird auf die Vermuthung kommen, es handle sich in allen Fällen um die gleiche Zellenform, um eingewanderte Froschleukocyten. Die Froschleukocyten sind sich doch stets gleich; wenn sie also in die Hornhaut einwanderten, müssten sie stets auch bei verschiedenen Thierarten, abgesehen von den erörterten Quellungszuständen, dieselben Formen von Zellen bilden; das trifft aber ganz und gar nicht zu.

Nun giebt es, wie ich schon oben kurz erwähnte, auch kernlose Spiesse, und diese kernlosen Spiesse haben schon vieles Kopfzerbrechen verursacht. Da sie keine Kerne hatten, so durfte man sie nicht wohl als Zellen gelten lassen; denn zur ordentlichen Zelle gehört Zellleib und Zellenkern; und wenn Böttcher beschreibt, dass in solchen Spiessen späterhin Kerne entstehen könnten, so waren sie dadurch doch nicht als Zellen rehabilitirt; Böttcher wurde sehr kurz abgefertigt mit der Behauptung, diese Spiesse seien mit „Exsudat erfüllte Interfibrillärspalten". Durch Maceration in Ameisensäure lässt sich ebenso wie für die kernhaltigen Spiesse auch für die kernlosen nachweisen, dass es sich überhaupt nicht um den Inhalt von Spalten handelt; ich werde sogleich darthun, dass es auch kein Exsudat sein kann, welches etwa den Bündeln fest anhaftet. Ich gebe zu erwägen, dass die Eigenschaft dieser Gebilde, Gold bei Anwesenheit von Säuren zu reduciren, augenscheinlich eine Aehnlichkeit, ein chemisch gleiches Verhalten mit den Hornhautkörperchen darstellt. Mag man nun die Hornhautkörperchen als die eigentlichen Gewebszellen, oder wie dies besonders Schweigger-Seidel[1]) gethan hat, als endotheliale Gebilde betrachten, die Fähigkeit, Gold zu reduciren, ist ihnen mit kernlosen und kernhaltigen Spiessfiguren gemein, ihr Protoplasma muss also chemisch dasselbe oder doch ein ganz nahe verwandtes sein. Ich glaube, dass dieser Umstand bisher viel zu wenig berücksichtigt worden, vielfach wohl auch absichtlich übergangen ist, um einen daraus event. resultirenden Conflict mit der Immigrationslehre zu vermeiden. Ich habe es für ein dringendes Postulat gehalten, die Frage der Vergoldbarkeit von Leukocyten und anderen Zellen und Geweben durch eine grössere Reihe von Versuchen zu beleuchten.

e. Vergoldbarkeit von Leukocyten und Wanderzellen der Hornhaut.

1. Frisches Blut von Menschen und Thieren wurde mit Ameisensäure und Goldchlorid behandelt; weder die rothen, noch die farblosen Blutkörperchen zeigten irgend welche Spuren von Vergoldung.

[1]) Schweigger-Seidel, Ueber die Grundsubstanz und die Zellen der Hornhaut. Berichte der K. sächs. Gesellsch. der Wissensch. 1869.

2. Schweineblut wurde frisch in einem eiskalten Gefässe aufgefangen und in einem kühlen Raume aufbewahrt; in der sich oben absetzenden Plasmaschicht waren die Leukocyten verhältnissmässig reichlicher. Dieses Plasma mit seinen Elementen wurde mit den betreffenden Reagentien behandelt. Eine Vergoldung trat nicht ein. Sodann wurde das Plasma in frische Schweinehornhäute injicirt, die Hornhäute sodann vergoldet. Auch hier fand keinerlei Goldreduction von Seiten der farblosen Elemente des Blutes statt. Die immerhin sehr zahlreichen rothen Blutkörperchen bei diesen beiden Versuchen waren etwas störend; es wurde daher

3. frischer Eiter vergoldet. Ich will gleich hier bemerken, dass ich stets „frischen" Eiter, d. h. solchen, in dem die Eiterkörperchen vollkommen schön mit ihrem Protoplasma erhalten waren — der Eiter wurde immer zunächst frisch untersucht — zu diesem und den folgenden Versuchen verwandt habe. Die Eiterkörperchen zeigten an Stellen, wo sie massenhaft angehäuft lagen, eine ganz matte, diffusrosa Färbung, aber keine Spur von der charakteristischen blaugrauen bis braunen Tinction der vergoldeten Wanderzellen in der Hornhaut.

4. Frischer Eiter wurde unter geringem, langsam wirkendem, constantem Druck mit einer feinen Pravaz-Spritze in frische Schweinehornhäute injicirt und diese sodann vergoldet. Hierbei fanden sich bisweilen an Stellen, wo die Eiterkörperchen dicht gehäuft lagen, dunkle, körnige Niederschläge; eine distincte Vergoldung der einzelnen Eiterkörperchen erfolgte nirgends, und an Abschnitten, wo die Eiterkörperchen nur vereinzelt zwischen die Hornhautfasern gedrängt waren, war keine Goldreaction eingetreten.

5. Bei nachträglicher Kernfärbung der so behandelten Präparate, sowie injicirter, aber nicht vergoldeter Hornhäute konnte man die kleinen, meist mehrkernigen Eiterzellen sehr schön gefärbt zwischen den Hornhautbündeln erkennen. Ueberall zeigten sie die kleinen rundlichen oder gelappten Kernformen, niemals auch nur annähernd die Formen der Hornhautwanderzellen, insbesondere keinerlei Andeutung von Spiessfiguren. Da die Injectionen in die Hornhäute gemacht wurden unter gleichzeitigem Druck auf den Bulbus, also bei starker Spannung, so musste man

verlangen, dass die Eiterkörperchen ihr „Accommodationsvermögen“ bewiesen und Spiessform annahmen. Davon ist aber auch nicht eine Andeutung vorhanden, und wenn man auch nur ein einzelnes Eiterkörperchen oder wenige hinter einander „im Gänsemarsch“ (Cohnheim) in den engen Spalten findet, so weisen diese doch niemals irgend welche Annäherung an Spiessformen auf. Dagegen kann man sehr wohl erkennen, dass diese Eiterkörperchen wirklich „innerhalb der Spalten“ gelegen sind, wodurch sie sich von den Wanderzellen der Hornhaut, welche sich stets als Bestandtheile der Hornhautsubstanz documentiren, ganz wesentlich unterscheiden. Schliesslich sind diese Eiterkörperchen auch ganz beträchtlich kleiner als die Wanderzellformen, vor Allem als die Spiessfiguren.

6. Bei diesen Injectionsversuchen war auffallend, dass im Bereiche der Injection und einer angrenzenden Zone die Vergoldung der Hornhautkörperchen ausblieb, und zwar fand sich dies bei Injectionen sowohl mit Blut und Plasma, als auch mit Eiter. Die Hornhautbündel in diesem Bezirk zeigen meist dunkelgraue Tinctionen; in der Peripherie sind die Hornhautkörperchen schön bläulich vergoldet, die Grundsubstanz blassrosa und transparent. Um den Ursachen dieser Erscheinung näher zu kommen, machte ich nun Injectionen mit Brunnenwasser, mit destillirtem Wasser und mit physiologischer Kochsalzlösung. Das Ergebniss war das gleiche, die Hornhautkörperchen im Injectionsbezirk wurden nicht vergoldet, ihre Kerne blieben dagegen noch ganz gut färbbar. Da bei den vorbesprochenen Versuchen Metallcanülen zu der Injection verwendet wurden, so war denkbar, dass hierdurch ein gewisser ungünstiger Einfluss auf die Vergoldbarkeit ausgeübt werden könnte. Zu Klärung dieser Frage habe ich

7. mit Metallnadeln u. s. w. Risse und Verletzungen in Hornhäuten angelegt, die Hornhäute sofort vergoldet. Dabei finden sich in der That in den obersten Schichten, wo die Verletzungen am stärksten waren, an den zerrissenen Rändern geringere Goldreduction bis zum Ausbleiben derselben. Da aber mehr in der Tiefe oft eine ganz vorzügliche Vergoldung bis hart an den Spalt heran eingetreten war, so scheint die Wirkung des Metalls vielleicht nicht gerade ohne jeden Einfluss, aber wohl von geringerer Bedeutung zu sein.

8. Dieselben Injectionsversuche wurden nun mit einem zu einer ganz feinen Spitze ausgezogenen Reagenzgläschen gemacht. Wiederum wurden verschiedene Flüssigkeiten genommen und wieder fiel die Vergoldung der Hornhautkörperchen im Injectionsbezirk aus. Die Stärke der Injection, der dabei angewandte Druck waren maassgebend; je geringer der Druck, je geringer die injicirte Flüssigkeitsmenge war, um so kleiner war der Bezirk, in welchem keine Vergoldung der Hornhautkörperchen eintrat.

9. Hühnerhornhäute, die 3—5 Tage im Lymphbade eines Frosches verweilt hatten und frisch untersucht eine grosse Menge von Wanderzellen erkennen liessen, wurden theils zwischen den Fingern etwas gequetscht, theils unlädirt in die Vergoldungsflüssigkeiten gebracht. Bei den gequetschten war die Vergoldung oft in grossen Bezirken ausgeblieben, und dort, wo sie eingetreten war, war sie nur sehr kümmerlich gegenüber der schönen und intensiven Vergoldung der nicht gequetschten Hornhäute.

Ich glaube nach diesen Versuchen annehmen zu können, dass ein etwas stärkerer mechanischer Druck die anscheinend sehr vulnerable und weiche, vergoldbare Substanz der Hornhaut leicht zerstört; die Trümmer lösen sich dann vielleicht in der eingespritzten Flüssigkeit auf, wodurch allenfalls die mehr diffuse und schwächere Goldreduction an der Oberfläche der Hornhautbündel im Injectionsbezirk zu erklären wäre.

Nun könnte man mir vielleicht den Einwand machen: Wenn in dem Injectionsbezirk nicht einmal die Hornhautkörperchen das Gold reducirt haben, dann kann man es von Eiterkörperchen doch auch nicht verlangen. Ich habe nun, um dem zu begegnen

10. Hornhäute mit centraler Aetzung für mehrere Tage in den Lymphsack eines Frosches transplantirt, sodann, die bereits gesammelten Erfahrungen benutzend, mit einer feinen Glasspritze unter möglichst geringem Druck eine möglichst geringe Menge frischen Eiters injicirt. Hierbei haben sich mir wieder Schweinehornhäute am besten bewährt. Kaninchen-, Hühner- und Taubenhornhäute bereiten der nachträglichen Injection sehr grosse technische Schwierigkeiten, ihre Fixirung beim Einstechen gelingt schwer, und eine der Vergoldung schädliche Quetschung

ist dabei unvermeidlich, die Glasspritze bricht, wenn man sie überhaupt in das Hornhautgewebe hereinbekommt, sehr leicht ab u. s. w. Alle diese Unannehmlichkeiten fallen bei den Schweinehornhäuten fort, da sie nach dem Lymphbade die nöthige Dicke und eine mehr lockere Beschaffenheit haben, welche Eigenschaften eine Fixirung und Injection ohne nennenswerthe Quetschung ermöglichen. In einer solchen Schweinehornhaut (2 Tage im Lymphbade, dann Eiterinjection, Vergoldung) finden sich sehr reichliche Spiessfiguren überall prachtvoll vergoldet bis hart an die kleinen Lücken und Spalten heran, welche durch die Eiterinjection geschaffen sind. Diese Spalten sind nun angefüllt mit Eiterkörperchen, welche von dort aus vereinzelt zwischen die Hornhautlamellen hineingequetscht sind, ohne aus den oft dünnen Schnitten auszufallen, obwohl ihre Lage innerhalb von Spalten durchaus deutlich ist. Dicht daneben liegen die schön vergoldeten, langen, schlanken Spiessfiguren, mit dem spiralig gewundenen Verlauf, den schönen ebenfalls gewundenen Kernen, bei denen oft nur die spiralige Windung eine Mehrzahl vortäuscht. Die Eiterkörperchen zeigen nichts von der typischen braunschwarzen Goldfarbe dieser Wanderzellen, höchstens etwas blassrosa Farbe, wie die Hornhautgrundsubstanz. Die Eiterkörperchen sind klein, rundlich, nicht vergoldet und stecken in den Spalten, die spiessförmigen Wanderzellen langspindlig, stark vergoldet und liegen in der Grundsubstanz. Von irgend welcher Aehnlichkeit kann keine Rede sein; und wenn die Gegner von Grawitz, besonders Marchand sich weigern, die Versuche von Grawitz zu wiederholen, so kann man angesichts dieser Bilder nur erklären, dass ein derartiges ablehnendes Verhalten nicht nur der sicherste, sondern auch der einzige Weg ist, um die alte Immigrationslehre aufrecht zu erhalten.

Aus den angeführten Versuchen geht jedenfalls das Eine mit Sicherheit hervor, das nehmlich die Fähigkeit, Gold zu reduciren, eine den zelligen Elementen der Hornhaut innewohnende Eigenthümlichkeit ist, welche weder Leukocyten, noch Eiterkörperchen, noch — und damit komme ich zu weiteren Versuchen — Gewebszellen aus anderen Geweben in dem Maasse und in der Form zukommt.

11. Ich habe Vergoldungsversuche mit Haut, Sehne, Knorpel,

Muskel und Nerven angestellt; nur der hyaline Knorpel zeigt eine gewisse Aehnlichkeit mit der Hornhaut, insofern als hier in den Kapseln, den Kern- und Zellmembranen Gold reducirt wird; die Zwischensubstanz bleibt hell. Dagegen zeigen bei der asbestartigen Knorpelatrophie die aufgefaserten Knorpelabschnitte eine intensive Goldreaction. In den anderen genannten Geweben giebt es von Seiten der zelligen Elemente keine Goldreduction.

Bei einer Transplantation von Schweinehornhaut in die Kaninchenbauchhöhle fand Busse die Hornhaut an der Unterseite des Zwerchfells in einem kleinen Abscess. In der Abscessmembran waren die tiefer im Gewebe gelegenen grösseren, spindligen Zellen etwas vergoldet, die kleinen runden Zellen nach dem Abscess zu hatten keine Goldtinction angenommen.

Wir haben also in der Vergoldbarkeit eine vorzügliche mikrochemische Reaction auf zellige Gebilde der Hornhaut; und wenn auch durch diese Reaction noch lange nicht das Wesen und die Natur dieser vergoldbaren Substanz festgestellt ist, so ist die Vergoldbarkeit doch eine Eigenschaft, welche die Zellen der Hornhaut, und zwar der normalen, wie der pathologisch veränderten, ganz wesentlich und sicher von fremdartigen Zellen unterscheidet und welche genügt, um ihren Trägern bei der Hornhautentzündung mit grösster Deutlichkeit den Stempel der autochthonen Entstehung aufzudrücken.

Weitere Beobachtungen über die Beziehungen von Wanderzellen zu Hornhautkörperchen einer- und Leukocyten andererseits mit besonderer Berücksichtigung der Vergoldbarkeit ergaben sich aus folgenden Versuchen:

1. Central geätzte Schweinehornhäute wurden mit frischem Eiter, der in einem warmen Schälchen aufgefangen war, injicirt, in 0,6procentige Kochsalzlösung gethan und dann in den Brütschrank bei etwa 36° C. gestellt. Die Eiterkörperchen hatten nun Gelegenheit, in der Hornhaut nach dem Aetzschorf hinzuwandern. Das thaten sie aber nicht; dagegen war nach 3tägigem Verweilen im Brütschrank bereits ein nicht unerheblicher Zerfall der Eiterkörperchen eingetreten. Die Hornhautzellen haben nicht nur im Centrum, wie das gewöhnlich nach Injectionen der Fall ist, sondern auch in den peripherischen Zonen ihre Vergoldbarkeit fast ganz eingebüsst.

2. Schweinehornhäute wurden central geätzt und dann theils in 0,6procentiger Kochsalzlösung, theils in frischem Eiter im Brütschrank aufgestellt. Die Hornhäute werden nach 1, 2, 3 und 4 Tagen untersucht; eine Einwanderung von Eiterkörperchen ist trotz des anlockenden Aetzmittels nirgends erfolgt. Bei den in Kochsalz aufbewahrten Hornhäuten finden sich

in den Hornhautkörperchen nach 24—48 Stunden Verklumpung und stärkere Färbung der Kerne und nach 3—4 Tagen ist die Vergoldbarkeit der Hornhautkörperchen fast ganz geschwunden. Die in Eiter gelegten Hornhäute zeigen aber schon nach einem Tage nur noch ganz geringe Spuren von Vergoldbarkeit. Es hat also nicht nur keine Einwanderung von Eiterkörperchen, sondern sogar eine entschiedene Schädigung des Hornhautgewebes durch den Eiter stattgefunden.

3. Legt man eine Hornhaut, welche durch längeres Verweilen ausserhalb des lebenden Thierkörpers die Vergoldbarkeit ihrer Hornhautkörperchen bereits verloren hat, in den Lymphsack eines Frosches, so werden unter dem Einfluss der lebenden Lymphe massenhaft vergoldbare Spiessfiguren gebildet. Hornhautkörperchen treten zunächst nicht wieder in die Erscheinung.

4. Kocht man die Hornhäute, oder erwärmt sie 15 Minuten oder länger auf 55° C., so bekommt man bei der Vergoldung zwar schöne Hornhautkörperchen; bringt man aber

5. eine solche Hornhaut in den lebenden Lymphstrom, so gehen keine Spiessfiguren hervor, die Hornhaut wird allmählich resorbirt (s. Grawitz, Die Hornhautentzündung).

6. Transplantirt man frische, central geätzte Hornhäute von verschiedenen Thieren (Hund, Schwein, Hase, Kaninchen, Huhn, Taube, Fisch, Frosch) in den Lymphsack von Fröschen, so vollzieht sich innerhalb der ersten Tage ein Verbrauch der vorhandenen vergoldbaren Elemente, der Hornhautkörperchen, dafür entstehen aus dem lebenden Material der Hornhaut an den vom Lymphstrom bespülten Bündeloberflächen zahlreiche vergoldbare Gebilde, die Spiessfiguren. Ich habe solche Hornhäute bis 6 Wochen und darüber in dem Lymphbade gelassen; die Spiesse werden grösser und massiger, durchsetzen schliesslich die ganze Hornhaut und führen durch Verschmelzung und Aneinanderlagerung endlich wieder zu Bildungen, die den sternförmigen Hornhautzellen nicht unähnlich sind, wenn auch ihre Vergoldbarkeit immer noch eine viel intensivere ist.

Aus diesen Versuchen geht nun hervor, dass die vergoldbare Substanz der Hornhautkörperchen einer normalen Hornhaut von einem stärkeren Saftstrome, sowie durch allerhand Schädigungen verbraucht wird. Die Bildung von Spiessfiguren steht nur zum Theil in Zusammenhang mit den Hornhautkörperchen; denn auch in Hornhäuten, deren Zellen selbst keine Vergoldung mehr geben, entstehen Spiessfiguren. Da die autochthone Entstehung dieser Spiesse, abgesehen von ihrer morphologischen Beschaffenheit, besonders durch die Versuche von Grawitz, sowie durch meine Versuche über Vergoldbarkeit festgestellt ist, so bleibt als Quelle nur die Hornhautsubstanz selbst übrig, und zwar kommen dabei, wie wir gesehen haben, besonders die oberflächlichen Schichten

der einzelnen Hornhautbündel in Betracht. Lebendes Gewebe und lebende Lymphe sind die beiden Factoren, welche bei der Erzeugung der Wanderzellen unerlässlich sind, die Leukocyten spielen hier gar keine und die vorhandenen Gewebszellen vielfach eine untergeordnete Rolle.

f. Kleine Wanderzellformen im Aetzbezirk.

Die Vergoldungsverhältnisse im Aetzbezirk transplantirter Hornhäute bieten noch einige Besonderheiten. Zunächst bleibt die Vergoldung ganz aus, der Aetzbezirk erscheint als brauner Heerd, in dem die Hornhautkörperchen wie ausgesparte Lücken, als Zellleichen (Klemensiewicz), in einem mit Silbersalz imprägnirten Gewebe liegen. Nach einigen Tagen wird durch den Lymphstrom zunächst an den Rändern das Silbernitrat in Form kleinster Körnchen fortgespült, und man kann es dann oft in angrenzenden nicht geätzten Hornhautabschnitten abgelagert finden. Hierbei kommt mit Regelmässigkeit die merkwürdige Thatsache zur Beobachtung, dass überall, wo das Silber durch den Saftstrom hingeführt wird, die Bildung von Spiessfiguren und jegliche Vergoldbarkeit hintangehalten wird. Ist der Aetzbezirk in seinen Randpartien erst mehr von den Silberkörnchen befreit, also etwa nach 3—4 Tagen, so bilden sich hier in den Bündeln kleinste Körperchen, welche Kernfärbung annehmen, allmählich grösser und grösser werden, und schliesslich kleine Kernchen darstellen. Die Spalten zwischen den Fasern sind stets frei. Nach Verlauf von weiteren 3—4 Tagen bildet sich Hand in Hand mit der fortschreitenden Entfernung des Silbersalzes um diese kleine Kernfiguren eine vergoldbare Substanz, wir haben dann wieder Spiessfiguren. Die kleinen Kernchen haben die mannichfachsten Formen, sind manchmal rundlich, manchmal spindlig, manchmal ganz dünn und lang, wie kleine Fäden. Nach mehreren Wochen liegen die hieraus entstehenden Spiessfiguren dicht gedrängt eine neben der anderen in dem Aetzbezirk. Bei stärkster Vergrösserung erweisen sie sich als meist spiralig verlaufende Abschnitte der Bündel-, bezw. Faseroberflächen, enthalten in ihrem Verlauf häufig mehrere Kerne, die gelegentlich durch feine Verbindungslinien in Zusammenhang stehen.

Hier sind nun durch das Aetzmittel alle zelligen Elemente, alle Hornhautkörperchen getödtet werden, von ihrer Seite ist

eine Betheiligung bei der Zellenneubildung ausgeschlossen; gleichwohl bleibt nach Entfernung der Schädlichkeit — diese Fortschaffung der schädlichen Substanz wird nicht von eindringenden Zellen besorgt, sondern bevor Zellen hier auftreten, muss der Lymphstrom bereits das Gewebe von der Schädlichkeit befreit haben — noch genug lebensfähiges Gewebsmaterial zurück, um eine Abstossung des Schorfes zu hindern. Unter dem Einfluss lebender Lymphe wird das geätzte Stück erhalten und es entsteht eine grosse Menge neuer Elemente darin, als deren Matrix nur Reste von Hornhautzellen und Grundsubstanz übrig bleiben. Wie will man sich aber hier die Vorgänge durch Einwanderung von Leukocyten erklären? Zunächst, warum warten die Leukocyten tagelang, ehe sie in den Aetzbezirk, der bei den meisten Versuchen direct am Rande frei dalag, einwandern, zumal sie doch gerade die Schädlichkeit eliminiren sollen? ferner wie kommt es, dass zunächst nur kleinste Kernformen, Kernbröckel sichtbar werden, die viel kleiner sind als Leukocyten? drittens wie kommen die Leukocyten zu der ganz eigenthümlichen Umbildung zu grossen, oft mehrkernigen, mit einander zusammenhängenden, vergoldbaren Spiessfiguren, da doch die Leukocyten einmal viel kleiner und dann gar nicht vergoldbar sind? Wenn nicht unsere Versuche so vollkommen schlagend eine jede Betheiligung von Leukocyten bei diesen Vorgängen ausschlössen, so wäre doch die Beantwortung der vorstehenden Fragen eine brennende Nothwendigkeit. Auch Klemensiewicz, der sonst ganz ein Anhänger der Cohnheim'schen Theorie ist, scheint bei den Bildern, die „in späteren Stadien" im Aetzbezirk auftreten, stutzig geworden zu sein. Er hat für die „complicirten und schwer zu deutenden Bilder" eine Erklärung für später versprochen. Hoffentlich wird er Wort halten.

Versetzen wir nun bei einem lebenden Thiere die Hornhaut in Entzündung, so finden wir, ganz ähnlich wie bei transplantirten Hornhäuten, eine Bildung von Wanderzellen und einen Verbrauch von Hornhautkörperchen. Nur sind hier die Veränderungen nicht immer so prägnant, dass man jedesmal mit vollster Sicherheit sagen könnte, inwieweit die Hornhautzellen, inwieweit die Grundsubstanz bei der Bildung der Wanderzellen betheiligt sind; die Veränderungen vollziehen sich auch all-

mählicher, weniger rapide, und wie Grawitz, Heydemann und Busse gefunden haben, spielen die Hornhautkörperchen, besonders deren Chromatinsubstanz, in den allerersten Stadien wenn auch nicht die einzige, so doch die Hauptrolle (s. Atlas, Text zu Taf. 14 u. s. w.) Bei transplantirten, wie bei in situ belassenen Hornhäuten haben wir ähnliche Bedingungen und einen ähnlichen Effekt. Ein gesteigerter Lymphstrom hat in beiden Fällen das gleiche Ergebniss: Bildung von Wanderzellen und Spiessfiguren. Für die schnellere und reichlichere Entstehung von Wanderzellen in transplantirten Hornhäuten sind wohl die Aufhebung der Spannung des intraocularen Druckes und die dadurch ermöglichte stärkere Durchströmung mit Lymphe die Hauptursachen; es handelt sich ja auch nur um zeitliche, nicht um essentielle Unterschiede.

Um aus vorstehendem Capitel ein kurzes Resumé zu extrahiren, so hat sich ergeben, dass die Wanderzellen der Hornhaut mit Leukocyten nichts zu thun haben, da trotz gewisser gröberer Aehnlichkeiten die morphologischen und chemischen Verschiedenheiten so beträchtlich sind, dass die Kluft zwischen den genannten Zellenarten sich nicht mehr überbrücken lässt. Die von Cohnheim behauptete Identität ist hiernach also nicht mehr haltbar.

II. Peripherische und centrale Keratitis.

„Die Keratitis beginnt stets am Rande und schreitet von da gegen das Centrum vor", so lautet in dem Beweise der Immigrationstheorie das zweite Argument Cohnheim's. Es ist geradezu befremdend, welche Wandlungen dieser Satz im eigenen Cohnheim'schen Lager durchgemacht hat.

Cohnheim's Beobachtung, die sich auf mit Argent. nitr. geätzte Froschhornhäute bezog, wurde sofort durch Böttcher widerlegt. Dieser rief eine rein centrale Keratitis mit allen typischen Veränderungen nicht nur bei Warmblütern, wo sie beinah die häufigere Form ist, sondern auch bei Fröschen durch eine besondere Methode der Chlorzinkätzung hervor.

Die Thatsache stand fest, und liess sich auch durch Cohnheim nicht umstossen. Jetzt musste der Conjunctivalsack als

[1]) Cohnheim, Dieses Archiv. Bd. 61.

Quelle der Leukocyten herhalten, und da die Möglichkeit der Einwanderung a priori als sicher erschien, so hatte Cohnheim seine Theorie gerettet, d. h. er hatte die Möglichkeit des Einwanderns als feststehend zur Voraussetzung genommen, um daraus für die centrale Keratitis die Statthaftigkeit dieser Erklärung zu beweisen.

Key und Wallis, Walb[1]) und neuerdings Klemensiewicz sind bei der peripherischen Keratitis geblieben, trotz Böttcher und, was noch eigenthümlicher ist, trotz Cohnheim; Eberth und Senftleben machten einen Unterschied je nach der Aetzung und nach der Thierart; bei Fröschen, mit Arg. nitr. geätzt, sollte die peripherische Keratitis das regelmässige sein, bei Kaninchen und Tauben die centrale, welche ihren Leukocytenbedarf im Cohnheim'schen Sinne aus dem Conjunctivalsack bezog. Waren aber bei centraler Aetzung keine rundlichen, leukocytenähnlichen Wanderzellen anzutreffen gewesen, so waren die Veränderungen im Centrum eben nur regenerativ und nicht entzündlich, mit anderen Worten, da keine Leukocyten in der Hornhaut waren, so konnten die durch das Aetzmittel hervorgerufenen Vorgänge auch keine entzündlichen sein. Soweit stellte man eine Hypothese über alle Thatsachen, dass diese als das Veränderliche, Nebensächliche der feststehenden Hypothese untergeordnet wurden.

Es fragt sich nun, ob etwa die Wanderzellen aus dem Conjunctivalsack stammen können oder nicht. Böttcher[2]) hatte diese Frage durch seine genialen Versuche eigentlich schon vollkommen zu Ungunsten der Leukocyten entschieden. Nun hatte Senftleben beobachtet, dass die centrale Keratitis bei Lockerung des Aetzschorfes stärker war; er behauptete daraufhin, dass das Gewebe durch die Lockerung eröffnet werde und dass damit den Leukocyten der Weg in die Hornhaut frei stehe. Ein Epitheldefect, wie Cohnheim geglaubt hatte, ermögliche noch nicht die Einwanderung. Nun ist ja nicht zu bestreiten, dass eine gewisse Lockerung des Aetzschorfes eintritt, eine wirkliche Lösung erfolgt spontan nicht, der Aetzschorf bleibt zunächst

[1]) Walb, Dieses Archiv. Bd. 64.
[2]) Böttcher, Dieses Archiv. Bd. 62.

noch Wochen lang sichtbar, allmählich wird die ätzende Substanz herausgespült und aus dem zurückbleibenden lebensfähigen Gewebe neue Hornhautsubstanz gebildet. Es ist nur höchst merkwürdig, dass das Epithel über dem Aetzschorf nach ein, höchstens zwei Tagen vollkommen regenerirt ist, während die Veränderungen im Aetzbezirk und dessen nächster Umgebung erst am 4. Tage und später einen stärkeren Grad erreichen. Wo kommen da alle die Leukocyten her? Durch das Epithel können sie nach Senftleben nicht hindurch, und die ganze Peripherie ist frei von ihnen! Doch ganz abgesehen hiervon, sowie von den zahlreichen Experimenten, welche auf's Deutlichste eine Betheiligung von Leukocyten ausschliessen, sind die Wanderzellen des Aetzbezirks in ihren Anfängen auch gänzlich verschieden von Leukocyten; zunächst sind sie viel kleiner, dann sehen wir sie bei stärkster Vergrösserung localisirt in ganz eigenthümlich spiralig verlaufenden Bündelchen und Bändchen, von denen sie chromatophile, häufig mit einander anastomosirende Abschnitte darstellen, so dass man sie beim besten Willen nicht für Leukocyten halten kann.

Wie kommt es nun, dass die Eröffnung des Hornhautgewebes eine stärkere Veränderung zur Folge hat? Die wesentlichen Ursachen habe ich schon vorher kurz erwähnt: die Aufhebung der Spannung in der Hornhaut und der ermöglichte directe Eintritt eines stärkeren Lymphstromes sind die beiden Factoren, die zur Zellenneubildung führen. Ich könnte noch eine ganze Reihe von Transplantationsversuchen anführen, welche bewiesen, dass stets die ersten und stärksten Veränderungen dort auftraten, wo die transplantirten Hornhäute eine innigere Beziehung zum Nachbargewebe gewonnen hatten, d. h. wo der Lymphstrom zuerst eingetreten war.

Cohnheim hatte bereits die Möglichkeit einer centralen Keratitis Böttcher gegenüber zugeben müssen; dessen ungeachtet haben eine Reihe seiner Anhänger im Interesse seiner Immigrationslehre dieses Factum geleugnet, indem sie entweder behaupteten, es gäbe keine centrale Keratitis, oder indem sie den hier sich vollziehenden Veränderungen eine Deutung supponirten, welche bequem und ohne Schaden für Cohnheim's Lehre gelten konnte. Ob Regeneration oder Entzündung, ist eine rein hypothetische Unterscheidung; die centrale Keratitis steht als unzweifel-

haft bewiesene Thatsache fest, und die vielen Widersprüche die sich über diesen Punkt bei Cohnheim und seinen Anhängern finden, geben genügend Zeugniss dafür ab, wie schwierig die sich hier vollziehenden Vorgänge vom Standpunkt der Immigrationstheorie zu verstehen sind, und wie der ganze unbeugsame Glaube an eine Autorität dazu gehört, die wechselvollen, häufig weit auseinander liegenden Vorgänge in der Natur stets unter demselben vorgefassten Gesichtswinkel zu betrachten.

III. Verhalten der Hornhautkörperchen bei der Entzündung.

Cohnheim behauptete, die Hornhautkörperchen spielten bei der Entzündung immer eine passive Rolle, sie seien stets „in der normalen Form und Anordnung" wohl erhalten. „Dies aber und dies allein ist das punctum saliens"[1]). Wenn man bedenkt, dass die ganze Cohnheim'sche Beweisführung bei der Keratitis sich doch nur auf Indicien stützte, so begreift man allerdings, dass ihm dieser Punkt als „punctum saliens" erscheinen musste. Es liegt zwar nicht in meiner Absicht, über die feineren histologischen Veränderungen der Hornhautkörperchen genauere Einzelheiten zu geben, so viel kann ich aber behaupten, es wird heute wohl niemand mehr ernstlich an diesem Cohnheim'schen Satze festhalten.

Wir haben gesehen, wie labil, wie empfindlich die Hornhautkörperchen sind, wie allein der gesteigerte Saftstrom bei transplantirten Hornhäuten genügt, um sie innerhalb weniger Tage zum Verschwinden zu bringen, wie bei Conservirung ausgeschnittener Hornhäute in Kochsalzlösung die Hornhautkörperchen sehr schnell verbraucht werden, ohne dass damit ein Absterben der Hornhaut bedingt ist. Grawitz und Heydemann haben gezeigt, wie schon nach wenigen Stunden in den Hornhautkörperchen sich Vorgänge[2]) vollziehen, welche unter Bildung

[1]) Dieses Archiv. Bd. 40. S. 6.

[2]) Klemensiewicz meint S. 28, dass eine „Verwechslung mit Kernen von Wanderzellen" möglich sei; er sagt dann aber: „danach scheint mir die Auffassung dieser Gebilde als Kerne der fixen Gewebszellen vollkommen gerechtfertigt".

und Verklumpung von Chromatinsubstanz zur Entstehung von Wanderzellen führen. Anders und ich haben direct unter dem Mikroskop den Uebergang von Hornhautkörperchen, bezw. deren Theilen in contractile Wanderzellformen beobachtet, ferner in vergoldeten und unvergoldeten Präparaten sehr oft einen Zusammenhang der Hornhautkörperchen mit Wanderzellen gefunden, und das alles in den allerersten Stadien der Entzündung, für welche ganz besonders der Cohnheim'sche Satz Gültigkeit haben sollte. Eine Betheiligung der Hornhautkörperchen an dem Entzündungsprozess ist unzweifelhaft, und es ist sicher falsch, dass die Hornhautkörperchen stets unverändert zwischen den Wanderzellen liegen sollen. Die Ansicht, dass die Hornhautkörperchen bei der Entzündung nur eine passive Rolle spielten, ist heute schon von manchem Anhänger Cohnheim's aufgegeben, z. B. von Leber. Goecke[1]) bespricht in seiner Arbeit „die experimentelle Entzündung der Hornhaut bei Frosch und Taube" das Verhalten der Hornhautkörperchen und besonders die Meinungsverschiedenheiten, welche über diesen Punkt im Cohnheim'schen Lager herrschen. Im Allgemeinen sei die Ansicht vertreten, dass die Invasion von Eiterkörperchen den Veränderungen der Hornhautkörperchen voraufgehe. Das sei aber bei der Taubencornea ganz anders. „Hier", heisst es S. 322, „findet eine ausgedehnte Wucherung der fixen Gewebselemente statt, ehe auch nur ein einziges Eiterkörperchen den Aetzbezirk erreicht hat." Zur Erklärung dieser Thatsache genügen Goecke die bisherigen Deutungen nicht, er sagt noch auf derselben Seite: „Nach unserer Ansicht ist vielmehr die Ursache in dem Anlockungsvermögen zu suchen, welches die durch die Aetzung erzeugte nekrotische Gewebspartie selbst auf die Hornhautkörperchen in ähnlicher Weise wie auf die Leukocyten ausübt, so dass erstere gleich wie die letzteren zu einer activen Gestalt- und Ortsveränderung angeregt werden." Hier befindet sich der Verfasser in einem groben Irrthum; wie Grawitz nachgewiesen hat und wie das jeder leicht nachprüfen kann, sind die Leukocyten weit davon entfernt, in ein „nekrotisches Gewebe" einzuwandern, oder sich von ihm anlocken zu lassen. Wirklich nekrotisches Gewebe zerfällt und wird resorbirt,

[1]) Ziegler's Beiträge. Bd. 20.

ohne irgend welche Veränderungen erkennen zu lassen, nur in lebendem Gewebe treten die Reactionen auf, welche Goecke fälschlich für Zelleneinwanderung gehalten hat.

Der Nachweis von Mitosen in den Hornhautkörperchen hat deren Betheiligung an dem Entzündungsprozess über jeden Zweifel sicher gestellt. Nun hat man neuerdings auch „Leukocytenmitosen", deren Vorkommen seiner Zeit von Eberth u. A. geleugnet wurde, jetzt aber von Klemensiewicz, v. Büngner, Hammerl nach dem Vorgehen von Arnold angegeben wird, in die Wagschale des Streites geworfen. Goecke beschreibt diese Mitosen folgendermaassen S. 321: „Dass es sich wirklich um Leukocytenmitosen handelt, ergiebt sich sowohl aus ihrer Lage zwischen den fixen Gewebszellen und dem dadurch besonders bei der Taube deutlich hervortretenden Grössenunterschied, als auch durch die Form der Mitosen. Die Schleifen bei den Leukocytenmitosen sind meist plumper und enger an einander liegend als bei den Hornhautkörperchen. Dann sind die Mitosen der Leukocyten bedeutend kleiner als die der Hornhautkörperchen und haben einen viel enger der mitotischen Figur anliegenden Zellleib." Das ist vielleicht ein Beweis dafür, dass in den Wanderzellen der Hornhaut sich andere Mitosen vollziehen, als in den fixen Zellen, beweist aber doch nicht das Geringste für das Herkommen der Wanderzellen. Die Akömmlinge der fixen Hornhautkörperchen, d. h. die Produkte ihrer mitotischen Vermehrung sehen bekanntlich gänzlich anders aus, als die Hornhautkörperchen selbst; daraus folgt doch nicht, dass sie eingewandert sein müssten. Die vergoldbaren Spiesse und Wanderzellen gehen auf einem anderen Wege als durch Mitose u. a. aus Hornhautkörperchen hervor, sie sehen den normalen Zellen sowohl im ruhenden Zustande, wie alle Welt weiss, und auch im Stadium der Karyokinesis unähnlich; aber daraus darf doch nicht geschlossen werden, dass es sich um die Mitosen eingewanderter Leukocyten handelte. Nach dieser Logik wäre ja der Streit längst entschieden, denn daran, dass die vergoldbaren Spiesse anders aussehen als Hornhautzellen, ist nie ein Zweifel gewesen; so leicht ist der Beweis für die Immigrationstheorie also nicht, wie Goecke annimmt.

Schluss.

Ich habe also in Vorstehendem durch eine grosse Reihe von Beobachtungen und Versuchen und den daraus resultirenden Thatsachen nachgewiesen, dass die drei Sätze, durch welche Cohnheim die Anwendbarkeit seiner Entzündungstheorie auf die Cornea zu stützen suchte, hinfällig sind.

1. Die Aehnlichkeit der Wanderzellen in der Hornhaut mit Leukocyten ist bei Anwendung einer besseren Technik und ganz starker Linsen, durch Maceration vergoldeter, Wanderzellen enthaltender Hornhäute, durch Vergoldung von Blut- und Eiterkörperchen, durch Injectionsversuche mit nachträglicher Vergoldung, unter Berücksichtigung gewisser morphologischer Eigenthümlichkeiten: Grösse, Form, Färbbarkeit, Lichtbrechung bei Leukocyten einer- und Wanderzellen andererseits völlig ausgeschlossen.

2. Die von Cohnheim als constant angegebene „Randkeratitis" hat durch den Nachweis einer „centralen Keratitis" ihre ursprüngliche Bedeutung verloren; über die centrale Keratitis herrschen noch jetzt die grössten Meinungsverschiedenheiten in der Cohnheim'schen Schule selbst.

3. Das „punctum saliens" in dem Cohnheim'schen Beweise: das passive Verhalten der Hornhautkörperchen hat heute keine Gültigkeit mehr und ist auch von der grossen Mehrzahl der Anhänger Cohnheim's aufgegeben.

Also auch die histologischen Grundpfeiler der Cohnheim'schen Immigrationslehre sind für die Cornea nicht mehr haltbar; eben so wenig wie die biologischen Versuche, nach denen Leukocyten in todtes Gewebe eindringen sollten, sich als haltbar erwiesen haben.

Was bleibt? Es bleibt nur das, was von Anfang an bei diesem deductiven Verfahren war, was feststand, ehe ein Beweis versucht worden war, was den Beweisen selbst als Grundlage dienen musste — die Hypothese.

IX.

Die Entstehung des Collateralkreislaufs.

Theil I. Der arterielle Collateralkreislauf.

(Aus der Königlichen chirurgischen Klinik zu Kiel.)

Von Prof. Dr. August Bier,
I. Assistenzarzte der Klinik.

(Hierzu 1 Abbildung im Text.)

Wenn Stefani[1]) darüber klagt, dass den Ursachen des sogen. Collateralkreislaufes nur wenig Interesse entgegengebracht wird, so stimmt dies insofern, als man nur sehr selten in den Jahresberichten Jemanden aufgeführt findet, welcher diesen Gegenstand besonders bearbeitet hätte. Denn während jene auch über die allergleichgültigsten Dinge kleiner und grosser Specialgebiete ausführliche Berichte bringen, schweigen sich ihre Inhaltsverzeichnisse über „Collateralkreislauf" Jahre und Jahrzehnte lang vollkommen aus. Man sollte versucht sein, daraus zu schliessen, dass entweder die Ursachen des Collateralkreislaufes so erforscht seien, dass etwas Neues hier nicht mehr vorzubringen sei, oder dass die Sache so unwichtig sei, dass es sich nicht lohne, darüber zu arbeiten. Beides ist nicht der Fall. Ueber die Ursachen des Collateralkreislaufes herrschen so verschiedene und einander widersprechende Ansichten, dass man sagen kann: dieselben sind im Wesentlichen noch unbekannt, und die Entscheidung der Frage, wie es der Körper anfängt, nach schweren mechanischen Kreislaufstörungen die bedrohten Körpergebiete trotzdem vor dem Tode zu retten, hat nach vielen Richtungen hin eine grundlegende Bedeutung für die Gesammtmedicin. Vor Allem aber hat die Chirurgie an der Erforschung dieses Vorganges ein hervorragendes wissenschaftliches und auch

[1]) Della influenza del sistema nervoso sulla circulazione collaterale. Comunicazione letta all' academia di Ferrara nel 7. Juglio 1887.

praktisches Interesse; denn ohne die wunderbare Fähigkeit des Körpers, erlittene Kreislaufstörungen schnell und sicher auszugleichen, würde ein sehr grosser Theil ihrer Kunst zu nichte. Umsomehr ist es verwunderlich, dass gerade die Chirurgen sich nur mit der Anatomie des fertigen Collateralkreislaufes eingehender beschäftigt, die Entstehung desselben aber sehr vernachlässigt haben.

Forscht man indessen, abgesehen von den wenigen Specialarbeiten, in den Lehrbüchern und Abhandlungen der Physiologie und pathologischen Anatomie nach, welche sich mit diesem Gegenstande verwandten Dingen beschäftigen, so findet man doch hin und wieder Versuche oder Theorien angeführt, welche für die Ursachen des Collateralkreislaufes eine Erklärung geben sollen, oder welche man für die Erklärung desselben mit verwerthen könnte, wenn auch der betreffende Forscher sie zu anderen Zwecken ausgeführt oder aufgestellt hat. Hier werden wir besonders die Theorien über die Ernährung und die Regelung des Blutgehaltes der Gewebe mit zu berücksichtigen haben. Denn im Grunde genommen ist doch der frisch entstehende Collateralkreislauf nur eine Ernährung unter erschwerenden Umständen. Und gerade in der Erklärung des unmittelbar nach einer Kreislaufstörung entstehenden Collateralkreislaufes, — welchen ich einmal den vorläufigen nennen will — liegt die ganze Schwierigkeit, während die Entstehung des fertigen, oder — wie ich ihn nennen will — endgültigen Collateralkreislaufes sich verhältnissmässig leicht aus allgemeinen biologischen Gesetzen erklären lässt. Meine Versuche werden sich deshalb auch im Wesentlichen mit der Erforschung des vorläufigen Collateralkreislaufes beschäftigen. Aber bevor ich dieselben schildere, muss ich über die verschiedenen Theorien, welche über diesen Gegenstand aufgestellt sind, übersichtlich berichten.

Uebersicht der Theorien über die Entstehung des Collateralkreislaufes.

Die meisten Anhänger zählt die mechanische Theorie der „collateralen Wallung“. Sie ist sehr einfach gedacht. Schliesst man in einem verzweigten Röhrensysteme, durch welches eine Flüssigkeit strömt, einen Zweig des Systems, so tritt in den

übrigen Röhren eine Erhöhung des Druckes auf, und zwar am meisten in den benachbarten höher gelegenen Röhren. Diese Verhältnisse übertrug man auf die Adern des lebendigen Körpers. Der erhöhte Druck, welcher nach Verschluss eines Arterienstammes in den oberhalb der Sperrung gelegenen Aesten entsteht, sollte nach einfachen physikalischen Gesetzen das Blut in die anämisch gewordenen Körpertheile hineinpressen.

Diese Theorie wurde von A. W. Volkmann und Liebermeister aufgestellt und besonders durch O. Weber[1]) ausgebildet. Marey vertritt dieselbe Anschauung und neuerdings hat sich Talma[2]) auf Grund von Thierversuchen für dieselbe erklärt.

Ein neuer Gesichtspunkt wurde durch v. Recklinghausen[3]) in diese mechanische Theorie gebracht. Er machte darauf aufmerksam, dass nach Unterbindung einer Arterie eine Veränderung des Stromgefälles eintritt, und demzufolge das Blut durch die noch zu Gebote stehenden Collateralbahnen mit vermehrter Geschwindigkeit in das verhältnissmässig zu weite Gefässgebiet des anämischen Theiles einströmen muss. Diese Erklärung für das Entstehen des Collateralkreislaufes hat Nothnagel[4]) angenommen und mit grosser Entschiedenheit vertreten.

Ich glaube nicht, dass die mechanische Theorie das Entstehen des Collateralkreislaufes zu erklären vermag. Ihr Hauptvertreter O. Weber giebt als Beispiel von der Steigerung des Druckes nach Unterbindung einer Hauptarterie folgenden Versuch an:

Blutdruck in der Arteria cruralis eines grossen Hundes:
bei freier Circulation . . . . . 62—75 mm,
nach der Unterbindung im centralen Ende 72—85 mm,

also eine Steigerung um 10 mm, d. h. um ungefähr $\frac{1}{7}$. Nun wissen wir aber aus den Versuchen von Worm-Müller[5]) und

[1]) Pitha-Billroth's Handbuch. I. Bd. Erlangen 1865.
[2]) Pflüger's Archiv. Bd. 23. 1880.
[3]) Handbuch der allgem. Pathologie des Kreislaufs, in: Deutsche Chirurgie. Stuttgart 1883.
[4]) Ueber Anpassungen und Ausgleichungen in pathologischen Zuständen. Zeitschr. für klin. Med. Bd. XV. H. 1 und 2.
[5]) Verhandl. der Leipziger Akademie. Bd. 25.

Lesser, welch' ungeheure Blutdruckschwankungen der Körper überraschend schnell ausgleicht. Sowohl nach grossen Aderlässen, als nach Transfusionen sahen ihn diese Forscher schnell auf seinen früheren Werth zurückkehren. Da nun keineswegs der endgültige Kreislauf sich sehr schnell ausbildet, sondern nicht selten Tage lang der anämische Körpertheil nur mit geringen Blutmengen versorgt wird, so müsste dieser Druck ebenso lange anhalten, was höchst unwahrscheinlich ist.

Nun sieht der Chirurg häufig Fälle, wo diese auf den Verschluss grösserer Arterienstämme besonders zugeschnittene Theorie vollständig versagt. Man erkläre mir, um ein Beispiel unter vielen ausführlicher zu schildern, einmal im folgenden Falle die Entstehung des Collateralkreislaufes durch die mechanische Theorie der collateralen Wallung:

Ich umschnitt eine hochgradig abnorm vergrösserte Brustdrüse einer Frau durch einen Bogenschnitt, der die obere Hälfte der Brust umkreiste und durch Haut und Unterhautzellgewebe bis auf den Musculus pectoralis major drang. Ich trennte die Brustdrüse ganz von ihrer Unterlage los und klappte sie in Verbindung mit der Haut vollständig nach unten um. Nachdem ich meinen Zweck erreicht, setzte ich die Drüse wieder an ihren Ort und schloss die Wunde durch die Naht. Nun wird die Brustdrüse ernährt von Aesten der Arteriae thoracicae, intercostales und von den Rami perforantes der Arteria mammaria interna. Diese Verbindungen wurden sämmtlich getrennt. Der mechanischen Theorie und dem Versuche an todten Röhren nach, soll die Druckerhöhung in den Nachbarästen besonders stattfinden. Diese gehen aber sämmtlich, besonders da die Haut nach oben hin in grossem Umfange durchtrennt ist, zu den Muskeln der Brust. Die „collaterale Wallung" würde also allen Theilen der Umgebung, nur nicht dem nothleidenden Körpertheile selbst zu gute kommen. Nichtsdestoweniger starb die umgeklappte Brustdrüse keineswegs ab, und doch muss jeder zugeben, dass ich in diesem Falle eine ganz aussergewöhnlich starke Kreislaufstörung hervorgebracht habe.

Die Arterien der Gliedmaassen laufen im Wesentlichen in der Längsrichtung von oben nach unten. Nun denke man sich grosse Lappenwunden dieser Körpertheile, welche ihre Basis nach unten hin haben. Auch hier muss nothwendigerweise nach jener mechanischen Denkweise das Blut nach den Seiten hin ausweichen, wo gar keine Verbindung mit dem geschädigten Lappen besteht. Man müsste deshalb annehmen, dass Lappenwunden der Gliedmaassen mit unterer Basis leichter zum

Brande führten, als die mit oberer, was die Erfahrung nicht bestätigt.

Ausserdem weise ich noch auf gewisse plastische Operationen hin, bei denen ähnliche Verhältnisse vorliegen, und der Stiel der Lappen und mit ihm die ernährenden Gefässe noch ausserdem gedreht werden und trotz all' dieser Umstände der Körpertheil, dessen Blutkreislauf gestört wird, am Leben bleibt.

Man sieht also, dass jene Theorie wirklich „theoretisch" im schlimmen Sinne des Wortes ist. Sie passt auf gewisse künstlich geschaffene Fälle, die Praxis des Lebens widerlegt sie, und es ist ein Leichtes, mit demselben Rechte durch andere herausgegriffene Fälle theoretisch zu beweisen, dass die „collaterale Wallung" ein höchst unzweckmässiger Vorgang sei, da sie in alle möglichen Nachbartheile das Blut treiben müsse, nur nicht in den Körpertheil, der es bedarf.

Und nicht am wenigsten spricht für mich gegen diese Theorie der collateralen Wallung, welche den Collateralkreislauf hervorbringen soll, ein allgemeiner Grund. Viele Naturbeobachter halten es für wissenschaftlich, Vorgänge im Körper möglichst einfach und möglichst grob chemisch und physikalisch zu erklären. Ich halte das für unnatürlich, denn immer lehrt die Erfahrung, dass man sich die Sache wieder viel zu leicht und einfach vorgestellt hatte. Ein lebendiger Körper arbeitet nimmermehr wie eine Wasserleitung oder auch wie ein elastisches Röhrensystem, zumal wir aus unzähligen Beobachtungen wissen, wie sehr die Vertheilung des Blutes Lebenseinflüssen gehorcht. Es ist ja möglich und vielleicht wahrscheinlich, dass wir viele derselben noch einmal mechanisch erklären lernen, einstweilen aber sind wir noch himmelweit davon entfernt. (Ich wende mich durchaus nicht gegen mechanische, sondern gegen allzu grob und roh mechanische Auffassungen. Ich habe auch nichts dagegen, wenn man den Ausdruck „Lebenseinflüsse", welchen ich häufig gebrauche, übersetzt mit: vollständig unverstandene mechanische Vorgänge.) Keinem ernsthaften Menschen wird es einfallen, die plötzlich in das Gesicht schiessende Scham- oder Zornröthe, oder das Erblassen nach Schreck u. s. w. mechanisch erklären zu wollen, und die Erklärungen, die man für solche Vorgänge gegeben hat, sind meist viel wunderbarer als

die Thatsache selbst. Ist es nun natürlich gedacht, wenn man dem Körper, bei einigen für ihn verhältnissmässig gleichgültigen Vorgängen, die Fähigkeit einräumen muss, durch offenbare Lebenseinflüsse sein Blut zu lenken, und ihm dann diese Fähigkeit abspricht, wenn es gilt, mit dem Tode bedrohte Theile seines Ganzen zu retten? Ich glaube, etwas mehr teleologisches Denken im guten Sinne des Wortes könnte hier, unbeschadet aller Wissenschaftlichkeit, nur nützen. Indessen möchte ich hier nicht falsch verstanden werden; selbstverständlich halte ich es für durchaus bewiesen, dass die Blutbewegung als Ganzes völlig klaren und sichergestellten physikalischen Gesetzen gehorcht. Aber die Blutvertheilung in den einzelnen Körpertheilen und Geweben hängt ganz vorzugsweise ab von den Widerständen, die das Blut in ihnen findet, und dass einfache Blutdrucksteigerungen noch lange keine Hyperämien machen, beweisen eine grosse Anzahl von Beobachtungen. Diese Widerstandsregulirung aber müssen wir heute noch als vollständig unerklärten Lebensvorgang auffassen.

Diesen mechanischen Anschauungen gegenüber stehen Theorien, welche Lebenseinflüssen das Hauptgewicht für das Zustandekommen des Collateralkreislaufes beimessen. Latschenberger und Deahna[1]) machten folgenden Versuch: Sie durchschnitten einem Versuchsthiere auf der einen Seite die Nervi cruralis und ischiadicus und klemmten gleichzeitig die Arteria cruralis derselben Seite unmittelbar unter dem Ligamentum Poupartii ab. Die Arteria cruralis der anderen Seite wurde freigelegt. Auf ein Zeichen wurde gleichzeitig die Arterie der benervten Seite geschlossen und die der gelähmten geöffnet. In einer grösseren Reihe von Versuchen blieb dieser Vorgang ohne Einfluss auf den Blutdruck, weil, nach der Verfasser Ansicht, das Blut durch genügende Collateralen abfloss. In günstigen Fällen dagegen steigt regelmässig bei Schluss der Arterie des benervten und gleichzeitiger Oeffnung der Arterie des gelähmten Beines der Blutdruck, und fällt, wenn das Umgekehrte geschieht. Diesen Thatbestand drücken die Verfasser mit anderen Worten folgendermaassen aus: „In einem Gefässgebiete hat, so lange die Nerven

[1]) Beiträge zur Lehre von der reflectorischen Erregung der Gefässmuskeln. Pflüger's Archiv. Bd. 12. S. 177.

desselben mit den Centren zusammenhängen, Anämie desselben Steigerung des Gesammtblutdruckes, plötzliches Weichen dieser Anämie Senkung des Gesammtblutdruckes zur Folge.“ Mit Recht erklären Latschenberger und Deahna, dass diese Erscheinung keinen mechanischen Grund haben kann. Sie geben vielmehr folgende Erklärung derselben: Gefässverengernde und gefässerweiternde Nerven sollen unter normalen Umständen fortwährend den Blutdruck reflectorisch regeln, sinkt nun der Druck in einer Körperprovinz, so soll dieser Vorgang reflectorisch die Verengerungsnerven reizen und umgekehrt. Dass auf diese Weise eine Unterstützung des Collateralkreislaufes in anämischen Bezirken zu Stande käme, liegt auf der Hand.

Gegen diese Erklärung wendet sich Zuntz[1]) auf Grund eines Versuches, der mir nicht beweisend scheint. Immerhin aber ist die Erklärung, welche dieser Forscher für die Versuche von Latschenberger und Deahna giebt, sehr ansprechend. Er nimmt an, dass nicht das Sinken des Druckes in einer bestimmten Körpergegend, sondern die Dyspnoe der mit mangelhafter Blutzufuhr ausgestatteten Theile reflectorisch eine Blutdrucksteigerung hervorbringt. Gleichzeitig weist er darauf hin, dass der Erfolg einer blossen allgemeinen Drucksteigerung für den Blutzufluss in einem anämischen Körpertheil nur gering sein würde, wenn dort nicht gleichzeitig eine Gefässerweiterung stattfände. Zuntz lässt diese Erweiterung reflectorisch durch Nervenreiz in Folge der Dyspnoe der anämischen Gewebe zu Stande kommen und ist der Ansicht, dass wahrscheinlich dieselben Nervenbahnen den Reiz zum Centralorgan leiten, welche bei dem Versuche von Latschenberger und Deahna mitwirken.

Dieser Theorie schloss sich Stefani[2]) an und suchte den Einfluss des Centralnervensystems auf den Collateralkreislauf durch zahlreiche Versuche zu beweisen: Er unterband bei Salamandern und Fröschen in einer Versuchsreihe die Achselarterie gleichzeitig mit Durchschneidung von Nervenstämmen. Die so operirten Gliedmaassen gingen durch Brand zu Grunde. Zerstörte er dagegen nur die Arterie, oder durchschnitt die Nerven allein,

[1]) Beiträge zur Kenntniss der Einwirkungen der Athmung auf den Kreislauf. Pflüger's Archiv. 1878. Bd. 17. S. 404.

[2]) a. a. O.

so blieb das Glied lebendig. Daraus schloss Stefani, dass bei diesen Thieren das Centralnervensystem zum Zustandekommen des Collateralkreislaufes nothwendig sei. Versuche an Taubenflügeln hatten im Allgemeinen denselben Erfolg, aber bei Kaninchen stellte sich der Collateralkreislauf nach Unterbindung der Achselarterie wieder her, gleichgültig, ob Nerven durchschnitten wurden, oder nicht. Bei diesen Thieren konnte also der Einfluss des Centralnervensystems auf den Collateralkreislauf nicht festgestellt werden.

Mir scheint kein einziger dieser vielen Versuche etwas Anderes zu beweisen, als wir aus früheren Erfahrungen bereits wissen, nehmlich: dass sensible Lähmungen im höchsten Grade zerstörend auf die betreffenden Gewebstheile wirken können. Dass dies um so mehr der Fall sein muss, je schlechter die zugehörigen Gewebstheile von Blut durchflossen werden, liegt auf der Hand. Aus den geschilderten Versuchen schliessen zu wollen, dass das Centralnervensystem einen wesentlichen Einfluss auf den Collateralkreislauf hat, ist eben so unstatthaft, als der bekannte Schluss, dass der Nervus trigeminus trophische Fasern enthalten müsse, weil nach Durchschneidung oder Ausrottung dieses Nerven Brand der Hornhaut und des Augapfels auftritt. Dass jedenfalls bei höheren Thieren die ausgiebigste Entnervung von Körpertheilen keinen Einfluss auf den Collateralkreislauf hat, sofern man die Thiere nur vor äusserlichen Schädlichkeiten bewahrt, zeigen folgende Versuche:

Versuch 1. Bei einer jungen Ziege schneide ich in Aethernarkose das Lendenmark [1]) aus, und auf beiden Seiten tiefer unten den Nervus ischiadicus ausserdem noch durch. Darauf unterbinde ich links Arteria und Vena femoralis, rechts nur die Arteria femoralis dicht unterhalb des Ligamentum Poupartii. Das Thier wurde sorgfältig auf Stroh gelagert. Am ersten Tage waren die vorher rasirten Hinterbeine kühl und blass. Am folgenden Tage hatten sie bereits normale Farbe und Wärme. Es trat keine Spur von Brand an den Gliedern auf. Die Ziege wurde 7 Tage nach der Operation getödtet.

Versuch 2. Einem Kaninchen schnitt ich in Aethernarkose das Lendenmark aus, und beide Grenzstränge des Sympathicus im Bauche durch. Ferner unterband ich auf der einen Seite die Arteria femoralis. Auch dies Thier wurde sorgfältig auf Stroh gebettet. Nach 4 Tagen starb das Thier

[1]) Die Zerstörung des Rückenmarks ist von Wichtigkeit, weil die Thiere dadurch verhindert werden, den Gliedern schädliche Bewegungen auszuführen.

an eitriger Meningitis. Am Bein, dessen Arterie unterbunden war, zeigt sich keinerlei Brand.

Versuch 3. Einem Kaninchen schnitt ich in Aethernarkose das Lendenmark aus, unterband die Arteria iliaca communis und die Arteria femoralis derselben Seite, einmal dicht unterhalb des Ligamentum Poupartii und noch zweimal an tiefer gelegenen Stellen, um einen Collateralkreislauf möglichst zu erschweren. Das Thier starb 4 Tage nach der Operation an eitriger Meningitis, ohne dass am operirten Bein etwas von Brand zu bemerken gewesen wäre.

Nun lebten ja alle diese Thiere nur verhältnissmässig kurze Zeit. Aber die Erfahrung der Chirurgen zeigt, dass, wenn überhaupt Brand nach Arterienüberbindung in Folge der Anämie auftritt, dieses sofort nach der Operation stattfindet. Hätte die Ernährung durch den Collateralkreislauf nicht genügt, so hätten sich in den 4—7 Tagen, welche die Thiere noch lebten, längst die Spuren des Brandes gezeigt.

Eben so wenig kann ich die Durchströmungsversuche Stefani's als beweiskräftig anerkennen. Dieselben wurden in folgender Weise vorgenommen: Einem Versuchsthiere wurde auf der einen Seite der Nervus ischiadicus durchschnitten. Alsdann wurde die Aorta abdominalis unterbunden und in das peripherische Ende eine Röhre eingeführt; beide Venae femorales wurden frei gelegt, durchschnitten und in ihre beiden peripherischen Enden ebenfalls Röhren von gleicher Lichtung eingeführt. Liess Stephani nun in die Aorta physiologische Kochsalzlösung einströmen, so floss in derselben Zeit viel weniger Kochsalzlösung aus der Röhre, welche in die Vene des gelähmten Gliedes eingeführt wurde, beziehungsweise zeigte ein Manometer in der Vene des nicht gelähmten Gliedes einen höheren Druck an. Stefani schloss daraus, dass die Dysynoe der Gewebe auf der nicht gelähmten Seite reflectorisch eine Erweiterung der Gefässe hervorbringe, welche auf der gelähmten Seite fehlen müsse. Gegen diese Erklärung lassen sich sehr gewichtige Gründe anführen. Vor Allem beweist der Versuch 4 und die ihm beigegebene Erklärung, mit welcher Vorsicht man alle solche künstlichen Durchströmungsversuche aufnehmen muss. Wir werden aber überhaupt später sehen, dass aus dieser Arbeit ganz unzweideutig die Haltlosigkeit der Theorie Zuntz's hervorgeht. Dieser Forscher hat sehr richtig erkannt, dass zum Zustandekommen

eines wirksamen Collateralkreislaufes eine Erweiterung der Gefässe, oder sagen wir lieber, was vielleicht richtiger ist, eine grossartige Herabsetzung aller Widerstände für den Blutumlauf in den anämischen Gebieten nothwendig ist, aber mit dem Centralnervensystem hat diese Erweiterung nichts zu thun.

Zum Schluss führe ich in dieser Uebersicht noch eine ältere Theorie an, über welche neuere Untersucher meist, als über unwissenschaftliche Ansichten, mit Geringschätzung hinweggehen, das ist die sogen. Attractionstheorie der Physiologen vom Ende des vorigen und dem Anfang dieses Jahrhunderts, welche für die Blutbewegung und die Ernährung der Gewebe aufgestellt wurde. Ich muss sie etwas genauer entwickeln, weil ich nach vielfachen Versuchen der Ansicht bin, dass diese Theorie doch schliesslich in vieler Beziehung der Wahrheit noch am nächsten gekommen ist. Diese alten Aerzte nahmen an, dass, wie der Name der Theorie sagt, Gewebe die Eigenschaft haben, Blut anzuziehen. Wie und weshalb das geschähe, darüber machte man sich entweder sehr unklare Vorstellungen, oder man verzichtete wie der grosse J. Hunter von vornherein auf eine Erklärung und dachte sich den Vorgang teleologisch: Das Blut geht dahin, wo es nöthig ist. Aehnliche Anschauungen hat in neuerer Zeit Cohnheim vertreten. Ursprünglich kannte die Attractionstheorie nur eine Anziehung des arteriellen Blutes durch die Capillaren, logischerweise aber konnte man dieser allein keinen Einfluss auf die Blutbewegung zuschreiben, und deshalb zog C. W. Stark[1]) die nothwendige Schlussfolgerung, dass die Capillaren des grossen Kreislaufes, in welchen das Blut mit Kohlensäure überladen wird, das arterielle Blut anziehen und das venöse abstossen, die Capillaren des kleinen Kreislaufes dagegen, in welchen das Blut mit Sauerstoff gesättigt wird, sich umgekehrt verhalten.

Diese Theorien hatten einen sehr schwachen Punkt insofern, als sie nicht nur die Ernährung der Gewebe von den genannten Eigenschaften der Capillaren abhängig machten, sondern diesen Eigenschaften einen grossen Einfluss auf die Blutbewegung überhaupt zuschrieben, weil man der Ansicht war, dass die Herzkraft und die Elasticität der Arterien allein nicht genügten, um das Blut durch die Capillargefässe zu treiben.

[1]) Allgemeine Pathologie. II. Bd. Leipzig 1845.

Mit der fortschreitenden Erkenntniss von der Blutbewegung im Grossen wurde diese letztere Anschauung widerlegt, und seit der vernichtenden Kritik, welche A. W. Volkmann in seiner Hämodynamik an diesen Ansichten übte, ist wenig mehr von der Attractionstheorie die Rede gewesen. Mit den Schwächen der Theorie vergass man auch den guten Kern, welcher darin steckte, nehmlich die, wie ich zu beweisen gedenke, richtige Ansicht, dass die Gewebe selbst durch ihnen eigenthümliche Lebensvorgänge im Stande sind, ihren Blutzufluss nach Bedarf zu regeln. Erst in neuerer Zeit ist diese Theorie in einer unseren heutigen Anschauungen besser angepassten Form durch Severini wieder aufgenommen worden.

Ehe ich aber auf die Arbeiten dieses Arztes eingehe, muss ich Versuche Mosso's[1]) erwähnen, welche derselbe an der ausgeschnittenen Niere anstellte. Zwar hat Mosso selbst die Schlussfolgerungen für die Ernährung der Gewebe aus seinen Versuchen nicht gezogen, aber sie liessen sich —, vorausgesetzt, dass diese Versuche überhaupt auf den lebenden Körper übertragbar wären — leicht daraus ziehen.

Mosso leitete mit Hülfe eines Druckgefässes durch ausgeschnittene Nieren in der Richtung des normalen Blutstroms verschiedene Arten von defibrinirtem Blut. Durch eine besondere Vorrichtung an seinem Apparate, blieb der Druck, unter dem das Blut in die Niere einströmte, stets gleich. Von den Thatsachen, welche Mosso fand, erwähne ich, als für unsere Arbeit wichtig:

1. Die ausgeschnittene Niere wehrte sich häufig lange gegen den Eintritt des künstlichen arteriellen Blutstroms. Erst nach dem Verfliessen von einigen Minuten bis einer Stunde Zeit setzt sich der Blutstrom in Bewegung. Mosso konnte dies beschleunigen, wenn er die ausgeschnittene Niere in eine 0,5 procentige Kochsalzlösung von 37° C. eintauchte.

2. Nach jeder vorübergehenden Unterbrechung des Blutstroms läuft, wie das frühere Beobachter bereits an anderen Körpertheilen gefunden hatten, bedeutend mehr Blut durch die

[1]) Arbeiten aus der physiologischen Anstalt zu Leipzig. Neunter Jahrgang. 1874. Leipzig 1875.

Niere, als dem vorher bei dauerndem Durchströmen gefundenen Mittelwerthe entspricht, und zwar fliesst der nach einer Unterbrechung wieder eingeleitete Strom ausnahmslos rascher nach einer langen, als nach einer kurzen Dauer derselben. Ferner nimmt die Stromgeschwindigkeit, wie das bereits Quincke[1]) und Pfeiffer für die ausgeschnittene Lunge bewiesen hatten, mit der Zeit ab.

3. Die Stromgeschwindigkeit ist im hohen Maasse abhängig von dem Gasgehalte des durchgeleiteten Blutes. Das Wesentliche aus Mosso's hierher gehörigen Versuchen ist die Thatsache, dass kohlensäurereiches Blut (Erstickungsblut) viel langsamer durch die Niere floss, als arterielles.

4. Dem faserstofffreien Blute zugesetzte Gifte hatten einen sehr wesentlichen Einfluss auf die Strömungsgeschwindigkeit, indem sie dieselbe theils stark herabsetzten, theils erhöhten.

Aehnliche Durchströmungsversuche an ausgeschnittenen Körpertheilen machte Severini, nachdem er schon früher beobachtet hatte, dass Capillarbewegungen unter Einfluss des Gaswechsels stehen. Da ich der italienischen Sprache nicht mächtig bin, so war es mir leider nicht möglich, Severini's beide Arbeiten[2]) über diesen Gegenstand im Original zu lesen. Auch sind dieselben zu umfangreich, als dass ich sie hätte mir übersetzen lassen können. Ich bin deshalb auf das Referat angewiesen, welches Hermann in Hofmann und Schwalbe's Jahresberichten über Anatomie und Physiologie darüber giebt. Da es nun misslich ist, über ein Referat nochmals zu referiren, so will ich lieber Hermann's Referat im Original wiedergeben: „Severini hat 1876 angegeben, dass die von Stricker, Golubew, Tarchanoff beobachteten activen Capillarbewegungen in der Nickhaut des Frosches unter dem Einfluss des Gaswechsels stehen; Sauerstoff verenge die Capillaren durch Anschwellung ihrer spindelförmigen Kerne. Kohlensäure erweitere sie. Diese Angabe hält Verf. gegenüber dem Widerspruche von Roy und Brown, auf Grund seiner Versuche aufrecht; nur

[1]) Archiv für Anatomie und Physiologie. 1871.

[2]) Ricerche sulla innervazione dei vasi sanguigni. Perugia 1878. — La contrattilita dei capillari in relazione ai dul gas dello scambio materiale. Perugia 1881.

seien oft im gleichen Präparate manche Capillaren abgestorben, während andere die Erscheinungen zeigen. Der Widerspruch jener Thatsache gegen das Resultat der Durchströmungsversuche von Mosso, dass apnoisches Blut die Gefässe der Niere erweitert, dyspnoisches sie verengt, veranlasste den Verf., ebenfalls Durchströmungsversuche anzustellen; um aber dabei die Gase direct einwirken zu lassen, verwendete er Lungen dazu, die in einer den Thorax darstellenden, mit Eis gekühlten Glocke sich befanden, in dieser konnte behufs Aspiration und Erwärmung des Lungengases sowohl negativer als positiver Druck erzeugt werden; meist wurde das Gas in den Luftwegen alle 10 Minuten erneuert. Die Lungen und das Durchströmungsblut waren von Lämmern. Es ergab sich, dass nach Füllung mit Sauerstoff oder Luft die Stromgeschwindigkeit (gemessen an den Ausflussmengen) rasch abnimmt, ein Minimum erreicht, dann langsam wieder ansteigt, aber nicht bis zur ursprünglichen Grösse; dann mit dem Erscheinen von Säuren in den Luftwegen, sinkt sie wieder langsam, bis auf Null. Nach Füllung mit Kohlensäure dagegen fehlt jene rasche Abnahme, die Geschwindigkeit hält sich lange auf der ersten Höhe und sinkt dann langsam; die Kohlensäure wird dabei stark zum Verschwinden gebracht. Verf. sieht in diesen Resultaten (welche auch dann gültig bleiben, wenn das Gasvolumen der Lungen immer gleich erhalten wird) eine Bestätigung seines früheren Fundes. Um dem Einwand zu begegnen, dass die Geschwindigkeitsabnahme beim Sauerstoff nicht auf Capillarverengerung, sondern auf Gewebsschwellung beruhe, wurden die Volumänderungen des Organs in weiteren Versuchen controlirt, zu welchem Behufe der Raum des künstlichen Thorax statt mit Luft mit Olivenöl gefüllt wurde; an der vor und nach dem Versuche zur Füllung nöthigen Oelmenge (am communicirenden Gefäss abzulesen) konnte man constatiren, dass das Lungenvolumen sich während der Abnahme der Stromgeschwindigkeit durch Sauerstoff nicht im mindesten vermehrt. An längst todten Lungen ist die Geschwindigkeit überhaupt geringer, und bei Füllung mit Sauerstoff zeigen sich nicht jene charakteristischen Erscheinungen. Auch an Hundelungen wiederholte Verf. seine Versuche mit Erfolg.

Bei Mosso's Versuchen war abwechselnd sauerstoff- und

kohlensäurereiches Blut durch die Nieren geleitet worden; als nun Verf. auch in den Lungen beide Gase abwechseln liess, zeigte sich merkwürdigerweise auch hier umgekehrt Beschleunigung durch Sauerstoff und Verlangsamung durch Kohlensäure, um so seltsamer als Verf.'s Versuche an der Nickhaut gerade Alterativversuche waren. Es kann also nicht anders sein, als dass noch ein anderes Moment mitspielt, dass in einer Veränderung des Blutes selbst durch die beiden Gase besteht. Nun haben schon Harro und C. A. Ewald gefunden, dass Kohlensäure die Transpirationsfähigkeit des Blutes verändert, und letzterer hat auf diesen Einfluss in den Versuchen Mosso's hingewiesen. Da nun nach Ewald Serum von diesem Einflusse frei ist, wiederholte Verf. seinen Alternirversuch an den Lungen mit künstlichem Serum, und hier zeigte sich die verlangsamende Wirkung des Sauerstoffes ganz rein; es ist also nach Verf. klar, dass bei den Alternirversuchen mit Blut die scheinbare Umkehr nur durch den anderen Einfluss, welcher sich zuerst geltend macht, bedingt wird, dies bestätigt sich, wenn man abwechselnd zweimal Sauerstoff und zweimal Kohlensäure wirken lässt: Die Kohlensäure macht dann das erste Mal eine noch stärkere Verlangsamung als Sauerstoff, das zweite Mal wirkt sie beschleunigend, beim Sauerstoff ist es umgekehrt.

Auch die Beschleunigung der Strömung nach längeren Unterbrechungen derselben erklärte Verf. aus der Anhäufung von Kohlensäure. In der That zeigt sich dieselbe an der Lunge nicht mehr, wenn während der Pause die Lunge Luft oder Stickstoff respirirte, dagegen stark, wenn sie Kohlensäure respirirte.

Schliesslich macht Verf. auf die Zweckmässigkeit des von ihm behaupteten Gaseinflusses für die Regulirung der Gewebsathmung aufmerksam, und kommt ferner auf die schon früher von ihm geäusserte Ansicht zurück, dass die gefässerweiternden Nerven die Ernährung und den Gaswechsel der Gewebe und dadurch erst die Gefässweite beherrschen."

Die folgenden Untersuchungen werden zeigen, dass solche Versuche an ausgeschnittenen Körpertheilen für die Verhältnisse des lebendigen Körpers keine Gültigkeit haben. Nachdem ich mich am lebendigen Körper überzeugt hatte, dass selbstthätige

Eigenschaften der Gewebe den Blutzufluss zu bestimmten Körpertheilen im hohen Maasse zu regeln im Stande sind, stellte ich selbst derartige Durchströmungsversuche mit faserstofffreiem Blute in abgeschnittenen Körpertheilen an, ohne von den Versuchen Mosso's und Severini's Kenntniss zu haben, musste aber bald einsehen, dass sie zu ganz anderen und zwar zu ungefähr den genau entgegengesetzten Beobachtungen führen, wie sie der lebendige Körper zeigt, und deshalb für unseren Zweck vollständig werthlos sind: Obwohl ich hier in vieler Beziehung vorzugreifen und auf spätere Versuche zu verweisen habe, muss ich doch bei der Kritik der Theorie Severini's einige Beobachtungen hier bereits anführen.

Versuch 4. Ich wiederholte oftmals folgenden Versuch mit stets gleichem Erfolge. Ich schnitt das Hinterbein eines Schweines mit rein weisser Haut, welche jede Aenderung der Blutfülle und der Blutfarbe für die einfache Betrachtung mit dem Auge sehr empfindlich anzeigt, ab. In die Arterie führte ich unter Vermeidung von Lufteintritt das mit einer Canüle versehene Zuleitungsrohr eines Druckgefässes ein. Dieses leitete unter gleichmässigem Druck, welcher dem normalen Blutdruck in der Arteria femoralis des Schweines schätzungsweise entsprach, faserstofffreies arterielles Schweineblut in das Glied. Sobald der Blutstrom freigegeben wurde, trat eine lebhafte Hyperämie des Beins auf, und aus der Vene kam ein starker Blutstrom. Bald aber nahm die Ausflussgeschwindigkeit, wie in Mosso's und anderer Beobachter Versuchen, ganz bedeutend ab. Schliesslich flossen nur ganz geringe Mengen aus der Vene. Trotzdem blieb das Glied während der ganzen Zeit, wenn nicht künstlich durch Druck und starke Bewegung in den Gelenken das Blut entfernt wurde, hyperämisch, und zwar wurde aus der ursprünglich arteriellen mit der Verminderung des Abflusses naturgemäss eine venöse Hyperämie. Die Haut des Beines sah tiefblau aus. Auch hier brachte jede längere Strompause eine Vermehrung des Abflusses hervor, aber niemals erreichte die Stromgeschwindigkeit auch nur annähernd ihre anfängliche Stärke wieder. Oedem beobachtete ich nicht, da ich meine Versuche nicht über eine Stunde ausdehnte.

Aendere ich den Versuch so ab, wie es in den Versuchen 11 und 18 geschehen ist, dass ich in ein im Uebrigen abgeschnittenes Bein durch die Arterie eines lebenden Schweines normales Blut zu- und durch eine Vene ableite, so fällt der Versuch ganz anders aus. Nach Freigabe des Blutzuflusses wird das abgeschnittene Glied hochroth, also arteriell hyperämisch und blasst nach einigen Minuten wieder bis zur normalen Farbe ab, um nach jeder Strompause von 5 oder mehr Minuten Dauer

genau dieselbe Erscheinung in derselben Stärke wieder zu zeigen (Versuch 11). Niemals tritt eine venöse Hyperämie auf, und die Versuche 27 und 28 zeigen, dass sich Capillaren gegen den Eintritt von im Uebrigen normalem venösem Blute lebhaft wehren. Niemals beobachtete ich eine Verminderung der Stromgeschwindigkeit, wenn ich den Versuch nach kurzer Zeit wiederholte.

Also ist es etwas ganz anderes, ob man normales Blut durch Vermittelung der Herzkraft eines lebendigen Thieres in ein abgeschnittenes Glied treibt, oder ob man todtes, defibrinirtes Blut durch Vermittelung eines künstlichen Druckgefässes durchleitet. Eine Erklärung für diese Thatsache geben zunächst die interessanten Versuche Hamel's[1]), welche er auf Kronecker's Anregung ausführte. Hamel leitete durch das Blutgefässsytem von Fröschen und Kröten mittelst gleichbleibenden Druckes aus einem Gefässe — 1) physiologische Kochsalzlösung. Dabei ergab sich: „dass in den meisten Fällen schon nach 10—15 Minuten während des dauernden Durchflusses der Widerstand in den Gefässen sich steigert, dass zuweilen anfänglich die Gefässe sich erweitern, und dass mit wechselndem Druck die Durchflussgeschwindigkeit sich vermehrt, jedoch keineswegs im geraden Verhältniss. In Ausnahmefällen nur bleibt der Strom unter gleichmässigem Druck während eines mehrstündigen Experimentes nahezu constant." 2) Setzte Hamel zur Kochsalzlösung Hunde- oder Kaninchenblut zu und leitete diese Mischung unter gleichbleibendem Druck durch, so ergab sich, „dass Zusatz von Blut zur Kochsalzlösung den Durchfluss schnell mindert oder selbst aufhebt". Die Versuche mit Durchleitung von Serum übergehe ich, weil sie uns hier nicht interessiren.

In einer anderen Reihe von Versuchen leitete Hamel mittelst eines Apparates unter regelmässig intermittirendem Druck Kochsalzlösung entweder rein, oder mit Hunde- und Kaninchenblut vermischt, durch die Gefässe. Es ergab sich, „dass die rythmisch gespeisten Gefässe bei Weitem mehr Flüssigkeit durchtreten lassen, als die continuirlich durchströmten. Es kann die Stromgeschwindigkeit selbst auf das Vierfache wachsen."

[1]) Zeitschr. für Biol. Neue Folge 7. Bd. Der ganzen Reihe 25. Bd. 1889.

„Besonders bemerkenswerth ist, dass mit wenigen Ausnahmen, während längerer Reihen von Durchflussperioden die Quanta der austretenden Flüssigkeit nicht abnehmen, sondern zuweilen noch wachsen, wohingegen die eingeschobenen Strömungsversuche unter continuirlichem Druck abnehmende Stromgeschwindigkeit zeigen.“ Diese Versuche zeigen schlagend den Nutzen des Herzpulses für den Kreislauf. Man wird deshalb auch nimmermehr Versuche, bei welchen durch gleichbleibenden Druck Blut durch ausgeschnittene Gewebstheile geleitet wird, für den lebenden Körper gelten lassen.

Aber auch noch andere Mängel stellen sich bei solchen Versuchen heraus. Meine Beobachtungen am Schweinebein zeigen, dass die Capillaren sich mit venösem Blut füllen und dies festhalten, während, wie schon erwähnt, normale Capillaren lebendiges und ganzes Blut nach einer Strompause nur im arteriellen Zustand begierig aufnehmen, sich gegen venöses Blut dagegen wehren. Wahrscheinlich also vergiftet das todte, faserstofffreie Blut die Capillaren und raubt ihnen wichtige Fähigkeiten. Das ist ja nach den Erfahrungen, welche man mit der Transfusion faserstofffreien Blutes gemacht hat, auch verständlich.

Schliesslich muss auch das durchgeleitete Blut annähernd Körperwärme haben. Denn ich beobachtete mehrmals in dem abgeschnittenen Beine des Schweines, sobald ich kaltes Blut durchleitete, eine sogenannte „Gänsehaut“. Dieselbe war so ausgesprochen, dass offenbar sehr lebhafte Contractionen der Arrectores pilorum durch die Kälte des Blutes entstanden. Auch dieser Umstand kann natürlich zur Verlangsamung des Blutstromes wesentlich beitragen. Ich beobachtete die „Gänsehaut“ nicht, wenn ich annähernd körperwarmes Blut zum Durchströmen wählte. Doch ist es ausserordentlich schwer, das Blut bei der Durchleitung auf Körperwärme zu halten.

Alle diese Vorsichtsmaassregeln, die unumgänglich nothwendig für die Beobachtung normaler Strömungsverhältnisse in den Gefässen sind, wurden von Mosso und Severini ausser Acht gelassen. Es ist deshalb auch sehr misslich, aus solchen für die Verhältnisse des lebendigen Körpers gar nicht passenden Versuchen weitgehende Schlüsse zu ziehen.

Ausserdem aber ist gegen Severini's Versuch der Einwand

zu machen, dass er sich für die Theorie der Gewebsernährung das allerunglücklichste Organ wählte, welches er finden konnte. Denn die Capillaren der Lunge sind im Wesentlichen gar nicht Ernährungscapillaren, sondern haben vor allen Dingen die Aufgabe, einen Auswurfstoff, die Kohlensäure, aus dem Blute zu entfernen und Sauerstoff aufzunehmen. Nun ist es gar nicht nothwendig und nicht einmal wahrscheinlich, dass Capillaren der verschiedenen Körpertheile, welche ganz verschiedene Aufgaben haben, nach einem Schema arbeiten; dass die Capillaren des Darmes, welche die Aufgabe haben, Nahrungsstoffe aufzunehmen, sich so verhalten, wie die der Lunge, welche Kohlensäure abgeben und Sauerstoff aufnehmen, wie die der Niere, welche Harnstoff ausscheiden, oder die solcher äusserer Körpertheile, welche im Gegensatz zu denen der Lunge unter anderem Sauerstoff abzugeben und Kohlensäure aufzunehmen haben. In der That werde ich in dieser Abhandlung noch den Beweis führen, dass in dieser Beziehung sich die Capillaren, oder vielleicht besser gesagt — die Gewebe des Darmes ganz anders verhalten, als die äusserer Körpertheile. Im zweiten Theile der Arbeit werde ich noch genauer hierauf zurückkommen und noch sonstige wichtige Unterschiede in dem Verhalten verschiedener Gefässgebiete schildern.

Diese Uebersicht zeigt, dass, besonders wenn wir die Attractionstheorie noch zu Hülfe nehmen, an Theorien über die Entstehung des Collateralkreislaufes kein Mangel ist; es sind ungefähr alle Möglichkeiten, die sich denken lassen, in Betracht gezogen. Und ferner zeigt sie, dass diese Theorien überall im unerfreulichen Gegensatz zu einander stehen. Jede führt Thatsachen für sich in's Feld, aber alle sind sie nicht beweisend. Ich glaube auch, dass wir auf diesem Gebiete weder mit Durchströmungsversuchen von Geweben, noch mit Blutdruckmessungen, noch mit Nervenzerstörungen und Nervenreizungen weiter kommen und die zahlreichen Widersprüche lösen werden. Dann erst werden wir zu feststehenden Thatsachen über die Natur des Collateralkreislaufes kommen, wenn wir durch unzweideutige Beobachtungen am lebenden Körper klipp und klar beweisen können, dass ein oder mehrere, ganz bestimmte Vor-

gänge den Blutzufluss zu anämischen Theilen hervorrufen. Ferner müssen wir beweisen können, dass da, wo diese Voraussetzungen vorhanden sind, unter den verhältnissmässig ungünstigsten Bedingungen die Ernährung des anämischen Theiles wieder eintritt, da, wo diese Voraussetzungen fehlen, derselbe, trotz verhältnissmässig günstiger Bedingungen, unweigerlich dem Tode verfällt. Diese Beweise glaube ich liefern zu können.

Versuche an äusseren Körpertheilen.

Von grundlegender Bedeutung für den Nachweis, ob Lebenseinflüsse bei dem Zustandekommen des Collateralkreislaufes mitwirken, schien mir die Beantwortung der Frage: Macht eine irgendwie erzeugte Anämie, vorausgesetzt, dass die Gefässbahnen zu dem anämischen Gebiet erhalten sind, unter allen Umständen eine Hyperämie, wenn die verschlossenen Gefässbahnen wieder für Blut durchgängig werden? Ist dies der Fall, so besteht kaum ein Zweifel, dass anämisches Gewebe Blut anlockt. Völlig ausgeschlossen ist der Zweifel, wenn wir nachweisen können, dass sich das vorübergehend anämische Gewebe selbst durch spärliche, an Zahl und Weite bedeutend unter der Norm stehende Gefässe arterielles Blut im Ueberfluss zu verschaffen vermag.

Nun lässt sich aus einer grossen Anzahl von Beispielen zeigen, dass der Anämie Hyperämie zu folgen pflegt, aber diese Erscheinungen lassen eine doppelte Erklärung zu. Mache ich z. B. durch Fingerdruck eine Hautstelle anämisch, so kann man eben so gut sagen: die nachfolgende Hyperämie ist die Folge der Drucklähmung der vasomotorischen Nerven, als: sie ist eine Folge der Anämie. Wenn Frost das Blut aus den Fingern getrieben hat, und diese nachher, erwärmt, feurig roth werden, so sagt man, dem Krampf der Gefässe in Folge des Frostes folgt als Rückschlag die Lähmung u. s. w. Wollen wir zum Ziele gelangen, so müssen wir nachweisen, dass die reine vorübergehende Anämie mit Nothwendigkeit Hyperämie zur Folge hat. Vor mehr als 30 Jahren machte Marey[1]) folgende Beobachtung: Er brachte in einen luftdicht geschlossenen Behälter Hand und Vorderarm. Durch künstlich gesteigerten Luftdruck vertrieb er

[1]) Trav. lab. t. II. — La circulation du sang. Paris 1881.

alles Blut aus den Adern, so dass der Arm leichenblass wurde. Entfernte Marey jetzt den Arm aus den Behälter, so trat eine sehr starke Hyperämie auf. Er erklärte diese Beobachtung aus der Thatsache, dass Verengerung der Gefässe eine Erweiterung — und umgekehrt — zu folgen pflegt.

Was Marey in seinem Versuche beobachtete, haben die heutigen Chirurgen alle unzählige Male gesehen, seitdem die v. Esmarch'sche Blutleere ein unentbehrliches Hülfsmittel bei Operationen geworden ist. Bekanntlich folgt der Anämie nach Lösung des Schnürgurtes eine so gewaltige Hyperämie, wie wir sie nur ganz ausnahmsweise bei anderen Gelegenheiten am Körper wahrnehmen. Die Hyperämie tritt bereits sehr deutlich ein, wenn der Schnürgurt 1—2 Minuten gesessen hat und erreicht, wenigstens für die Betrachtung mit dem Auge, ihren Höhepunkt nach etwa 5 Minuten lang dauernder Absperrung des Blutes[1]).

Im Jahre 1878 theilte Lister diese Beobachtung der Academie de médecine in folgendem Versuche mit: Er hob einige Minuten den Arm eines Menschen senkrecht in die Höhe und legte in erhobener Stellung an demselben v. Esmarch'sche Blutleere an. Nach einigen Minuten wurde die Absperrung aufgehoben, und, trotz erhobener Stellung des Armes, trat eine lebhafte Röthung auf. Nach Lister's Meinung bildet das Blutbedürfniss des anämischen Armes einen „Stimulus" für das vasomotorische System, welcher die Hyperämie zur Folge hat. Diese Erklärung hat keine Freunde gefunden. Marey weist sie zu Gunsten seiner oben erwähnten Ansicht zurück, und in sämmtlichen mir zugänglichen chirurgischen Lehrbüchern steht, soweit sie sich überhaupt auf eine Erklärung dieses Vorganges einlassen, das Märchen zu lesen, dass der Druck der Schnürbinde oder des Schnürschlauches auf die Nerven eine Lähmung der Vasomotoren hervorbringt. Unterstützt zu werden scheint diese Ansicht durch die Beobachtung, dass nach lange dauernder Anwendung der Blutleere oder durch zu starke Einschnürung mit dem Constrictor zuweilen eine motorische und sogar sensible Lähmung der Nerven auftritt. Dass diese Ansicht falsch ist, lässt sich leicht beweisen:

[1]) In Wirklichkeit steigert sich die Hyperämie noch weiter bei länger dauernder Abschnürung.

(Bevor ich meine Versuche schildere, bemerke ich Folgendes: 1) Sämmtliche Thierversuche wurden in Aethernarkose ausgeführt. 2) Wir werden sehr häufig die v. Esmarch'sche Blutleere bei Thieren anzuwenden haben. Legt man an den nach unten hin sich stark verjüngenden Gliedern der Thiere den abschnürenden Schlauch an, so rutscht derselbe natürlich schnell nach unten. Deshalb muss man an der Stelle, wo der Schlauch liegen soll, erst zwei lange Stahlnadeln durch Haut und Muskeln der Glieder stecken, ohne dass man grössere Gefässe oder Nerven verletzt. Die Nadeln müssen auf beiden Seiten stark hervorragen. Damit die Spitzen nicht lästig fallen, werden sie mit je einem kleinen Kork versehen. Oberhalb der Nadeln wird jetzt der Gummischlauch angelegt, welche ihn am Abgleiten hindern. 3) Bei den Versuchen sind wir meist darauf angewiesen, die Blutfülle aus der Farbe der Haut zu erkennen. Dazu eignen sich am besten Menschen und rein weisse Schweine mit ihrer weissen und wenig behaarten Haut. Kaninchen, Schafe, Ziegen sind wegen ihrer rosafarbenen oder bläulichen Haut und wegen der dichten Behaarung, die sich ohne Schädigung und Reizung der Haut nicht fortschaffen lässt, unbrauchbar. Von den Hunden eignen sich auch nur sehr kurzhaarige Individuen mit ganz weissen Beinen zu den Versuchen. Es sind deshalb, wo es anging, Menschen und, wo dies nicht möglich war, weil man ihnen geschadet hätte, Schweine und die wenigen brauchbaren Hunde, welche ich bekommen konnte, zum Versuch gewählt.)

Versuch 5. Bei einem jungen Menschen, dessen Oberarm wegen Sarcoms im Schultergelenke exarticulirt werden soll, lege ich in der Mitte des Oberarms die Arteria und die beiden begleitenden Venae brachiales frei und präparire sie weit und möglichst rein aus ihrer Scheide. Unter die Gefässe schiebe ich vorsichtig den hier abgebildeten Ausschalter. Die Höhlung a

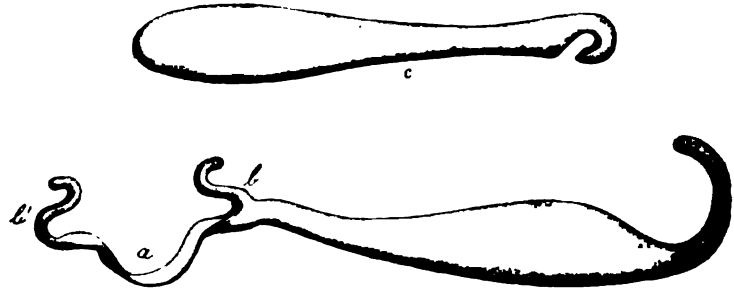

dient zur Aufnahme der Gefässe und schützt sie vor Druck und Zerrung, die Haken b und b' zum Anlegen eines Gummischlauchs. Der eine dieser Haken (b) trägt einen kräftigen Handgriff, in den zweiten Haken (b') lässt sich nach Unterschieben des Instrumentes ein zweiter Handgriff c einsetzen. Jetzt lege ich von Haken zu Haken rund um den Oberarm herum einen

kräftigen Gummischlauch mit so gewaltiger Kraft und in so vielen Gängen, wie man das bei einem Gliede, das erhalten werden soll, nie wagen darf. Sämmtliche Gewebe des Arms, mit Ausnahme der Gefässe, sind also sehr stark zusammengeschnürt. Die letzteren liegen geschützt in der Höhlung des Ausschalters und können ungehindert dem Arme unterhalb der Abschnürung Blut zu- und abführen. Ich beobachte den Arm 5 Minuten lang, während der Schlauch liegt, ohne dass Hyperämie eintritt. Jetzt mache ich durch einen zweiten Gummischlauch die Hand desselben Arms blutleer und lasse den Schlauch 2 Minuten liegen. Nach seiner Lösung tritt eine starke, scharf abgeschnittene Hyperämie der Hand auf. Auch nach Entfernung des Ausschalters zeigt sich, ausser da, wo der abschnürende Schlauch seine Furche zurückgelassen hat, am übrigen Arm keine Hyperämie.

Die Ausführung des Versuches erheischt mehrere Vorsichtsmaassregeln. Der Ausschalter muss aus sehr starkem und hartem Stahl sein, sonst zieht der Gummischlauch die Höhlung gerade. Ferner muss er breit sein, sonst kippt er beim Anlegen des Schlauchs um. Die Handgriffe müssen von zuverlässigen Assistenten mit grosser Kraft gehalten werden, weil ein in der geschilderten Weise mit übermässiger Dehnung angelegter Gummischlauch eine grosse Gewalt ausübt, das Instrument verzieht, Abklemmung der Venen und venöse Hyperämie hervorruft. Aus demselben Grunde muss der Ausschalter vorsichtig untergeschoben werden, um Schädigungen der Venen zu vermeiden. Die Gefässe müssen recht weit freipräparirt werden und, wo sie oberhalb oder unterhalb des Schnürschlauchs durch zusammengequetschte Muskeln gedrückt werden, müssen die Weichtheile mit Haken auseinandergezogen werden. Ehe ich diese Vorsichtsmaassregeln alle anwandte, sind mir mehrere Versuche am Thiere missglückt, weil venöse Hyperämie auftrat, durch Behinderung des Rückflusses. Auch am Thiere habe ich diesen Versuch später mit Erfolg wiederholt.

Gleich im Anschluss an diesen Versuch will ich für die Chirurgen unter den Lesern eine praktische Bemerkung machen. Es sind noch in neuerer Zeit Versuche gemacht, die lästige sogen. reactive Hyperämie, welche nach Operationen unter künstlicher Blutleere auftritt, dadurch geringer zu machen, dass man einen anderen, weniger kräftig drückenden Stoff als Gummi zum Abschnüren benutzte. Angeblich ist danach die reactive Hyperämie und die durch sie verursachte Nachblutung geringer geworden. Dies ist ein Beobachtungsfehler. Denn der Druck an der Schnürstelle spielt gar keine Rolle bei der Entstehung der Hyperämie, das geht aus den folgenden Versuchen noch deutlicher hervor, und wer eine wirksame und länger dauernde Anämie haben will, der muss auch mit der nachfolgenden Hyperämie rechnen, mag er es anfangen, wie er will.

Hat nun dieser Versuch 5 ganz unzweideutig bewiesen, dass die Hyperämie nach künstlicher Blutleere mit dem Drucke auf die Nerven nichts zu thun hat, so muss auch regelmässig nach vorübergehendem Verschluss von grösseren Hauptarterien durch Instrumente oder Fingerdruck Hyperämie auftreten.

Versuch 6. Einem Schweine verschliesse ich 5 Minuten lang die eine Arteria iliaca communis mit einer Schieberpincette. Nach Entfernung des Instrumentes tritt Hyperämie im gleichnamigen Beine auf.

Versuch 7. Bei dem bekannten Stenson'schen Versuche (vorübergehender Verschluss der Aorta abdominalis) entsteht in wenigen Minuten eine Lähmung der hinteren Gliedmaassen des Versuchsthieres, und nach Freigabe der Aorta eine ausserordentlich starke Hyperämie nach abwärts von der Verschlussstelle.

Die Erklärung für diese Beobachtung lautet: Durch die Anämie des Lendenmarks, welche von dem Verschluss der Aorta abhängt, entsteht eine Lähmung sämmtlicher, die hinteren Gliedmaassen versorgenden Nerven, auch der vasomotorischen. Zweifellos ist diese Erklärung richtig für die motorische und die sensible Lähmung, denn eine v. Esmarch'sche Blutleere kann, richtig angelegt, obwohl sie die vollständigste Anämie schafft, in der Regel Stunden lang liegen, ohne dass motorische oder sensible Nerven gelähmt werden. Aber die Entstehung der Hyperämie ist falsch erklärt, so verlockend und naheliegend die vasomotorische Lähmung auch erscheint, da im Lendenmark ein vasomotorisches Centrum für die hinteren Gliedmaassen liegt. Das beweist folgende Abänderung des Versuches:

Ich klemme bei einem Schweine von einem Bauchschnitt aus die Aorta abdominalis etwas unterhalb der Nierenarterien ab. Nach 5 Minuten entferne ich das abklemmende Instrument. Die Hyperämie tritt in der stärksten Form auf. Nachdem ich mich so von dem Gelingen des Versuches überzeugt hatte, warte ich das Erblassen der Gliedmaassen ab, schliesse vorläufig die Bauchwunde und exstirpire vom Rücken aus das ganze Lenden- und einen Theil des Dorsalmarks, bis hoch über die Abklemmungsstelle der Aorta hinaus. Auf die Farbe der Beine ist dieser Eingriff ohne jeden Einfluss. Die Bauchwunde wird wieder eröffnet, und die Aorta an der früheren Stelle mit einer Schieberpincette gefasst. Nach 5 Minuten gebe ich den Blutkreislauf frei und die Hyperämie tritt in der früheren Stärke auf.

Versuch 8. Ich exstirpire einem Schweine in derselben Ausdehnung, wie beim vorigen Versuch, Lenden- und Dorsalmark und durchschneide ausserdem noch oberhalb der Abklemmungsstelle die beiden Grenzstränge

des Sympathicus. Eine 5 Minuten lang dauernde Abklemmung der Aorta hat eine starke Hyperämie zur Folge. Also auch hier ist die Hyperämie eben so wenig abhängig vom Rückenmark oder vom Sympathicus, wie sie es im ersten Versuch vom Druck auf die Nerven war, sondern lediglich eine Folge der voraufgehenden Anämie.

Bei der Anstellung dieser Versuche 7 und 8 darf man sich nicht zu falschen Schlüssen verleiten lassen, wenn einmal keine Hyperämie eintritt. Dies Ereigniss begegnete mir bei meinem ersten Versuche. Als ich aber die Arterien untersuchte, fand ich, dass dieselben pulslos waren, und das benutzte Schwein starb bald darauf. Die oben geschilderte Anordnung des Versuches ist eben ein gewaltiger Eingriff, besonders die Exstirpation des Rückenmarks. Diese Operation muss möglichst schnell und mit nicht zu starkem Blutverlust (sie ist recht blutig) ausgeführt werden. Zu dem Zweck schneidet man in der ganzen beabsichtigten Ausdehnung in einem Zuge bis auf die Dornfortsätze der Wirbel durch und schabt mit einem Schabeisen die Weichtheile rechts und links von den Bögen der Wirbel ab; wo es nöthig ist, hilft man mit dem Messer nach. Die Wirbelbögen werden mit einer Knochenzange schnell abgebissen, und das freiliegende Rückenmark wird mit der Scheere ausgeschnitten. Die starke, vorwiegend venöse Blutung stillt man dadurch, dass man Verbandmull in die Höhle stopft und die Haut mit einigen Nähten darüber vereinigt. Dann ist in wenigen Minuten die Operation ausgeführt; die Schwächung der Herzkraft tritt nicht ein, und der Versuch gelingt leicht.

Versuch 9. Bei zwei Menschen, bei welchen ich wegen Geschwülsten die Leistengegend ausräumte, und dabei die Arteria femoralis freilegen musste, drückte ich je 3 Minuten diese Ader fest mit den Fingern zusammen. Als ich den Druck entfernte, entstand vom Knie abwärts eine Hyperämie, wie man sie nach künstlicher Blutleere nicht deutlicher sehen kann.

Versuch 10. Im folgenden Falle schien der Versuch zu versagen: Bei einem Menschen, welchem wegen Sarcoms der eine Arm exarticulirt werden sollte, wurde die Arteria subclavia oberhalb des Schlüsselbeins freigelegt, um sie zur Verhütung von Blutverlust zu unterbinden. Vor der Unterbindung verschloss ich die Arterie 5 Minuten lang durch eine Schieberpincette. Nach Entfernung des Instruments trat keine Hyperämie auf. Gestützt auf meine früheren Erfahrungen erklärte ich, dass die Unterbindung in diesem Falle nicht viel nützen würde, weil offenbar ein stark ausgebildeter Collateralkreislauf vorhanden sein müsste, welcher den Arm trotz Verschlusses der Hauptarterie reichlich mit Blut speiste. Die Fortsetzung der Operation zeigte, wie sehr ich Recht hatte. Es blutete trotz der Unterbindung der Arteria subclavia ganz gewaltig, und zahlreiche mittelstarke Arterien spritzten, wie ich das in gleichen Fällen früher noch nie gesehen hatte.

Sehr deutlich spricht folgende Beobachtung:

Versuch 11. Von der Achselfalte ausgehend, schneide ich bei einem Schwein, indem ich jedes blutende Gefäss gleich unterbinde, nach einander

sämmtliche Weichtheile des Vorderbeins bis auf die Arteria und Venae axillares durch. Diese Gefässe werden sorgfältig von ihrer Scheide gesäubert. Zum Schluss kneife ich noch den Knochen dicht unterhalb des Schultergelenks mit einer Rippenscheere durch. Das Bein hängt also jetzt lediglich noch an Arterie und Vene. Ich halte das Bein so, dass die Adern weder abgeklemmt, noch gezerrt werden. Nun verschliesse ich die Arterie 5 Minuten lang durch eine Schieberpincette. Nach Lösung des Instrumentes tritt die Hyperämie in genau derselben Stärke auf, als hätte man v. Esmarch'sche Blutleere angelegt. Ebenso schnell, wie das nach letzterem Verfahren der Fall zu sein pflegt, erblasst das Glied auch wieder, nachdem es genügend Blut durch die wieder offene Arterie empfangen hat. Der Versuch lässt sich oftmals nach einander an demselben Gliede mit genau gleichem Erfolge wiederholen.

Nach dem Ausfalle dieser Versuche musste mit logischer Nothwendigkeit auch die einfache, durch die unverletzte Haut hindurch ausgeübte Fingercompression grosser Arterien, wie sie vor Erfindung des v. Esmarch'schen Verfahrens früher sehr häufig und in Nothfällen auch heute noch ausgeübt wird, Hyperämie hervorrufen, sobald der drückende Finger entfernt wird: Um so auffallender war es mir, dass ich nie etwas darüber gehört oder gelesen hatte, dass man in Wirklichkeit bei diesem so häufig geübten Handgriffe etwas von reactiver Hyperämie beobachtet hätte, und doch tritt diese in gar nicht zu verkennender Weise auf:

Versuch 12. Bei einer grossen Anzahl von Menschen drücke ich die eine Arteria brachialis 2—5 Minuten stark gegen den Oberarmknochen an. Die blasse Farbe der Haut zeigt, dass der Verschluss der Arterie vollständig ist. Entferne ich den drückenden Finger, so tritt in der gleichnamigen Hand eine sehr lebhafte, am Vorderarm immer noch sehr deutliche, aber nach oben hin stufenweise abnehmende Hyperämie ein. Der Versuch ist am deutlichsten, wenn man beide Arme während desselben senkrecht emporheben lässt.

Versuch 13. Derselbe Versuch bei einer Reihe magerer Menschen an einer Arteria femoralis ausgeführt, ergiebt den gleichen Erfolg.

Der Umstand, dass diese nach Fingerdruck auftretende, so ausserordentlich deutliche Hyperämie von älteren Chirurgen anscheinend nicht beobachtet, oder sicherlich wenigstens bei den Operationen nicht störend empfunden ist, bedarf einer Erklärung. Zunächst liegt dies wohl darin, dass nur in den entferntesten Körpertheilen die Hyperämie in der Stärke auftritt, wie bei der

v. Esmarch'schen Blutleere. Denn zahlreiche, oberhalb des Verschlusses der Arterie entspringende Gefässe sorgen dafür, dass die zunächst unter der Druckstelle liegenden Körpertheile noch genügend Blut empfangen. Ferner hat man diese vorläufige Blutstillungsmethode meist angewandt bei Amputationen, und der Gliedabschnitt welcher am stärksten hyperämisch werden sollte, wurde vorher abgeschnitten, und schliesslich liess man erst in dem Augenblicke, wo grössere Arterien durchschnitten wurden, comprimiren.

Obwohl diese nach Fingerdruck auftretende Hyperämie im besten Einklange steht mit dem Ergebniss der vorhergehenden Versuche, so wäre es immerhin möglich, dass bei diesem Vorgang doch Nerven mit im Spiele wären, dass bei der Compression der Arteria femoralis der Nervus cruralis, und bei der Compression der Arteria brachialis die Nervi ulnaris und medianus mitgedrückt worden seien, und dadurch die Hyperämie beeinflusst wurde. Wenn nun auch gegen diese Mitbetheiligung der Nerven Versuch 11 sehr deutlich spricht, so musste doch diese mögliche Fehlerquelle auch noch anderweitig als nicht vorhanden nachgewiesen werden:

Versuch 14. Bei Gelegenheit einer Operation in der Leistengegend musste ich den Nervus cruralis freilegen. Ich comprimirte ihn 5 Minuten lang mit derselben Stärke, mit welcher man eine Arterie zudrückt. Es entstand keine Hyperämie.

Versuch 15. Einen Nervus ischiadicus, an welchem ich wegen einer hartnäckigen Ischias scoliotica die blutige Dehnung ausführen wollte, drückte ich 5 Minuten lang zwischen Daumen und Zeigefinger. Es trat keine Hyperämie auf.

Versuch 16. Bei zahlreichen Menschen drückte ich mit der Stärke, mit welcher man starke Arterien zu comprimiren pflegt, durch die Haut hindurch die Nervi cruralis, ischiadicus, ulnaris und radialis. Ich erzeugte wohl Parästhesien, aber keine Hyperämie.

Ueberhaupt will ich hier Folgendes feststellen: Trotz der Beobachtung Goltz's, dass mechanische, chemische und elektrische Reizung der Gliedmaassennerven, sowie Zerquetschung des Rückenmarks Hyperämie der Glieder hervorruft (kenntlich an der Erwärmung), habe ich nach Eingriffen, wie ich sie bei meinen Versuchen nöthig hatte, niemals eine an der Farbe der Haut kenntliche Hyperämie beobachtet. Weil auch diese Fehlerquelle ausgeschlossen werden musste, machte ich folgende Versuche:

Versuch 17. Mehreren Schweinen wird der Nervus ischiadicus durchschnitten. Einem derselben wird alsdann das Lenden- und ein Theil des Dorsalmarks ausgeschnitten. Schliesslich durchschneide ich noch die Grenzstränge des Bauchsympathicus. Bei einem anderen Schweine werden die Nervi ischiadicus, cruralis und ein feiner, in der Tiefe aus dem Becken austretender Nervenstamm, welchen ich für den Nervus obturatorius halten muss, mit der Thiersch'schen Nervenzange nach beiden Seiten hin ausgerissen. Bei keinem dieser Versuche trat eine an der Farbe der Haut kenntliche Hyperämie der Beine ein.

Trotzdem bliebe für den Zweifler noch ein Einwurf bestehen. Man könnte sagen, es wäre doch immerhin möglich, dass mit den grossen Arterien, obwohl sie rein aus ihrer Scheide präparirt sind, noch feine, in die Wand eingelagerte Nervenäste vom Centralnervensystem bis zu den feinsten Gefässverzweigungen hinziehen, und die Blutvertheilung in diesen beherrschen. Es konnten dann trotzdem alle die in den Versuchen geschilderten Eingriffe eine unter der Herrschaft des Centralnervensystems stehende Aenderung der Blutfülle herbeigeführt haben. Das ist ja sehr unwahrscheinlich und widerspricht allen unseren Erfahrungen. Ferner sprechen dagegen die noch zu erwähnenden Versuche 22 und 23. Immerhin aber ist es zweckmässig, wenn man solche Einwürfe nicht ohne Weiteres als unzulässig zurückweist, und ich will auch hier einen unzweideutigen Versuch sprechen lassen:

Versuch 18. Ich mache dieselbe Voroperation wie im Versuch 11 am Hinterbein eines Schweines. Das Bein ist danach mit dem übrigen Körper nur noch durch Arteria und Vena femoralis in Verbindung. Die Arterie wird oberhalb der Amputationsstelle mit einer Schieberpincette verschlossen. Nun durchschneide ich auch noch die Arterie, so dass das Hinterbein nur noch durch die Vene mit dem übrigen Körper in Verbindung bleibt. Die beiden Arterienstümpfe verbinde ich jetzt durch eine möglichst weite Marey'sche[1]) Canule à ampoule (eine in ihrer Mitte bauchig erweiterte Glasröhre; sie hat den Zweck, die Blutgerinnung zu verhüten). Ich führe die Canüle unter Vermeidung von Lufteintritt in die Gefässlichtungen ein. Jetzt löse ich die Schieberpincette, nachdem sie im Ganzen etwa 20 Minuten gelegen. Das Blut strömt durch die Canüle in den Arterienstumpf des abgeschnittenen Beins hinein, und sehr bald zeigt dieses eine Hyperämie, welche genau der reactiven Hyperämie nach v. Esmarch'scher Blutleere entspricht, und auch wie diese nach einiger Zeit, nachdem das Glied genügend mit frischem Blut gespeist ist, wieder verschwindet.

[1]) La circulation du sang. p. 181. (Daselbst Abbildung.)

Die Vene habe ich in diesem Falle nicht mitdurchschnitten und ihre Stümpfe wieder durch ein Glasrohr verbunden, um die Gerinnung des Blutes in der Röhre zu verhindern, was mir bei einem früheren Versuche passirte. Ich glaube aber auch so jeden Zweifel ausgeschlossen zu haben, dass die sogenannte reactive Hyperämie nach vorübergehender Blutleere durchaus unabhängig vom Centralnervensystem ist. Denn es wird niemand im Ernst glauben, dass in der Wand der aus ihrer Scheide präparirten Vene rückläufig Nerven zu den kleinen Arterien und Capillaren gehen und diese beeinflussen.

Vor diesem Versuche hatte ich in 2 Fällen Arterie und Vene durchschnitten und die Stümpfe beider durch einfache Glasröhren verbunden. Es trat dabei sofort Gerinnung im Venenrohr ein, und demzufolge Stauungshyperämie. Es gelang mir auch nicht, das Blut des Schweines gerinnungsunfähig zu machen. Ich versuchte Extract von Blutegelköpfen nach der von Landois[1]) für das Kaninchen gegebenen Vorschrift ohne Erfolg. Ebenso Hemialbumose und Peptonum siccum (Henninger). Auch hier gerann das Blut, obwohl das letztere Mittel beim Hunde eingespritzt leicht die Gerinnung verhinderte. Ferner zeigten diese beiden Mittel den Uebelstand, dass sie die Herzkraft und den Blutdruck des Schweines so stark herabsetzten, dass aus durchschnittenen grösseren Arterien das Blut nicht im zusammenhängenden Strahle, sondern nur schwach und stossweise mit jedem Pulsschlage herausspritzte. Zudem weiss ich nicht einmal, ob diese Mittel nicht die Eigenschaften der Capillaren ändern, in dem Sinne, wie das auf S. 272 für das faserstofffreie todte Blut beschrieben ist.

Nach alledem besteht also kein Zweifel, dass anämisch gewesene Gewebe mit grosser Kraft arterielles Blut anlocken. Mit welcher Gewalt das letztere nach Lösung einer v. Esmarch'schen Blutleere in ein anämisches Bein hineinschiesst, beweist folgender Versuch:

Versuch 19. Man lege 5 Minuten lang am Oberschenkel einer beliebigen Person künstliche Blutleere an. Gleich nach der Entfernung des Schnürgurtes setze man auf die Arteria femoralis, oberhalb des anämischen Gebietes, lose ein Stethoskop auf. Dann hört man mit mächtigem (Arterien)-diastolischem Rauschen und Brausen das Blut durch die Arterie hindurch in das anämische Bein stürzen. Bei einem normalen Menschen pflegt dieses der Herzsystole entsprechende arteriendiastolische Geräusch während 15 bis 50 Pulsen hörbar zu bleiben. Das Geräusch ist ungleich viel stärker, als man es in den erweiterten Arterien eines Gefässkropfes z. B. hört und ist zu vergleichen den Geräuschen, welche man in Aneurysmen wahrnimmt.

[1]) Ueber die Anwendung der Transfusion des Blutes beim Menschen. Verhandl. des XI. Congresses für innere Medicin. Wiesbaden 1892. S. 172.

Bisher haben wir bei allen Versuchen die ganze verschlossene Gefässbahn oder wenigstens die Hauptarterie nach einem vorübergehenden Verschlusse wieder freigegeben. Ich werde aber zeigen, dass anämisch gewesenes Gewebe selbst durch sehr spärliche arterielle Verbindungen sich ein Uebermaass von arteriellem Blute zu verschaffen vermag, was durch die auftretende hochrothe Färbung der betreffenden Körpertheile bewiesen wird.

Versuch 20. Bei einem zu derartigen Versuchen brauchbaren Hunde unterbinde ich die Arteria femoralis dicht unterhalb des Ligamentum Poupartii. Jetzt lege ich 5 Minuten lang künstliche Blutleere an. Es entsteht zwar langsam, aber sehr deutlich eine arterielle Hyperämie.

Der Versuch beweist eigentlich mehr, dass das Bein dieses Hundes (es ist mir zweifelhaft, ob der Versuch bei allen Hunden gelingen wird) mit zahlreichen und vortrefflich arbeitenden Collateralbahnen versehen war; für unseren besonderen Zweck beweist er dagegen lange nicht so viel, als die folgenden Beobachtungen. Ich habe aber den Versuch doch hier angeführt, weil er Schlüsse widerlegt, welche von früheren Beobachtern über die Einwirkung von Nervendurchschneidungen an Gliedern von Versuchsthieren, welchen die Arteria femoralis vorher unterbunden war, gezogen sind.

Versuch 21. Bei einem 68 Jahre alten Manne, welcher an Altersbrand mehrerer Zehen des linken Fusses leidet, am rechten Bein wegen desselben Leidens bereits amputirt ist, und eine so starke Arteriosklerose hat, dass man die Arteria femoralis als steinharten Strang fühlt, lege ich am linken Oberschenkel 5 Minuten lang künstliche Blutleere an. Trotzdem der Mann an der Haut des Knies, der Hacke und einzelner Theile des Unterschenkels die Spuren bedeutender Kreislaufsstörungen zeigt, tritt eine recht lebhafte Hyperämie bis zu den brandigen Zehen hin ein.

Versuch 22. Bei einem jungen Mädchen hatte ich am 31. Januar 1896 die totale Rhinoplastik aus der Stirn ausgeführt. Am 28. Februar durchtrennte ich den Stiel der Nase und fügte das obere Ende desselben ein. Am 6. März machte ich folgende Beobachtungen: die Nase hatte weder Tast- noch Schmerzgefühl; Stiche mit einem nadelförmigen Glüheisen wurden nicht gefühlt; bei tiefen Nadelstichen floss kein Blut. Die Nase war leicht ödematös, durch Druck verdrängte ich das Oedem und wartete ab, bis die dadurch entstandene leichte Röthe verschwunden war. Ueber die Nase und rund um den Kopf herumlaufend legte ich unter starkem Zug eine Gummibinde. Durch eine besondere Vorrichtung hatte ich dafür gesorgt, dass nicht nur der Giebel, sondern auch die Seitentheile der Nase dem Druck der Binde

ausgesetzt waren. Nach 20 Minuten nahm ich die Binde ab. Die Nase war im ersten Augenblick anämisch, dann aber wurde sie hochroth, und Nadelstiche, die jetzt gemacht wurden, bluteten stark.

Obwohl also die neue Nase nur durch die seitlichen Narben, welche erst 34 Tage alt waren, ihr Blut beziehen musste, trat trotzdem eine reactive Hyperämie auf.

Versuch 23. Bei einem alten Manne entfernte ich wegen Carcinoms den ganzen linken Nasenflügel und die Nasenspitze. Ich schloss sofort die Rhinoplastik aus der Stirn an. 19 Tage später durchschnitt ich den ernährenden Stiel, welcher von der Nasenwurzel über die Haut des Nasenrückens hin zum Ersatzstücke der Nase führte, und schnitt das Ueberflüssige fort. Aus dem durchtrennten Stiele spritzten 2 Arterien. Das Hautstück, welches aus der Stirn entnommen war, erhielt jetzt seine ernährenden Gefässe einerseits von der Haut des Nasenrückens der anderen Seite, andererseits von der Haut der gleichnamigen Wange durch 2 schmale Brücken. Alle diese Gefässe waren erst vor Kurzem neugebildet, denn ohne Ausnahme durchquerten sie erst 19 Tage alte Narben. Mit einer Klemmzange, deren Arme mit Gummischläuchen überzogen waren, klemmte ich die Spitze und einen möglichst grossen Theil der Flügel der Nase ab. Da die Arme der Zange stark gebogen waren, so fasste sie einen beträchtlichen Abschnitt. Die Klemmzange blieb 10 Minuten liegen, während welcher Zeit der abgeklemmte Theil der Nase leichenblass blieb. Nach Entfernung der Zange röthete sich zuerst der alte Abschnitt der Nase. Bald darauf aber trat, zwar zögernd, aber deutlich, eine arterielle Hyperämie des neuen Antheiles auf, welche nach einiger Zeit wieder verschwand.

Wer oft so junge Narben, wie diese, durchtrennt hat und weiss, wie gering die Gefässentwickelung in denselben ist, wird über diese Findigkeit des arteriellen Blutes mit Recht erstaunt sein.

Die grundlegende Frage, welche ich am Anfange dieser Versuche stellte, ist also ganz unzweideutig dahin beantwortet: das anämische Gewebe lockt ganz unabhängig vom Centralnervensystem, sofern überhaupt noch eine gewisse Anzahl arterieller Bahnen, selbst wenn sie nur von geringer Ausdehnung sind, dorthin führen, mit grosser Kraft arterielles Blut an. Die Stärke und Dauer der Hyperämie hängen von 2 Dingen ab, 1) von der Dauer der voraufgehenden Anämie; das ist ja aus den Erfahrungen, welche man mit der v. Esmarch'schen Blutleere gemacht hat, zur Genüge bekannt; 2) von der Vollständigkeit der Absperrung des arteriellen Blutstroms. Die Hyperämie tritt selbst bei sehr bedeutenden vorübergehenden Kreislaufstörungen nicht

ein, wenn durch andere Gefässbahnen noch genügend arterielles Blut zugeführt wird (Versuch 10), sie tritt nur unvollständig ein, wenn zwar etwas, aber nicht genügend Blut noch zu den anämischen Geweben kam. Auch hierüber habe ich eine Reihe von Versuchen gemacht, ich will sie lieber nicht aufzählen, um nicht durch die grosse Anzahl derselben zu ermüden. Die Richtigkeit dieser Behauptung geht schon zur Genüge hervor aus den Versuchen 12 und 13, wo, entsprechend dem Grade der voraufgehenden Anämie, auch Hyperämie verschiedenen Grades sich einstellt. In der Gegend eben unterhalb des comprimirenden Fingers hält sich die normale Farbe, weiter nach unten fängt die Haut allmählich an, sich zu röthen, bis in der äussersten, ganz blutleer gewesenen Peripherie die Hyperämie ihre grösste Stärke erreicht. Umgekehrt kann man behaupten, dass auch jedes äussere Körpergewebe durch vorübergehende Absperrung des arteriellen Blutes sich muss hyperämisch machen lassen, und dass da, wo dies nicht gelingt, die Ernährung nicht genügend ist, denn selbst bei einer beschränkten Anzahl von offenen arteriellen Bahnen tritt die reactive Hyperämie noch auf (Versuch 20—23).

Offenbar entsteht die reactive Hyperämie durch eine gewaltige Herabsetzung der Widerstände in den kleinen Gefässen und vielleicht auch in allen anderen Gewebstheilen, deren elastische Spannung vielleicht durch die Anämie herabgemindert wird. Jedenfalls ist die Herabsetzung der Strömungswiderstände in anämisch gewesenen Geweben ganz ausserordentlich stark, wie folgende Versuche lehren.

Versuch 24. Bei einem mittelgrossen Hunde lege ich hoch am Oberschenkel künstliche Blutleere an. Unterhalb derselben lege ich Arteria und Vena femoralis frei, durchschneide beide und führe in die Arterie, während ich Lufteintritt sorgfältig vermeide, ein Glasrohr ein, dessen Lichtung noch nicht ganz 1 mm weit ist, also an Weite einer mittelgrossen arteriellen Anastomose entspricht. Aus einem Druckgefässe leite ich bei 25 cm Wasserdruck 0,6procentige Kochsalzlösung durch das eingebundene Rohr in die Arterie. Unter diesem Druck läuft die Flüssigkeit sehr langsam ab. Wenn die Kochsalzlösung klar aus der Vene zurückkommt, mache ich einen Hautschnitt tief unten am Fusse und schneide gleichzeitig daselbst eine kleine Vene an. Aus beiden Wunden, sowohl der der Haut, als der Vene fliesst in langsamer Tropfenfolge klare Kochsalzlösung. Also ist dieselbe trotz des geringen Druckes über das ganze Bein bis in die entferntesten Gegenden vertheilt.

Uebertrüge man diesen Versuch auf den lebenden Körper, so würde er zeigen, unter wie geringem Druck und durch wie kleincalibrige Anastomosen ein grosses Körpergebiet noch mit Blut durchströmt werden kann. Denn mehr als 25 cm Wasserdruck ist selbst in den Capillaren noch vorhanden. Aber ich lege auf diesen Versuch nur wenig Gewicht, seine Beweiskraft ist gering, denn Blut und Kochsalzlösung sind zweierlei Dinge, und der Versuch 4 zeigt, wie vorsichtig man in der Deutung solcher Durchströmungsversuche sein soll. Ich bin sogar geneigt die Herabsetzung der Widerstände noch höher anzuschlagen, als es nach diesem Versuche scheint, denn die durchgeleitete Kochsalzlösung hatte lange nicht die Blutwärme, und es wurde gleichbleibender Druck angewandt, welcher nach den erwähnten Versuchen Hamel's Kochsalzlösung langsamer durchlaufen lässt, als unterbrochener Druck. Viel beweisender ist folgende Beobachtung:

Versuch 25. Bei 2 Schweinen lege ich, bei dem einen am Oberschenkel, bei dem anderen am Oberarm, 10 Minuten künstliche Blutleere an. Dann amputire ich etwa 2 Finger breit unterhalb des Schnürschlauches, das eine Mal den Vorderarm, das andere Mal den Oberschenkel. Ohne ein Gefäss zu unterbinden, löse ich den abschnürenden Schlauch. In beiden Fällen bluten die Wundflächen stark, die Arterien spritzen, aber trotzdem tritt von der Schnürrinne des Schlauches bis hart an die Wundfläche eine starke reactive Hyperämie ein, welche sich einige Zeit lang hält.

Der Versuch ist ungemein lehrreich. Nach mechanischen Gesetzen strömt Flüssigkeit dahin, wo sie den geringsten Widerstand findet. Einen geringeren Widerstand, als die quere Durchschneidung sämmtlicher Gefässe eines Gliedes ihn schafft, kann man sich unmöglich denken, also sollte mit grosser Kraft das Blut aus den weit offenen Gefässlichtungen ausströmen. Im Widerspruch damit aber sehen wir in unmittelbarer Nähe der Wunde das anämisch gewesene Gewebe sich stark röthen, also man kann wirklich beinahe sagen, „arterielles Blut anziehen".

Diese so ausserordentlich starke Herabsetzung der Widerstände in den Gefässen und Geweben muss aber für die Ausbildung eines Collateralkreislaufes eine gerade so mächtige Förderung sein, als wenn der Blutdruck in diesem Gebiete um die gleiche Höhe stiege, als hier die Widerstände sich ver-

ringern. Denn was ist schliesslich Blutdruck? Doch nur der Ausdruck der Widerstände in den Gefässen und Geweben. Und bekanntlich ist es der Unterschied der Spannung in den verschiedenen Gefässbezirken, welcher das Blut nach bestimmten Richtungen und in bestimmte Körpertheile bald mehr und bald weniger treibt, und nicht die Spannung an sich. Den besten Beweis dafür liefert der Goltz'sche Klopfversuch, bei welchem ein Thier sich in seine eigenen Bauchgefässe verblutet, weil in ihnen die Widerstände ausserordentlich stark herabgesetzt werden. Der geringste Drucküberschuss im übrigen Gefässsystem genügt noch, um das letzte Blut in die stark erschlafften Gefässbahnen des Bauches vollends hineinzutreiben.

Nun zeigt die einfachste Ueberlegung, dass dies in der That auch die allerzweckmässigste Einrichtung ist, die sich treffen lässt, denn durch eine so grosse Herabsetzung der Widerstände, wie sie in anämischen Geweben vorkommt, werden offenbar so gewaltige Druckunterschiede geschaffen, wie sie durch Blutdrucksteigerung in einem bestimmten Gebiete niemals vorkommen können. Zudem kommt der Druckunterschied auch einzig und allein dem anämischen Gewebe zu Gute, während irgend eine Druckerhöhung, die dazu dienen soll, Blut in bestimmte umschriebene Körpertheile zu treiben, eine ausserordentliche Kraftverschwendung darstellt. Denn nach hydraulischen Gesetzen pflanzt sich ein Druck über das ganze Röhrensystem hindurch fort. Es würde also, wenn nicht wiederum Lebenseinflüsse ausgleichend einspringen, mit vermehrter Kraft Blut auch in andere Gewebstheile hineingepresst werden, welche dessen gar nicht bedürfen, und deshalb würde ein Theil der Kraft für das nothleidende Gebiet verloren gehen.

Das anämische Gewebe regelt ferner die Widerstände, welche eine grössere oder geringere Blutfülle hervorbringen, wie wir sahen, durchaus selbständig, ohne Vermittelung des Centralnervensystems. Auch das ist wieder sehr zweckmässig. Bei jedem Druck auf äussere Körpertheile, bei jeder Muskelbewegung u. s. w. werden einzelne Körpertheile vorübergehend anämisch. Auch da folgt der Anämie, wie ein einfacher kurzer Fingerdruck beweist, eine gewisse Hyperämie. Sollte dabei jedesmal ein Reflexvorgang mit Hülfe des Centralnervensystems eintreten, so

würde dieses bei der grossen Anzahl der Reize, welche es fortwährend empfangen würde, ausserordentlich überlastet werden.

Welches sind nun die Ursachen der feinen Regelung der Widerstände in den Geweben, je nach dem Blutbedarf? Zunächst ist es nicht die Anämie, die wirkliche Blutleere der Theile. Ich habe diesen Namen nur immer gebraucht im Interesse einer klaren Darstellung, dies war ja auch erlaubt, da in der That Alles, was ich bisher gesagt, für anämische Theile zutrifft. Aber es lässt sich leicht zeigen, dass selbst nach einer Blutfülle reactive arterielle Hyperämie eintreten kann:

Versuch 26. Ich lege um den Oberarm eines Menschen einige Gänge einer längeren Gummibinde nur so fest an, dass eine starke venöse Hyperämie in dem Arme entsteht. Dann wickle ich unter starkem Zug die Binde vollständig ab und sperre damit auch den arteriellen Zufluss. Nach 5 Minuten entferne ich die Binde von dem sehr blauen hyperämischen Gliede. Sofort wird dasselbe hochroth und es tritt genau die gleiche Hyperämie auf, als hätte ich das Glied ganz blutleer gemacht.

Also nicht die Abwesenheit von Blut, sondern jede Aufhebung des Blutkreislaufes erzeugt die reactive Hyperämie, einerlei, ob der Körpertheil dabei gerade anämisch oder hyperämisch war. Erklärt ist damit natürlich gar nichts, und wir vermögen nichts als Theorien ohne festen Untergrund darüber zu machen, welches die Ursachen der Widerstandsregelung sind. Trotz der völligen Unabhängigkeit derselben vom Centralnervensystem kann es ein nervöser Vorgang sein. Denn wir wissen, dass die, wie man sagt, automatisch arbeitenden Eingeweide, Herz und Darm, mit Ganglien ausgestattet sind. Wir können also mit Goltz Ganglien annehmen, welche in der Wand sämmtlicher Gefässe vertheilt sind, und das Centralnervensystem für die Selbstregelung darstellen. Dass diese noch nicht entdeckt sind, kann an der Unvollkommenheit unserer anatomischen Hülfsmittel liegen.

Nehmen wir ein solches untergeordnetes Centralnervensystem an, so kann der Vorgang ebensowohl erzeugt sein durch Lähmung gefässverengender, als durch Reizung gefässerweiternder Nerven. Die Erfahrung würde für das letztere sprechen. Denn die sogen. reactive Hyperämie gehört, wie schon erwähnt, zu den stärksten Hyperämien, welche wir sehen, und gerade die

stärkste Blutfülle wird hervorgebracht durch Reizung gefässerweiternder Nerven, wie wir das von der Erection des Penis und der starken Hyperämie der Unterkieferspeicheldrüse bei der Speichelabsonderung wissen.

Auf alle Fälle aber würde ich annehmen, dass die reactive Hyperämie, wenn nicht durch Nerveneinfluss, doch durch einen diesem sehr nahe stehenden Vorgang, durch Zellthätigkeit, also durch einen ausgesprochenen Lebensvorgang, bewerkstelligt wird. Die naheliegende Annahme, dass die Erweiterung der Gefässe und die wahrscheinlich damit verbundene Erschlaffung der Gewebe ein Entartungsvorgang in Folge schlechter Ernährung sein könnte, halte ich für unrichtig. Denn ich werde nachher den Beweis liefern, dass diese Fähigkeit der Widerstandsregelung anderen Organen fehlt. Und man kann unmöglich annehmen, dass dasselbe Gewebe in dem einen Organe schnell entartet, in dem anderen nicht. Zumal alsdann, wie wir noch sehen werden, die widersinnige Beobachtung sich herausstellen würde, dass das entartete Gewebe fortlebe, das nicht entartete stürbe. Andere Gründe, welche dagegen sprechen, werde ich im zweiten Theile dieser Arbeit auseinandersetzen.

Nun hat sich vielleicht mancher Leser schon gefragt: Weshalb läuft denn ein Gewebe, in welchem die Widerstände so ausserordentlich stark herabgesetzt sind, nicht auch einmal voll von venösem Blut, wenn die Venen noch offen, die Arterien dagegen völlig oder zum grössten Theile verschlossen sind? Dagegen ist zunächst zu sagen, dass selbst bei sehr geringem arteriellen Zufluss der höhere Druck immer noch auf dieser Seite liegt. Aber berechtigt ist die Frage doch, denn wenn wirklich die Capillaren sich so stark erweitern und gewissermaassen sich mit Blut vollsaugen, so müsste bei spärlichem arteriellen Zufluss das Blut in ihnen festgehalten werden und schnell venös werden. Es scheint nun, dass dies wirklich vorkommt. Jeder Chirurg, welcher häufiger plastische Operationen gemacht, hat Lappen im Gesicht und auf dem Kopfe schon blau werden sehen. Meist ist es eine Folge von zu starker Stieldrehung, oder von Spannung des Lappens, wodurch die Lichtungen der schwachwandigen Venen verengt oder verlegt, die starkwandigen Arterien dagegen nicht beeinflusst werden. Aber

zuweilen werden auch Lappen bläulich gefärbt, bei welchen die genannten Schädlichkeiten wahrscheinlich nicht vorhanden sind. Dies ist stets ein schlechtes Zeichen für das Weiterleben des Lappens. Häufig ist indessen das Blauwerden anämischer Körpertheile nicht, sondern meist bleiben sie bis zur Ausbildung eines genügenden Collateralkreislaufes leichenblass. Dies ist ein gutes Zeichen.

Wir wollen auf die oben gestellte Frage den Versuch antworten lassen:

Versuch 27. Ich lege die Luftröhre eines Schweines und darauf die eine Arteria femoralis frei. Am anderen Beine lege ich künstliche Blutleere an und lasse sie 10 Minuten liegen. Jetzt lasse ich die Luftröhre durch Fingerdruck eines Assistenten verschliessen und warte ab, bis die Haut des Schweines überall eine gleichmässige, leicht bläuliche Blässe angenommen hat. Nun löse ich den Schnürschlauch. Das betreffende Bein wird leicht bläulich hyperämisch, blasst dann schnell wieder vollständig ab, so dass es nicht blauer ist, als die übrige Haut. Als das Schwein eben noch Athembewegungen macht, wird die Luftröhre freigegeben. Nach einigen Athemzügen tritt in dem abgeschnürt gewesenen Beine eine starke arterielle Hyperämie auf. Hat man die Erstickung sehr weit getrieben, so wird gleichzeitig die Haut des ganzen Schweines arteriell hyperämisch, aber lange nicht in dem Maasse, wie das abgeschnürt gewesene Bein. Während des ganzen Versuches habe ich einen Finger an der freigelegten Arterie des anderen Beines liegen und überzeuge mich, dass sie während der ganzen Dauer des Versuches einen kräftigen und vollen Puls führt.

Versuch 28. Ich mache dieselben Voroperationen wie im vorigen Falle und lege 10 Minuten an einem Hinterbeine künstliche Blutleere an. Ich löse die Blutleere, und es tritt sofort eine starke arterielle Hyperämie auf. Gleichzeitig lasse ich auch die Luftröhre durch Fingerdruck verschliessen. Das immer noch stark hyperämische Bein nimmt eine blaue Farbe an, wird aber allmählich blass. Nach dem Erblassen wird die Luftröhre des Thieres freigegeben, und sofort tritt zum zweiten Male eine starke arterielle Hyperämie auf, als ob eben erst der Schnürschlauch gelöst wäre. Auch hier überzeuge ich mich während der ganzen Dauer des Versuches, dass die freigelegte Arterie vollen Puls führt.

Die Versuche beweisen also neben vielem Anderen, worauf ich später zurückkomme, dass dieselben Capillaren, welche sich dem arteriellen Blute begierig öffnen, sich gegen venöses Blut bis zu einem gewissen Grade wehren.

Die Erledigung dieser Frage gehörte eigentlich in den zweiten Theil der Arbeit, welcher vom Rückflusse des venös ge-

wordenen Blutes eines anämischen Körpertheiles handeln soll. Aber ich hielt es für nöthig, diese beiden Versuche, um Missverständnisse zu vermeiden, schon hier anzuführen.

Ich habe bisher die Selbstregelung des Blutzuflusses der Gewebe immer umschrieben. Aus praktischen Gründen will ich derselben einen Namen geben und sie das Blutgefühl der Gewebe nennen. Ich weiss, dass sich gegen diesen Namen manches einwenden lässt, aber es fällt mir gerade kein besserer ein, und er soll lediglich den Zweck haben, weitläufige und holperige Umschreibungen zu vermeiden.

Ich glaube, dass diesem Blutgefühle der äusseren Körpertheile eine sehr wichtige Rolle zufällt, dass es nehmlich, ebenso wie das gemeine Gefühl, insbesondere die Schmerzempfindung, äussere Körpertheile vor dem Untergange zu bewahren hat. Welche fürchterlichen Verwüstungen und Zerstörungen sensible Lähmungen hervorbringen können, weil die Körpertheile, des Gefühls beraubt, sich vor Schädlichkeiten nicht schützen können, ist ja bekannt genug. Dass das Fehlen des Blutgefühles bei verhältnissmässig geringfügigen Kreislaufstörungen innerer Organe die Ursache ausgedehnten Brandes sein kann, werde ich im nächsten Capitel auseinandersetzen. Das Blutgefühl der äusseren Körpertheile hat nun meiner Ansicht nach die Aufgabe, alle möglichen, durch äussere Verletzungen, Druck u. s. w. hervorgerufenen Kreislaufstörungen schnell und sicher wieder auszugleichen. Es erscheint mir deshalb gar nicht unwahrscheinlich, dass es auch eine — wenn ich so sagen darf — Lähmung des Blutgefühles geben kann, wobei durch äussere Schädlichkeiten hervorgerufene Kreislaufstörungen nicht sofort wahrgenommen und ausgeglichen werden. Es scheint mir deshalb der Mühe werth, bei Fällen von räthselhaftem Brande äusserer Körpertheile auf das Vorhandensein oder Fehlen des Blutgefühles zu prüfen. Das ist ja einfach genug: eine v. Esmarch'sche Blutleere, welche einige Minuten angelegt wird, giebt darüber Auskunft.

Mir scheint, dass wir Culturmenschen auch in dieser Beziehung schon entartet sind. Wenigstens erzählen uns afrikanische und Marine-Aerzte, welche unglaublichen Verletzungen und Kreislaufstörungen der Neger übersteht, und, was ich in dieser Beziehung nach Schussverletzungen durch Kugeln bei dem sonst so zarten

Rehwilde gesehen habe, hat mich in Erstaunen versetzt. Allerdings wirkt aber auch bei jenen Thieren, deren Schicksal es ist, geschossen oder gefressen zu werden, nach dieser Richtung hin eine ganz ausserordentlich energische natürliche Zuchtwahl, welche bei den Culturmenschen, die nur ausnahmsweise Verletzungen erliegen, fortfällt.

(Schluss folgt.)

X.

Biologische Studien mit Rücksicht auf die Pathologie.

Von Prof. O. Israel in Berlin [1]).

III.

Oligodynamische Erscheinungen (v. Nägeli) an pflanzlichen und thierischen Zellen.

Von O. Israel und Dr. Th. Klingmann aus Ann-Arbor (Michigan).

(Mit 14 Abbildungen im Text.)

Wie sich bei der Behandlung biologischer Fragen von jeher das Experiment als einen der fördersamsten Wege erwiesen hat und mit Recht in weitestem Umfange zur Aufklärung selbst verwickelter Probleme herangezogen wird, so muss doch bei den meisten Schlüssen, die bezüglich des regulären Verhaltens der Objecte aus ihm abgeleitet werden sollen, die an sich pathologische Natur artificieller Erscheinungen zu mancherlei Einschränkungen führen.

Um so näher liegt es, die vergleichend-experimentelle Methode der modernen Biologie für die allgemeine Pathologie zu verwerthen; gestattet sie doch, mit ihren Vorzügen, die in der

[1]) S. dieses Archiv. Bd. 141. S. 209 f.

Fülle des verschiedenartigsten Materials und nicht zum wenigsten in der Möglichkeit bestehen, die Erscheinungen gewissermaassen aus der Parallaxe zu betrachten, den pathologischen Prozessen direct nachzugehen.

Bei dem ausserordentlich grossen Umfange des Gebietes ist der einzelne meist nur im Stande, bescheidene Bausteine zu liefern, in der Hoffnung, dass Andere ergänzend und weiter vordringend eingreifen — an werthvollen Vorarbeiten und Erfahrungen, insbesondere seitens der Botaniker und Zoologen fehlt es nicht. Dabei darf es nicht abschrecken, dass die Möglichkeit, an die Grundfragen bezüglich des Zusammenhanges der organischen Formgestaltung mit der chemischen Bildung und Bindung der Bestandtheile mit Erfolg heranzutreten, wohl noch in einiger Ferne liegt. Bis die physikalisch-chemische Forschung dem Biologen auch für die Erklärung organischer Formen gesicherte Erfahrungen bieten kann, so lange ist selbst gegenüber den verlockendsten Nebeneinanderstellungen von molekular-physikalischen und morphologischen Beobachtungen grosse Vorsicht geboten. Was jedoch an positiven Wahrnehmungen neu und überraschend ist, das bedarf, gerade wenn es zum Theil jenen Grenzgebieten angehört, um so dringender unbefangener Prüfung und Klärung unter Ausschliessung jeglicher zu weit gehenden Speculation.

Von hervorragender Bedeutung dürften in dieser Hinsicht die Beobachtungen Carl v. Nägeli's sein, deren verdienstvolle Veröffentlichung aus dem Nachlasse des berühmten Biologen S. Schwendener zu danken ist. „Ueber die oligodynamischen Erscheinungen an lebenden Zellen“[1]) betitelt sich die umfangreiche, fast druckfertig hinterlassene Abhandlung, die auf Untersuchungen beruht, welche bis in den Anfang der 80er Jahre zurückgehen. Da die Kenntniss dieser Arbeit bisher über den Kreis der Botaniker wenig hinausgedrungen zu sein scheint, so sei hier zunächst eine kurze Wiedergabe ihres wesentlichsten Inhaltes gestattet.

Ausgehend von den Studien von Löw und Bokorny[2]) über

[1]) Neue Denkschriften der allgemeinen schweizerischen Gesellsch. für die ges. Naturwissensch. Bd. XXXIII. Abth. 1.

[2]) Ein chemischer Unterschied zwischen lebendigem und todtem Protoplasma. Pflüger's Archiv. Bd. XXV. S. 150 ff.

die Lebensursache des Protoplasma konnte Nägeli die von diesen Autoren ermittelten Reactionserscheinungen an Süsswasseralgen, unter denen die Spirogyren sich als die geeignetsten erwiesen, voll bestätigen, stellte bald aber auch fest, dass bei weiterer Verdünnung der angewandten alkalischen Lösung von salpetersaurem Silberoxyd (1 $NAgO_3$, 1 NH_3 und 3,6 K_2O in 100,000 Wasser) nicht die früher beobachteten Veränderungen langsamer und undeutlicher werden, sondern dass ganz andere Veränderungen eintreten, a. a. O. S. 7: „Wenn die Spirogyren durch die angegebene oder wenig verdünntere Lösung des Silbersalzes getödtet werden, so nimmt das bewaffnete Auge die nämlichen morphologischen Erscheinungen wahr, wie wenn der Tod durch eine andere giftige Verbindung oder durch Hitze verursacht wird, oder wenn bei Zimmercultur aus noch unbekannten Ursachen die Zellen absterben und in Fäulniss übergehen. Der ganze Inhalt mit dem Plasmaschlauch zieht sich ein wenig von der Membran zurück; die Bänder, ohne ihre gegenseitige Anordnung zu verlassen, ändern Farbe und Gestalt (Querschnitt), die Zellflüssigkeit trübt sich körnig; der ursprünglich centrale Kern rückt an die Wandung; die Zelle verliert ihren Turgor. Ich will dies die Erscheinungen des gewöhnlichen Absterbens nennen. Die des ungewöhnlichen Absterbens, die bei starker Verdünnung des Giftes eintreten, bestehen vorzüglich darin, dass die Chlorophyllbänder von dem Plasmaschlauch, der vorerst noch genau in seiner ursprünglichen wandständigen Lage bleibt, sich ablösen, verkürzen und zusammenballen, wobei die Zelle ihren Turgor vorerst noch behält.“

Je mehr die giftigen Lösungen, auch Sublimat versuchte Nägeli, verdünnt wurden, desto mehr traten die ungewohnten Erscheinungen in voller Reinheit auf. Nägeli bezeichnet sie nun, im Gegensatz zu den „specifischen“ Wirkungen des Giftes, den chemischen, als die „oligodynamischen“.

Da die letzteren auch bei sextillionfacher und septillionfacher Verdünnung eintraten, die auf 1 Liter Wasser nur den trillionsten Theil eines Moleküls enthielt, so kam Nägeli durch mannichfache Versuche auf den Verdacht, dass das zur Lösung benutzte Wasser die Schuld an den Störungen trage: Es zeigte sich dann auch, dass die Spirogyren in destillirtem Wasser fast immer nach kurzer Zeit starben.

Nägeli wies dann nach, dass die oligodynamischen Erscheinungen nicht von absorbirten Gasen, insbesondere nicht von salpetriger Säure herrührten, dass dagegen von den schwerlöslichen Körpern, die er prüfte, Kupfer, Silber, Blei, Zinn, Eisen, Quecksilber mit Wasser in Berührung gebracht „oligodynamisch" wirkten. Wegen der Einzelheiten der Versuche, die Nägeli vielfach mit gut gereinigten Münzen anstellte, weil sie leicht eine quantitative Abstufung und Bestimmung der wirksamen Oberfläche erlaubten, muss auf das Original verwiesen werden.

Meistens bediente sich Nägeli der Kupfermünzen, um indifferentes Brunnenwasser überhaupt, oder schwach wirkendes destillirtes Wasser stärker wirksam zu machen. Solches Wasser konnte er auf verschiedene Weise wieder unschädlich machen, indem unlösliche Körper (Schwefel, Kohlenstoff, Steinkohle, Koaks, Torf, Braunstein, auch organische Verbindungen, wie Stärkemehl, Cellulose in Form von schwedischem Filtrirpapier, Baumwolle, Leinwand oder Holz) hineingelegt wurden, desgleichen Seide, Wolle, Stearinsäure, Paraffin u. s. w. Grosse Mengen von Algen bei den Versuchen angewandt, wirkten in gleicher Weise neutralisirend. Auch colloide Körper, Gummi, Dextrin, Eiweiss, Leim, verringerten die Schädlichkeit oder hoben sie auf, während Crystalloide, wie Zucker, diese Eigenschaft gar nicht oder in viel geringerem Umfange hatten. Glas verhielt sich wechselnd, was Nägeli auf die „oligodynamische Nachwirkung" zurückführte. Legte er z. B. in ein Glas mit etwas Wasser mehrere Goldkronen oder Kupfermünzen, nahm sie nach einigen Tagen heraus, goss das Wasser fort, spülte das Gefäss gut aus und beschickte dasselbe Glas darauf mit neutralem Wasser, so beobachtete er an den eingebrachten Spirogyren dennoch oligodynamische Erscheinungen: ja, die Nachwirkung concentrirte sich auf die Stellen, wo die Münzen das Glas berührt hatten; an diesen Stellen starben die Spirogyren zuerst ab; doch wurde auch, wenn die Kupferstücke ohne das Glas zu berühren im Wasser aufgehängt waren, das Glas in seiner ganzen Oberfläche befähigt, indifferentes Wasser wirksam zu machen.

Wärme erhöhte die oligodynamische Wirkung, doch konnte sie allein eine solche nicht hervorrufen, ebenso erwies sich das Licht als indifferent, auch elektrische Vorgänge

konnten durch ausgiebige Versuche ausgeschlossen werden.

Bei den Versuchen, die wahre Ursache der Oligodynamik zu ermitteln, stellte Nägeli fest, dass reines Gold, aus Goldchlorid hergestellt, und Platin ganz unlöslich waren und dass Reinigung oligodynamisch nachwirkender Gläser mit Salzsäure alle Wirkung aufhob; dagegen liessen sich Kupfer, Blei, Zink und Eisen durch Eindampfen von 5, bezw. 10 Liter damit behandelten Wassers qualitativ nachweisen.

Nägeli unterscheidet nach seinen Untersuchungen drei Formen der durch giftige chemische Agentien hervorgerufenen Erscheinungen an Spirogyrazellen: 1) die durch physikalische Wirkungen hervorgerufenen Resultate, übereinstimmend mit den Erscheinungen der Plasmolyse, wie sie auch bei starker Concentration unschädlicher Stoffe eintreten, 2) die chemischen Wirkungen (vergl. oben S. 295) und 3) die oligodynamischen.

Aus dem reichen Inhalt der hinterlassenen Arbeit Nägeli's ist noch hervorzuheben, dass er bei Beschreibung der durch höhere Temperaturen (bis 40°) hervorgebrachten Wirkungen eine grosse Inconstanz der einzelnen Abweichungen und deren Abhängigkeit von den wechselnden Vegetationszuständen feststellen konnte, insofern letztere von grossem Einfluss auf die Widerstandsfähigkeit der Spirogyrazellen sind.

Auch das Verhalten der Zellen bei noch weiterer Verdünnung der Lösungen zog Nägeli in Untersuchung und kam zu dem Ergebniss (a. a. O. S. 40), dass man an einen Punkt gelange, wo die Loslösung der Spiralbänder vom Plasmaschlauch nicht mehr erfolgt, sondern lediglich eine mehr oder weniger starke Ausscheidung von unlöslichem Plasma in der Zellflüssigkeit, das sich vorzugsweise an den Enden der Zellen anhäuft.

Letzterer Zustand wird oft genug an unter natürlichen Verhältnissen gestorbenen Spirogyren beobachtet und Nägeli stellt (a. a. O. S. 42) fest, dass manche löslichen Stoffe „in grösserer Menge chemisch-giftiges, in geringerer oligodynamisches und in noch geringerer Menge natürliches Absterben bedingen". Er hält natürlichen Tod und chemisch-giftige Wirkung für analog, indem natürlicher Tod die langsame Wirkung einer chemischen Vergiftung sei; dagegen unterscheide

sich die oligodynamische Wirkung von den beiden nicht dem Grade, sondern der Natur nach.

Auf die Einzelheiten der Versuche braucht hier nicht weiter eingegangen zu werden, es sei nur noch auf die Schlussbemerkungen hingewiesen, welche C. Cramer (a. a. O. S. 45) der bedeutsamen Grundlage anfügt. Neben einer vollen Bestätigung der Feststellungen Nägeli's sind noch einige neue Ermittelungen daraus zu entnehmen, welche die Angaben Nägeli's ergänzen: Von Glas in Glas destillirtes Wasser erwies sich als ganz neutral, Spirogyra setiformis (?) mit linsenförmigem Kern im Vergleich mit anderen Spirogyren als viel resistenter. Durch Eisenoxydhydrat, Leptothrix ochracea wurde oligodynamisches Wasser entgiftet.

Es braucht hier nicht auseinandergesetzt zu werden, weshalb den oben referirten Beobachtungen ein besonderes Interesse für den Pathologen zukommt. Derselbe giftige Stoff in verschiedener Concentration ruft nicht graduell, sondern ihrer Natur nach verschiedene Wirkungen hervor, dieselbe Noxe, in verschiedener Intensität einwirkend, qualitativ, nicht quantitativ differente, leicht sichtbare Aeusserungen. Dazu kommt die Möglichkeit, die Einwirkung der Noxe von Anfang bis zu Ende mit dem Auge verfolgen zu können. Selbst wenn es sich ergeben sollte, dass die von v. Nägeli angenommene Eigenart der oligodynamischen Erscheinungen nicht in dem von ihm aufgestellten Maasse zutreffe, so war doch, abgesehen von der hohen Bedeutung der Versuche für die Beurtheilung gewisser physikalisch-chemischer Vorgänge, auch für die Pathologie des pflanzlichen Protoplasmas eine bisher unbekannte Erscheinung festgestellt, deren Kenntniss geeignet sein konnte, weitere Aufschlüsse über die Eigenschaften der lebenden Substanzen überhaupt anzubahnen.

Ohne zunächst auf die theoretischen Erwägungen einzugehen, welche uns bestimmten, gerade auf der Basis der Publicationen von v. Nägeli und Cramer weiterzubauen, sei es uns gestattet, in die Berichterstattung über unsere anschliessenden Untersuchungen einzutreten.

Zuvörderst schien es geboten, die Bedingungen, unter denen „oligodynamische Erscheinungen“ zu Stande kommen, bezüglich der Antheile ihrer einzelnen Factoren an ihrer Hervorrufung zu studiren, dann die Unterschiede, welche die verschiedenen Arten von Spirogyren in Bezug auf die Reactionen aufweisen. Es hatte sich nehmlich schon bei früheren Versuchen, übereinstimmend mit der Angabe Cramer's über die besondere Widerstandsfähigkeit von Sp. setiformis (a. a. O. S. 47) herausgestellt, dass neben gewissen Eigenthümlichkeiten in der Form auch die Zeit des Eintritts der oligodynamischen Reaction sehr merkliche Abweichungen bei den angewandten Spirogyra-Arten zeigte.

An die Prüfung der Empfindlichkeit gegen Kupferwasser schloss sich die Verwendung anderer giftiger Substanzen und die Einwirkung von Kupferwasser auf andere Lebewesen mit mehr oder weniger geschütztem Protoplasmakörper. Sehr interessant war das Ergebniss, welches die Versuche mit destillirtem Wasser hatten, sowie die bezüglich der chemotaktischen Einwirkung der benutzten Lösungen gewonnenen Resultate.

Zur Orientirung wurden die Versuche Nägeli's mit der unwesentlichen Abweichung wiederholt, dass statt der Münzen Metallfolien benutzt wurden, weil sie mit grösserer Sicherheit mechanisch gereinigt werden konnten und eine zahlenmässige Bestimmung der wirksamen Oberflächen gestatteten. Als Versuchsmaterial dienten verschiedene Arten von Spirogyra, die gegenüber dem hiesigen Wasserleitungswasser sich ganz indifferent verhielten, weil sie entweder den gleichen Gewässern entstammten, wie dieses, oder wie die einem Rhizopodenbassin des zoologischen Instituts entnommenen Algen im Leitungswasser seit Jahren acclimatisirt waren [1]).

[1]) Die Spirogyren wurden in offenen Gläsern an hellen Fenstern cultivirt, wo sie vor der directen Besonnung durch Mattglasscheiben geschützt waren. Am ausdauerndsten erwies sich Sp. laxa, die sich in den kleinen Gläsern gut hielt, während die anderen im Laufe von 2 Monaten meistens wohl den schädlichen Einflüssen der Laboratoriumsluft erlagen, obwohl alle 2 Wochen das Wasser gewechselt wurde, was sich bei vergleichenden Versuchen als vortheilhaft erwiesen hatte. Häufig fanden sich physiologische Veränderungen in den Culturen, die darin zum Ausdruck kamen, dass sich in einzelnen Zellen, bisweilen auch in

Es wurde vorzugsweise experimentirt an Spirogyra crassa (etwa 120 μ breite Fäden), Sp. majuscula (etwas dünner, 4—6 Bänder), Sp. laxa (lange Zellen, mit einem Band, ganz dünn) und an einer erst später in unseren Besitz gelangten Art von der Erscheinung der Sp. nitida, die jedoch nicht genau bestimmt werden konnte, da während der Beobachtungszeit keine Conjugation statthatte, sowie Sp. setiformis, die neben der gestreckten Spiralform ihrer Chlorophyllbänder noch durch eine dicke Gallerthülle ausgezeichnet ist. Für die mit manchen Schwierigkeiten verknüpfte Beschaffung und Bestimmung des pflanzlichen Materials hatten wir uns der bereitwilligen Unterstützung des Herrn Geheimrath Schwendener, des Herrn Prof. Kny, sowie seines Assistenten Herrn Dr. Kolkwitz zu erfreuen. Wir wollen nicht versäumen, den Herren auch an dieser Stelle unseren besten Dank auszusprechen.

Die Versuche ergaben im Allgemeinen, dass die Zurückziehung der Chlorophyllbänder in einer Form auftrat, die nicht ganz mit der von Nägeli beschriebenen übereinstimmte, insofern dieselbe an den von uns benutzten Spirogyren nur ausnahmsweise die von Nägeli beschriebene Trennung der Bänder von dem Plasmaschlauch zeigte, der nur durch einzelne Protoplasmafäden mit den Spiralbändern gelegentlich zusammenhing, sondern es machte sich bei den meisten Arten geradezu regelmässig eine Spaltung des Protoplasmaschlauches derart bemerkbar, dass ein zarter innerer Schlauch mit den Bändern im Zusammenhang sich zurückzog und der Verschiebung der Bänder folgte, während der äussere Rest des Schlauches an der Zellmembran zurückblieb. An Sp. majuscula und Sp. laxa ist diese reguläre Spaltung, die wir als „Plasmoschise“ der bekannten „Plasmolyse“

längeren Reihen derselben, die Chlorophyllbänder mehr oder weniger weit von einem Ende der Zelle oder auch von beiden zurückzogen, ohne dass die Zellen sonst irgend eine Abweichung zeigten oder eine Schädigung aufwiesen. Oefter auch lagen die Chromatophoren ganz gestreckt in der Zelle, dem Längscontour in der Projection mehr oder weniger parallel, als wenn die übrigen Theile ein stärkeres Längenwachsthum erfahren hätten, indess die in ihrer Zunahme zurückgebliebenen grünen Bänder mechanisch gestreckt wurden. Auch hier war keine weitere Schädigung der Zellen zu erkennen.

gegenüber stellen möchten, besonders leicht und deutlich zu erkennen (Fig. 1, 2). Der an der Zellwand anhaftende Theil giebt

Figur 1.

Sp. majuscula. Plasmoschise in Kupferwasser. Die Spiralbänder haben sich zurückgezogen und sind mit dem Kern und dem Protoplasmafäden auf die Seite getreten.

Figur 2.

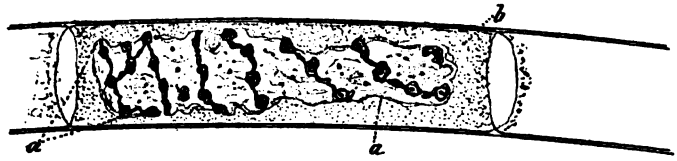

Sp. majuscula. Plasmoschise in Kupferwasser. a innerer Plasmaschlauch. b an der Zellstoffmembran zurückgebliebener äusserer Theil des Protoplasmaschlauches.

ihr ein körniges Aussehen bei Einstellung der Flächenansicht, während er im optischen Längsschnitt als ein feiner, körnerhaltiger, sonst aber hyaliner Saum die Zellmembran an ihrer Innenseite begleitet (Fig. 5). Später sind die Chlorophyllbänder manchmal auch von dem abgespaltenen Theil des Protoplasmas losgelöst und bisweilen noch durch kurze Fäden farblosen körnigen Plasmas mit ihm in Zusammenhang; oft ist die Ablösung nur partiell eingetreten. Die Chlorophyllbänder sind

Figur 3.

Sp. laxa. Geringfügige Plasmoschise. a noch zum Theil in seiner Lage erhaltenes Spiralband. b mit dem Protoplasmaschlauch abgelöstes Spiralband.

Figur 4.

Sp. laxa. Mit 10procentiger Kochsalzlösung hervorgerufene Plasmolyse. Der gesammte Protoplasmaschlauch mit dem Chlorophyllband von der Cellulosemembran abgelöst.

Figur 5.

Sp. laxa. Plasmoschise. Das Chlorophyllband (a) abgelöst und von dem grössten Theil des Plasmaschlauches umgeben. An der Zellmembran geringfügige Reste von Protoplasma zurückgeblieben.

Figur 6.

Sp. crassa. Plasmoschise. a die Spiralen sind abgelöst, eine der Windungen ist an ihrem Fixationspunkt haften geblieben. b der an der Zellmembran zurückgebliebene Theil des Protoplasten. c der abgelöste Theil des Protoplasmas durchgerissen.

Figur 7.

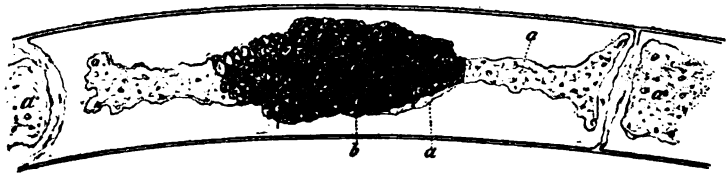

Sp. crassa. Plasmoschise und cadaveröse Plasmolyse. a total abgelöster und geschrumpfter Protoplasmaschlauch. b die zusammengeballten Chromatophoren.

dann vielfach in kuglige oder längliche, klumpige Massen zusammengeballt, die nichts mehr von ihrer ursprünglichen Anordnung erkennen lassen (Fig. 6, 7). Die Spaltung ist nicht immer so regelmässig in ihrer Anordnung; bei manchen Arten überwiegt von vornherein die Bildung von Fäden zwischen der wandständigen Protoplasmaschicht und den Chlorophyllbändern. Aber auch in diesem Falle ist, wenngleich kein zusammenhängender innerer Schlauch, so doch vielfach ein protoplasmatischer Ueberzug an den prominenten Theilen der Chromatophoren zu sehen, besonders deutlich an den Stellen, wo die Protoplastfäden inseriren (Fig. 8). Recht oft begegnete uns diese Form der Plasmo-

Figur 8.

Sp. nitida (?). Oligodynamische Erscheinungen nach 4 Minuten währendem Aufenthalt in Kupferwasser. Die Chlorophyllbänder zum Theil durch Plasmafäden mit dem wandständigen Protoplasma in Verbindung.

Figur 9.

Dasselbe Object wie Fig. 8. 1 Stunde später. Cadaveröse Plasmolyse. Die Chromatophoren zusammengeballt; das Protoplasma von der Zellmembran zurückgezogen und geschrumpft.

schise an einer Spirogyra, die, nicht mit Sicherheit bestimmt, der Sp. nitida jedenfalls nahestand. An Spirogyra nitida hat gerade Nägeli vorzugsweise seine Beobachtungen gemacht und dort auch solche Fäden von Protoplasma beschrieben.

Ein Theil der Bänder zerfällt bisweilen in grobe rundliche Körner, deren Hauptbestandtheil die Pyrenoide mit den Leukoplasten bilden (Fig. 10). Nach 24 Stunden hat sich regelmässig auch der Anfangs an der Zellwand zurückgebliebene Theil des Plasmaschlauches abgelöst und mehr oder weniger zurückgezogen

Figur 10.

Sp. majuscula in Quecksilberwasser. Seltenere Form der Plasmoschise. Der kuglig gewordene Kern in Folge des Zerreissens der Protoplasmafäden auf die Seite getreten. a die Chromatophoren in einzelne grobe Körner zerlegt, sehr dünn. b nachträgliche Ablösung des Protoplasten von der Zellwand (cadaveröse Plasmoschise).

(Fig. 7), und die Zellmembran erscheint ganz klar, wie nach der artificiellen, durch Lösungen von hoher Concentration hervorgerufenen Plasmolyse (Fig. 4). Gegenüber der letzteren ist stets eine ganz feinkörnige Trübung des Zellsaftes festzustellen, ebenso ausnahmslos das Sistiren der Protoplasmaströmung, deren Fortbestehen H. de Vries[1]) bei Einwirkung starker Zuckerlösungen auf Sp. nitida, ebenso auch G. Klebs[2]) an Zygnema, Jause[3]) an Caulerpa und Wiesner[4]) an Spirogyren und Mesocarpus beobachteten. Niemals trat in unseren Versuchen nach Ersatz des giftigen Wassers durch indifferentes der ursprüngliche Zustand wieder ein, wie er bei Plasmolyse durch Zuckerlösungen nach Herstellung der Isotonie des Mediums wieder hergestellt werden konnte.

Auch bei den von Plamoschise betroffenen Spirogyren zeigte sich beim Eintritt derselben die Strömung zunächst partiell, bald aber total aufgehoben. Es ist wohl selbstverständlich, dass mit der regulären Plasmaströmung und ihrer Bedeutung als Kennzeichen des lebenden Zustandes nicht das Tanzen frei im Zellsaft befindlicher oder an feineren hyalinen Protoplasmafäden aufgehängter kleiner Körner zusammengebracht werden darf. Diese Erscheinung ist sehr oft in unseren Versuchen beobachtet

[1]) Plasmolytische Studien über die Wand der Vacuolen. Pringsh. Jahrb. 1885. Bd. 16.

[2]) Arbeiten aus dem Tübinger botan. Inst. Bd. II. S. 534.

[3]) Die Bewegungen des Protoplasma von Caulerpa prolifera. Pringsh. Jahrb. Bd. 21. 1890. S. 279.

[4]) Die Elementarstruktur der lebenden Substanz. Wien 1892. S. 249.

worden, aber geradezu als ein Zeichen des Todes anzusehen, wenn nicht nachweislich eine nur vorübergehende Lähmung der Contractionsfähigkeit des Protoplasma vorliegt. Sie ist in der Natur weit verbreitet und an todten Zellen der verschiedensten Abkunft häufig wahrzunehmen.

Die oben beschriebenen Zustände von Plasmolyse nach voraufgegangener Plasmoschise, überhaupt die nach dem Tode der Zelle auftretende Ablösung des Protoplasten von der Zellmembran, möchten wir als „cadaveröse Plasmolyse" den durch Störung der Isotonie hervorgebrachten artificiellen Formen gegenüberstellen. Obwohl in unseren Experimenten gleichfalls artificiellen Ursprunges, entspricht sie dennoch ihrem Wesen wie den Bedingungen nach, unter denen sie eintritt, durchaus der bei Pflanzen als Leichenerscheinung in grösstem Umfange vorkommenden natürlichen Plasmolyse.

Bisweilen konnten im Innern der abgelösten Protoplasma- und Chromatophorenmasse, wo die Spiralbänder nicht zu sehr zusammengedrängt waren, noch kuglige Vacuolen von oft sehr beträchtlicher, überwiegend aber nur unbedeutender Grösse erkannt werden. Bei den meisten Arten wurde aber die Bildung dieser stets sehr zartwandigen Bläschen nur sehr selten beobachtet.

Zur Plasmoschise ist aber auch eine Erscheinung zu rechnen, die als Vorkommniss beim natürlichen Tode schon früher oft beobachtet und von dem einen von uns auf dem XI. internat. med. Congress in Rom in einem Vortrage: „Zur vergleichenden Pathologie der Nekrose" [1]) beschrieben, sowie durch photographische Abbildungen erläutert wurde. Es ist dies das Zerreissen der Protoplasmafäden in deren Vereinigungsstelle sich der Kern central aufgehängt vorfindet. Die Folge ist regelmässig die Verlagerung des Kernes nach der Seite, an der die Fäden länger gehalten haben. Diese Erscheinung wurde damals durch käufliches kohlensaures Wasser und dünne Lösungen von Anilinfarben hervorgebracht.

[1]) Atti del XI Congresso medico. Vol. II. Patologia generale ed Anatomia patologica. p. 173. — Die in jenem Vortrage mitgetheilten Untersuchungen konnten wegen Mangels an Zeit seitdem noch immer nicht im Zusammenhange bearbeitet werden, sind aber zum Theil in den voraufgegangenen Artikeln und in dieser Arbeit verwerthet worden.

Die Einzelheiten derselben müssen noch weiter unter (S. 331) erörtert werden.

Die Veränderungen, welche mikroskopisch als Plasmoschise festgestellt werden konnten, ändern auch die makroskopische Erscheinung der Spirogyren so erheblich, dass nach einiger Uebung der Umfang der Abweichung in den Versuchen ebenso wie das natürliche Absterben der Pflanzen in den Culturen mit Sicherheit durch das unbewaffnete Auge erkennbar ist. Die gesättigte, nach den verschiedenen Arten etwas differirende grüne Färbung der Spirogyren wird durch Störungen in der Anordnung der Chlorophyllbänder ein wenig lichter, in's Gelbliche ziehend. Dies ist namentlich bemerkbar, wenn die Plasmoschise erst einen Theil des Fadens betroffen hat, so dass sich dieser durch die Farbenänderung von den unveränderten Abschnitten abhebt. Nicht selten kann man eine feine Querstreifung erkennen, die durch den Wechsel von Chromatophoren enthaltenden und davon freien Abschnitten in den einzelnen Zellen hervorgebracht ist. Die plasmolysirten Spirogyrenzellen haben zudem ihren natürlichen Turgor in hohem Maasse eingebüsst; die Fäden dicker Arten erschlaffen so sehr, dass gesunde Fäden selbst der dünnsten Formen, wie Sp. laxa, im Vergleich mit ihnen geradezu starr erscheinen. Die Beobachtung dieser zarten Veränderungen ist für das Arbeiten sehr förderlich gewesen.

A. Versuche über den zeitlichen Ablauf der oligodynamischen Erscheinungen an Spirogyren.

I. Versuche mit Kupfer.

Diese Experimente wurden sowohl angestellt, um die Unterschiede im zeitlichen Verhalten der verschiedenen Arten, als auch den Einfluss zu ermitteln, welchen die Flüssigkeitsmenge sowie die Ausdehnung der angewandten Metallfläche auf den Ablauf der Vorgänge hatte. Es wurden in den ersten Versuchsreihen gleichzeitig Sp. laxa, Sp. crassa und Sp. majuscula geprüft. Aus jeder Versuchsreihe sei hier nur ein Versuch angeführt und zugleich hervorgehoben, dass die Abweichungen unter den einzelnen, oft wiederholten Versuchen jeder Reihe sich als ausserordentlich unbedeutend erwiesen.

1.

6 neue Schalen wurden gründlich gereinigt und in jede Schale 300 ccm Leitungswasser gegossen. In 3 Schalen wurde je ein Stück Kupferfolie (Reagenzblech) von 3mal 10 cm Ausdehnung = 60 qcm Kupferfläche gelegt. Die anderen 3 Schalen wurden zur Controle nur mit Leitungswasser (300 ccm) gefüllt. Die Schalen wurden paarweise (mit und ohne Kupfer) als I, II und III bezeichnet. In I wurden einige Fäden von Sp. laxa, in II von Sp. crassa und in III von Sp. majuscula gebracht.

Der Inhalt der Schalenpaare wurde von Viertel- zu Viertelstunde untersucht. Nach 2¼ Stunden waren in II mit Kupfer die ersten Erscheinungen (Plasmoschise) bemerkbar, während die Controle unverändert war; nach 24 Stunden cadaveröse Plasmoschise, Controle durchaus unverändert.

Merklich später, 3 Stunden nach Beginn des Versuches, wurden in Schale III mit Kupfer die ersten Erscheinungen der Plasmoschise bemerkbar, während die Controle intact war; cadaveröse Plasmolyse nach 24 Stunden, Controle unverändert.

In Schale I war nach 4 Stunden Plasmoschise eingetreten, aber nach 24 Stunden noch keine weitere Veränderung. Die Controle fortgesetzt intact.

Es zeigt sich bei diesen Versuchen, in denen gleichzeitig Kupfer und Spirogyren in das oligodynamisch neutrale Leitungswasser gebracht wurden, dass nach Verlauf mehrerer (2¼—4) Stunden oligodynamische Erscheinungen eintreten, denen bei Sp. crassa und Sp. majuscula innerhalb 24 Stunden cadaveröse Plasmolyse folgte, die bei Sp. laxa nicht auftrat. Die Reihenfolge der Empfindlichkeit war: Sp. crassa, Sp. majuscula, Sp. laxa.

2.

Die 3 Spirogyren wurden wie in 1. benutzt, jedoch mit dem Unterschiede, dass sie nicht schon vor dem Kupfer in die Versuchsschalen gebracht wurden, sondern erst 24 Stunden nach der Kupferfolie. Das Resultat war:

I Sp. laxa,	nach	1¼	Stdn.	Plasmoschise,	nach 24	Stdn.	keine weitere Veränderung.
II Sp. crassa,	-	15	Min.	-	- 24	-	cadaveröse Plasmolyse.
III Sp. majuscula,	-	30	-	-	- 24	-	cadaveröse Plasmolyse.

Alle Controlen gut erhalten.

Aus dieser Versuchsreihe ergiebt sich, dass die Zeiten im Vergleich mit 1. erheblich verkürzt sind, und zwar betrugen sie

in 2.:	15	30	75 Min., gegen	
in 1.:	2¼	3	4 Stdn.; das ist	
Verkürzung in 2. auf	⅛	⅙	$\frac{5}{16}$	der in 1. gebrauchten Zeit.

Die Reihenfolge der Empfindlichkeit war dieselbe wie in 1.

Es ist hieraus zu folgern, dass etwa 2, 2½ und 2¾ Stunden erforderlich waren, bis das Wasser die zur Hervorrufung oligodynamischer Erscheinungen ausreichende Giftigkeit erlangte.

3.

Versuchsanordnung wie in 2., nur wurde statt 3mal 10 cm Kupferfolie = 60 qcm wirksamer Fläche 6mal 10 cm Kupferfolie = 120 qcm wirksamer Fläche benutzt. Resultate:

I Sp. laxa, nach 1½ Stdn. Plasmoschise, nach 24 Stdn. keine weitere Veränderung.
II Sp. crassa, - 15 Min. - - 24 - } cadaveröse
III Sp. majuscula, - 30 - - - 24 - } Plasmolyse.
Controlen intact.

Obwohl in diesem Experiment die doppelte Fläche Kupfer benutzt wurde, ist das Resultat gegen II nicht geändert.

Wiederholungen dieser Versuche ergaben nur unbedeutende Differenzen bezüglich der gebrauchten Zeit.

4.

Wiederum werden 6 mal 10 cm Kupferblech verwandt, jedoch nicht vor der Einbringung der Sp. in's Wasser gebracht, sondern erst nachdem das Wasser sich als völlig indifferent gegen die Sp. erwiesen hat, hinzugefügt.

Die erhaltenen Zeiten erschienen ein wenig verkürzt, aber nicht bedeutend genug, um daraus einen Einfluss der Flächengrösse auf den Ablauf des Versuchs abzuleiten.

I Sp. laxa, nach 3¼ Stdn. Plasmoschise.
II Sp. crassa, - 1½ - - , nach 24 Stdn. Plasmolyse.
III Sp. majuscula, - 2¾ - - - 24 - -

Aus allen bisher angestellten Versuchen ergiebt sich, dass die Empfindlichkeit eine constante bei den verschiedenen Arten ist aber grosse Differenzen aufweist, und dass sich die innerhalb 24 Stunden auftretenden Veränderungen bei Sp. laxa auf Plasmoschise beschränken, während ihr bei den anderen Arten Plasmolyse folgt.

5.

Objectträgerversuche, zu denen Leitungswasser verwandt wurde, in dem auf je 300 ccm je 3mal 10 oder 6mal 10 cm Kupferfolie 24 Stunden gelegen hatte.

Die mehrmals wiederholten Versuche ergaben übereinstimmende Re-

sultate, indem die verschiedene Grösse der Kupferfolie keine Differenz verursachte.

Die frischen in das Wasser gebrachten Fäden zeigten bei

I	Sp. laxa	Plasmoschise nach	1¼ Stdn.
II	Sp. crassa	- -	15 Min.
III	Sp. majuscula	- -	30 Min.

Im Laufe der Arbeit kamen wir in den Besitz einer vierten Art von Spirogyra, die ihrer Form nach als Sp. nitida anzusehen war, aber da keine Conjugation beobachtet wurde, nicht genau bestimmt werden konnte. Es wurden an ihr alle Versuche von 1.—5. mit fortgesetzten Controlversuchen wiederholt. Die Ergebnisse derselben sind in der folgenden Tabelle mit denen der 3 gleichzeitig bearbeiteten Spirogyren, nach dem zeitlichen Ablauf geordnet, zusammengestellt. Diese Spirogyre steht durchgehend an Empfindlichkeit allen anderen voran.

Tabelle I.

	(1.) 300 ccm Wasser mit Spirogyren, nach 24 Stdn. 3mal 10 Kupfer		(4.) 300 ccm Wasser mit Spirogyren, nach 24 Stdn. 6mal 10 Kupfer		(2.) 300 ccm Wasser mit 3mal 10 Kupfer, nach 24 Stdn. Spirogyren		(3.) 300 ccm Wasser mit 6mal 10 Kupfer, nach 24 Stdn. Spirogyren		(5.) Objectträgerversuch mit 3mal 10 Kupfer und 300 ccm Wasser	
	Plasmoschise	Plasmolyse	Plasmoschise	Plasmolyse	Plasmaschise	Plasmolyse	Plasmoschise	Plasmolyse	Plasmoschise	Plasmolyse
Spirogyra nitida (?)	14—15 Min.	10 Stdn.	14—15 Min.	10 Stdn.	4—5 Min.	1 Stde.	4—5 Min.	1 Stde.	4—5 Min.	1 Stde.
Sp. crassa	2¼ Stdn.	24 Stdn.	1½ Stdn.	24 Stdn.	15 Min.	12 Stdn.	15 Min.	24 Stdn.	15 Min.	12 Stdn.
Sp. majuscula	3 Stdn.	24 Stdn.	2¼ Stdn.	24 Stdn.	30 Min.	24 Stdn.	30 Min.	24 Stdn.	30 Min.	24 Stdn.
Sp. laxa	4 Stdn.	—	3¼ Stdn.	—	1¼ Stdn.	—	1¼ Stdn.	—	1¼ Stdn.	—

In den Versuchen 3 und 4 hatte sich gezeigt, dass das Wasser nicht schneller seine Giftwirkung ausübte, wenn es mit einer grösseren Kupferfläche 24 Stunden in Berührung war, als wenn eine kleinere Fläche verwandt wurde. Es ist daraus zu schliessen, dass bei einer Zeitdauer von 24 Stunden die letztere ausreichte, um dem Wasser den höchsten auf diese Art zu erreichenden Grad von Giftigkeit zu verleihen. Damit war aber

nicht erwiesen, dass die Grösse der Kupferfläche in allen Fällen irrelevant für das Resultat sei.

6.

Es wurde zu den hierauf bezüglichen Versuchen Spirogyra nitida(?), die sich als sehr empfindlich erwiesen hatte, verwandt.

a.

300 ccm Leitungswasser mit 3mal 10 cm Kupferblech zusammengebracht, war schon nach 20 Min. wirksam. Beim Objectträgerversuch trat an dem Sp.-Faden schon nach 4—5 Min. Plasmoschise ein.

b.

Bei dem gleichen Versuch mit 6mal 10 cm Kupferblech war schon nach 10 Min. die gleiche Wirkung nachzuweisen.

7.

Wurden Spirogyren gleichzeitig

a) mit 3mal 10 cm Kupferfolie in 300 ccm Wasser gebracht, so dauerte es ½ Stunde,

b) mit 6mal 10 ccm Kupferfolie in demselben Quantum Wasser 15 Min., bis eine schon an fast allen Zellen erkennbare Plasmoschise eintrat.

Diese beiden letzten Versuchspaare (6 und 7) zeigen also, dass das Wasser nach einer beträchtlich kürzeren Zeit, 20 und 10 Minuten (Vers. 6a und b), giftig wird, und dass die Zeit, welche zur Erreichung der Giftigkeit erforderlich ist, in umgekehrtem Verhältniss zur benutzten Kupferfläche steht.

8.

Da die Kupfermenge, welche sich dem Wasser, falls andere Kräfte ausgeschlossen werden können, mitgetheilt haben muss, um es „oligodynamisch wirksam“ zu machen, nicht genauer chemisch bestimmt werden kann, so war es wichtig, zu ermitteln, wie weit sich oligodynamisches Kupferwasser verdünnen liess, ohne seine schädigende Einwirkung auf die lebenden Substanzen der Spirogyren einzubüssen. Es wurde deshalb Wasser, das 24 Stunden mit Kupferfolie (300 ccm Wasser zu 3mal 10 cm Kupferfolie) gestanden hatte, mit gleichen Theilen inactiven Wassers verdünnt, ohne in Schalenversuchen eine bemerkbare Differenz zu zeigen; die Wirkung trat bei der angewandten Spirogyra in 4—5 Minuten ein. In der folgenden Tabelle sind die Zeiten notirt, welche bei steigender Verdünnung mit Leitungswasser bis zum ersten Eintritt von Spaltungserscheinungen

verstrichen. Es sei hier hervorgehoben, dass sich der Anfang der Plasmoschise fast regelmässig zuerst durch die Zurückziehung der Chromatophoren von den Querwänden der Zellen bemerkbar machte.

Tabelle II.

	Verdünnung des Kupferwassers mit Leitungswasser im Verhältniss von									
	1:2	1:3	1:4	1:10	1:20	1:40	1:50	1:80	1:90	1:100
Zeit der Plasmoschise	8 Min.	15 Min.	20 Min.	30 Min.	2 Stdn.	6—8 Stdn.	nach 10 Stdn.	nach 10 Stdn.	zwischen 10—24 Stdn.	24 Stdn.
Wirkung	+	+	+	+	+	+	+	+	+	+

Es ergiebt sich aus diesen Versuchen, dass noch der 100. Theil des in dem auf die angegebene Weise hergestellten „oligodynamisch wirksamen“ Wassers enthaltenen Kupfers giftige Wirkungen auf Spirogyrazellen ausübt, wenngleich dieselben langsamer und in einer von der gewöhnlichen abweichenden Form auftreten. Sie äusserten sich zunächst lediglich im Aufhören der Strömung und der oben S. 305 erwähnten Kernverlagerung, hervorgerufen durch Zerreissen der Protoplasmastränge. An den Kernen konnte regelmässig eine starke Aufblähung und Färbbarkeit durch Kernfarben constatirt werden. Später trat auch an derartig veränderten Zellen cadaveröse Plasmolyse ein. Bei Verdünnungen unter 1:30 war diese Form die typische; dass sie der Plasmoschise zugerechnet werden muss, wird weiter unten (S. 330) nachgewiesen werden.

Wurde die Verdünnung noch weiter fortgesetzt, so zeigte sich bei 1:150, dass auch das Durchreissen der Fäden und Auf derseiteliegen des Kerns nicht mehr zu Stande kamen, dagegen die Plasmaströmung nach etwa 24 Stunden ohne sonstige Veränderung ganz aufhörte, oder dass bisweilen die Chlorophyllbänder ein wenig unregelmässig derart lagen, dass vielfach je zwei benachbarte einander etwas genähert und dadurch so angeordnet waren, dass entsprechend grössere Zwischenräume daneben entstanden. Bei Spirogyra crassa wurde es dadurch möglich die Protoplasmafäden, welche wegen der dichten Stellung der Chromatophoren sonst nicht immer gut zu sehen sind, sehr leicht und deutlich zu erkennen. Dass nicht die geringste Strö-

mung statt hatte, war mit Sicherheit festzustellen. Ganz ähnlich ist die Erscheinung von Spirogyren, welche durch kurzdauernde, starke elektrische Inductionsströme getödtet worden sind, während bei Anwendung schwächerer Ströme Dislocation der Kerne und gröbere plasmoschistische Deformationen überwiegen.

Makroskopisch fiel es auf, dass die Spirogyren durchweg erschlafft waren, während die Controlen ihre reguläre Straffheit bewahrt hatten. Es ist dieses eine Form des Zelltodes, welches wir gelegentlich bei Anwendung von Anilinfarben in sehr grosser Verdünnung sahen, wo sowohl Zerreissen der Plasmafäden als auch, in anderen Fällen, keine Formänderung bei dem Farbstoff entsprechender Tinction der Zelle auftrat. Der Kern erschien bei Anwendung des hochverdünnten Kupferwassers in gleicher Weise verändert wie bei Anilinfärbungen und Quecksilberwasser.

II. Versuche mit anderen Metallen.

Wir gingen ferner daran, unter Innehaltung der bisher befolgten Versuchsanordnung sowie fortlaufender Controlen, die Wirksamkeit der anderen Metalle zu untersuchen.

1. Quecksilber.

Die Art des zeitlichen Verlaufs erwies sich, wo eine Wirkung überhaupt constatirt wurde, ebenso wie die Empfindlichkeitsreihenfolge der verschiedenen Arten als durchaus übereinstimmend mit den durch Kupfer erhaltenen Resultaten. Wir beschränken uns daher darauf, zur Illustration dieses Verhaltens eine Tabelle der in den Quecksilberversuchen erhaltenen Zahlen zu geben, welche die energische Wirkung dieses Metalles darthun.

Dennoch aber machte sich ein Unterschied in der Form der Erscheinung dahin geltend, dass die Plasmoschise sich bei Sp. majuscula und Sp. crassa nur selten in der im unverdünnten Kupferwasser beobachtenden Weise kundthat, sondern ganz überwiegend das auf S. 311 als Wirkung des stärker verdünnten Kupferwassers beschriebene Aussehen hervorbrachte. Meistens traten nur die Kerne auf die Seite, von den Gipskrystallen dichter umlagert. Die Chlorophyllbänder waren unregelmässig zusammen-

Tabelle III.

	300 ccm Wasser mit Spirogyren nach 24 Stdn. Quecksilber		300 ccm Wasser mit Spirogyren nach 24 Stdn. Quecksilber		300 ccm Wasser + Quecksilber nach 24 Stdn. Spirogyren		300 ccm Wasser + Quecksilber nach 24 Stdn. Spirogyren		Objectträger-versuch 300 ccm Wasser mit Quecksilber 24 Stunden	
	Plasmo-schise	Plasmo-lyse	Plasmo-schise	Plasmo-lyse	Plasmo-schise	Plasmo-lyse	Plasmo-schise	Plasmo-lyse	Plasmo-schise	Plasmo-lyse
Spirogyra	25 Min.	12 Stdn.	25 Min.	12 Stdn.	5—6 Min.	2 Stdn.	5 Min.	1 Stde.	5 Min.	1 Stde.
Sp. crassa	40 Min.	24 Stdn.	40 Min.	24 Stdn.	30 Min.	12 Stdn.	30 Min.	12 Stdn.	30 Min.	12 Stdn.
Sp. majuscula	1 Stde.	24 Stdn.	1 Stde.	24 Stdn.	40 Min.	14 Stdn.	40 Min.	14 Stdn.	40 Min.	14 Stdn.
Sp. laxa	5 Stdn.	—	5 Stdn.	—	2½ Stdn.	—	2½ Stdn.	—	2½ Stdn.	—

gerückt, vielfach gerade an den Kernstellen besonders stark verworfen, als wenn die verkürzten Fäden sie aus ihrer regulären Lage herausgezogen hätten. Die Kerne erschienen meistens stark aufgebläht, die Kernkörperchen glänzender, ein wenig verkleinert. Eine minimale Trübung des Protoplasmaschlauches machte sich gleichfalls bemerkbar; bei einigen Zellen trat aber auch keine sichtbare Veränderung der Protoplasten ein, wie dies bei dem ganz stark verdünnten Kupferwasser beobachtet wurde. Nachträglich wurde auch an diesen Objecten Ablösung des Protoplasten von der Zellmembran constatirt. Die Deformationen standen auch dann den durch oligodynamisches Kupferwasser erzeugten immer etwas nach.

2. Silber und Blei.

Nur in Bezug auf das Verhalten des Silbers und des Bleies stimmen unsere Ergebnisse, welche die Angaben von Nägeli's, soweit sie die in gleicher Art angestellten Versuche betreffen, durchaus bestätigen, nicht mit seinen Befunden überein. Wir erhielten ein positives Ergebniss beim Silber, dagegen ein negatives beim Blei. Worauf diese Differenz zurückzuführen ist, vermögen wir nicht anzugeben; es wurden Folien von chemisch reinem Metall benutzt

Schalenversuche mit 300 ccm Leitungswasser und 3mal 10 ccm Silberblech; hierzu die Spirogyren, das Ergebniss war:

I Sp. laxa,	Plasmoschise nach	5 Tagen
II Sp. crassa,	-	- 36 Stunden
III Sp. majuscula,	-	- 4 Tagen.

Die angegebenen Zeiten entsprechen dem ersten Auftreten von Veränderungen an den Zellen; die Controlen blieben fortgesetzt intact.

Silber erwies sich zwar als sehr langsam wirkend im Vergleich mit Kupfer, immerhin doch nicht unwirksam. Um so überraschender ist das Ergebniss der Versuchsreihe mit Blei, zu der in gleicher Anordnung (300 ccm Leitungswasser mit 3mal 10 cm chemisch reinem Bleiblech) die gleichen Spirogyren wie in den früheren Versuchen verwandt wurden. Noch nach 8 Tagen war in allen Versuchen nicht die geringste Abweichung gegenüber den völlig intacten Controlen wahrzunehmen.

Es wäre von grosser Wichtigkeit, zu untersuchen, wie weit an diesem überraschenden Resultat die Löslichkeitsverhältnisse des Bleies, wie weit seine relative Giftigkeit gegenüber dem Protoplasma theil hat. Bei der Umständlichkeit und Schwierigkeit der quantitativen Bestimmung der in Betracht kommenden äusserst minimalen Mengen standen wir nach einigen Versuchen von einer Verfolgung dieser Fragen ab.

III. Versuche mit Kochsalz.

Die bisher aufgeführten Versuche hatten eine Plasmoschise und später eintretende cadaveröse Plasmolyse ergeben, die aus den verschiedenen Spirogyra-Arten zu auffallend constanten, unter sich differirenden Zeiten eintraten. Um über die hierdurch zu Tage tretende differente Widerstandsfähigkeit weitere Aufschlüsse zu gewinnen, sowie um Vergleiche zwischen der nach Anwendung oligodynamischen Wassers entstehenden Veränderung mit der durch anisotonische Lösungen hervorgebrachten Plasmolyse anstellen zu können, wurden Versuche mit 10procentiger Kochsalzlösung (Leitungswasser) angestellt. Die auf dem Objectträger beobachtete Plasmolyse trat ein bei:

Sp. crassa	nach	1 Stunde
Sp. majuscula	-	2¼ Stunden
Sp. laxa	-	3 -

Die Versuche wurden wiederholt und stets mit Controlen angestellt.

Weil die Indifferenz des Leitungswassers mit dem Salzgehalt desselben qualitativ und quantitativ in Zusammenhang gebracht werden musste, ebenso wie die bekannte indifferente Wirkung der sogen. physiologischen Kochsalzlösung auf thierische und pflanzliche Zellen von hoher Empfindlichkeit, so vermochten wir ferner destillirtes Wasser durch Zusatz von Kochsalzlösung indifferent zu machen, da wir die Angabe Nägeli's, dass solches Wasser oligodynamisch wirke, bestätigt gefunden hatten.

Es ist bekannt, dass der Titre der physiologischen Kochsalzlösungen vielfach verschieden ist, was wohl auf den grösseren oder geringeren Säuregrad des käuflichen Aq. destillat. zurückzuführen ist. Wir benutzten deshalb zu diesen Versuchen selbstdestillirtes Wasser, welches von dem erwähnten Fehler frei war und es ergab sich, dass eine 1procentige Lösung an Sp. crassa Plasmolyse nach 1 Stunde, an Sp. majuscula nach 1½ Stunden, an Sp. laxa nach 2 Stunden hervorrief. 0,9 procentige verursachte eine bedeutende Aufblähung der Zellmembran, die nach einigen Stunden hervortrat, 0,8 procentige eine solche nach etwa 24 Stunden.

Gänzlich indifferent erwies sich 0,7 procentige Kochsalzlösung, in der die Spirogyren Tage lang unverändert blieben; bei 0,6procentiger trat eine geringe Quellung ein, die aber erst nach etwa 36 Stunden bemerkbar wurde, während oligodynamische Veränderungen und Plasmolyse gänzlich ausblieben. Die Zeit des Eintritts der Veränderungen ist aus folgender Tabelle zu ersehen:

Tabelle IV.

	1 pCt. NaCl	0,9 pCt. NaCl	0,8 pCt. NaCl	0,6 pCt. NaCl
Sp. crassa	1 Stunde	2 Stunden	24 Stunden	1½ Tage
Sp. majuscula . .	1½ Stunden	3½ -	36 -	3½ -
Sp. laxa	2 -	4 -	30 -	4 -

Es ist aus den obigen Versuchen nun zu folgern, dass die Widerstandsfähigkeit der Spirogyrenarten gegen anisotonische Lösungen sich ebenso verhält, wie gegen oligodynamische, insofern auch hier die Reihenfolge Sp. crassa — majuscula —

laxa war, ferner dass eine Kochsalzlösung von 0,7 pCt. sich auch bei ihnen als indifferent erwies und somit nicht Differenzen der Plasmabeschaffenheit die Ursache der nach den Arten verschiedener Widerstandsfähigkeit sind, sondern dass letztere in dem verschiedenen Schutz durch die Zellmembran oder besonderen Struktureigenthümlichkeiten anderer Art begründet sein muss. Die später untersuchte Sp. setiformis mit der dicken, gallertigen Hülle, welche die Cellulosehaut äusserlich vollständig umhüllt, erwies sich an Empfindlichkeit der Sp. nitida (?) mindestens gleichstehend. Es erscheint danach möglich, dass die Membran der Spirogyren in verschiedenem Grade benetzbar ist und hierin ein Grund des differenten zeitlichen Eintritts der Plasmastörungen liegt, der durch Differenzen in der Dicke der Cellulosemembranen nicht erklärt wird.

IV. Versuche mit Sublimat.

v. Nägeli hatte bereits mit Quecksilbersublimat, allerdings in anderer Absicht, Versuche angestellt, die eine oligodynamische Wirkung von Lösungen ergaben, die im Liter nur Bruchtheile eine Molekuls enthielt und dazu führten, dass die Wirksamkeit des angewandten destillirten Wassers entdeckt wurde.

Abgestufte Lösungen eines giftigen Salzes sollten uns dazu dienen, die von Nägeli als „chemische Wirkung“ und „specifische Giftwirkung“ bezeichneten Veränderungen der Algen in ihrem Verhältniss zu der „oligodynamischen Wirkung“ näher aufzuklären.

Stärkere Lösungen wie die zur Desinfection gebräuchliche Lösung von 1:1000, ebenso 1:2000, riefen in kürzester Zeit Erstarrung, im histologischen Sinne vollkommene Fixation, hervor, was v. Nägeli als chemisch giftige Wirkung bezeichnet. Die Zellen erschienen durch Fällung des Zellsaftes, sowie feinkörnige Veränderung der Protoplasten leicht getrübt, die Kernform erhalten. Eine nachträgliche Plasmoschise oder Plasmolyse trat nicht ein.

Die ganz in der Anordnung der früheren Experimente an 4 Arten von Spirogyra gleichzeitig angestellten Versuche hatten das in der folgenden Tabelle zusammengestellte Ergebniss:

Tabelle V. Sublimat.

	1 : 10000 Leitungswasser		1 : 100000 Leitungswasser		1 : 500000 Leitungswasser		1 : 1000000 Leitungswasser		1 : 5000000 Leitungswasser	
	Erstarrung	Nachträgliche Veränderung	Erstarrung	Nachträgliche Veränderung	Aufhören der Strömung	Plasmoschise	Aufhören der Strömung	Plasmoschise	Aufhören der Strömung	Plasmoschise
Spirogyra nitida (?)	2—3 Sec.	—	10 Min.	—	30 Min.	1 Stde.	—	3 Stdn	—	—[1])
Sp. crassa	1 Min.	—	20 Min.	—	1 Stde.	3 Stdn.	—	4 Stdn.	—	—[1])
Sp. majuscula	3 Min.	—	1 Stde.	—	2 Stdn.	6 Stdn.	—	12 Stdn.	—	—[1])
Sp. laxa	10 Min.	—	2 Stdn.	—	4 Stdn.	10 Stdn.	—	24 Stdn.	—	—[1])

[1]) Atrophischer Zerfall nach 5—6 Tagen.

Diese Tabelle ist insofern besonders interessant, als sich bei den starken Lösungen nur eine dauernde Fixation einstellte, der nachträgliche Veränderungen nicht folgten. Bei einer Lösung von 1 : 500000 trat die Starre nicht mehr ein, dagegen wurde, wie in den Versuchen mit oligodynamischen Kupferlösungen, nach kurzer Zeit Aufhören der Plasmaströmung und darauf Plasmoschise beobachtet. Vor dem Aufhören der Strömung unterscheidet sich die Erstarrung, abgesehen von der Trübung der Zelle, auch durch das Fehlen der Molekularbewegung an scheinbar frei liegenden Körnern (vergl. oben S. 304).

Bei 1 : 1000000 wurde ein der Plasmoschise voraufgehendes Aufhören der Strömung nicht beobachtet, dagegen war die Störung, besonders bei Sp. crassa fast nur auf das Zerreissen der Plasmafäden, Färbung des Protoplasmaschlauches, Dislocation und Quellung des Kernes beschränkt. Letzterer Zustand scheint bei allen Todesarten mehr oder weniger entwickelt beobachtet zu werden. Bei den chlorophyllreichen Spirogyren wird nur der Kern an plasmoschisirten und plasmolytischen Zellen meistentheils durch die grünen Massen völlig verdeckt. Auch die Gipskrystalle erschweren in manchen Arten seine Erkennung in hohem Maasse.

Eine Lösung von 1 : 5000000 scheint zunächst überhaupt keine Wirkung zu äussern, da die Fäden nach 24 Stunden noch

unverändert aussehen. Die fortgesetzte Beobachtung ergab aber, dass nach einiger Zeit (etwa 5—6 Tagen) die Spirogyren in einer Form zu Grunde gingen, wie sie in Culturen häufiger beobachtet wird, an den Controlen aber nicht oft gefunden wurde. Es zeigte sich, dass die Spiralbänder atrophisch wurden und in kleine Bröckel zerfielen, ähnlich, wie dies gelegentlich einmal bei Quecksilberwasser auch beobachtet wurde. Nach längerer Zeit trat Entfärbung ein und die Zellen starben in gewöhnlicher Weise (s. Fig. 10).

Auf die Bedeutung dieser Versuchsreihe für die Bewerthung der oligodynamischen Erscheinungen gegenüber den chemisch giftigen Wirkungen werden wir noch später zurückzukommen haben.

V. Versuche mit destillirtem Wasser.

Das käufliche destillirte Wasser hatte sich als oligodynamisch wirksam erwiesen, obwohl in der Fabrik angestellte Versuche an grösseren Quantitäten desselben keinen Kupfergehalt erwiesen und die bei dem frisch hergestellten Wasser bemerkbare saure Reaction sich nach etwa 3 Tagen verloren hatte. Dennoch erscheint, neben anderen Möglichkeiten, es nicht ausgeschlossen, dass durch kleine Porositäten der Verzinnung thatsächlich etwas Kupfer sich dem Wasser beigemengt habe. Wir gingen daher daran, uns Wasser selbst zu destilliren im chemischen Laboratorium des Pathologischen Instituts, dessen Vorstand, Herrn Prof. Salkowski, wir für seine liebenswürdige Förderung zu grossem Danke verpflichtet sind. Es glückte uns da, destillirtes Wasser zu erhalten, welches, von Glas in Glas hergestellt, sich als vollkommen indifferent gegenüber den eingebrachten Spirogyren erwies. Die letzteren hielten sich 10 Tage und länger in den Schalenversuchen, ohne Schädigungen aufzuweisen. Dennoch kamen, ohne dass wir uns zunächst eine Erklärung dafür schaffen konnten, Fehlversuche leicht vor. Subtilste Reinigung der benutzten Gläser und Kühler konnte nicht verhindern, dass unter einer grösseren Zahl von Destillationen einige Fehlschläge zu verzeichnen waren, indem das Destillat oligodynamisch wirkte; es stellte sich heraus, das ihm ein geringer Geruch von Indol, von früherer Benutzung der Glasapparate herrührend, anhaftete,

und es erschien daher möglich, dass trotz aller Vorsicht noch eine minimale Verunreinigung des Wassers stattfand, die jedoch in der Mehrzahl der Fälle nicht ausreichte, um oligodynamische Erscheinungen hervorzurufen. Sehr viel auffälliger war dagegen ein Ergebniss, welches wir erzielten, als wir, da uns Platinapparate nicht zur Verfügung standen, einen ganz neuen Kühler und neue Gläser verwandten.

1.

In dem auf diese Weise destillirten Wasser blieb Kupferblech (3mal 100 ccm auf 300 ccm Wasser) 24 Stunden liegen. Von diesem Wasser wurden je 100 ccm in neue, gründlich gereinigte Schalen gegossen und Spirogyren hineingebracht. Von Zeit zu Zeit wurden Proben entnommen, aber noch nach 24 Stunden war keine Veränderung an ihnen eingetreten, das Wasser also nicht oligodynamisch geworden. Wurde nun wieder Kupferblech in eine der Schalen zu den Spirogyren gebracht, so starben dieselben nach kurzer Zeit unter Eintritt von Plasmoschise, während die Controle intact geblieben war.

2.

Von demselben Destillat wurden je 100 ccm mit Kupferfolie und Spirogyren gleichzeitig aufgestellt und es trat in der von früher gewohnten Weise Plasmoschise, später Plasmolyse ein.

Diese Versuche wurden oft wiederholt, und es kam von Zeit zu Zeit, ohne dass ein Grund ermittelt werden konnte, zu Fehlversuchen, indem das an sich indifferente Wasser, auch ohne dass Spirogyren und Kupfer gleichzeitig eingebracht wurden, durch das Kupfer allein oligodynamisch wurde. Als höchst auffälliges Ergebniss dieser Versuche ist trotzdem festzuhalten, dass gewisse Destillate durch Kupferfolie nicht oligodynamisch gemacht werden konnten, sondern dass dem Wasser ausserdem noch Spirogyren hinzugefügt werden mussten, um es oligodynamisch wirksam zu machen; was bei gleichzeitiger Einbringung von Kupfer und Spirogyren ohne Weiteres eintrat.

Es ist wohl zu beachten, dass hier ein Unterschied besteht zwischen von Glas zu Glas destillirtem Wasser, das, wie dies schon von Cramer (a. a. O. S. 45) nachgewiesen ist, oligodynamisch unwirksam ist, und solchem, welches gleichfalls an sich unwirksam, aber auch durch Kupfer nicht oligodynamisch wirksam gemacht werden konnte. So sicher destillirtes Wasser der ersten Art durch Destillation von Glas in Glas zu erhalten ist,

so schwierig erwies sich die Herstellung der zweiten Art, da wir einen Grund für die zwischen gelungenen Destillationen immer wieder eintretenden Fehlschläge nicht auffinden konnten. Es liegt nahe, daran zu denken, dass geringfügige Beimengungen für das Zustandekommen der Oligodynamie nothwendig sind und dass bei ihrem völligem Fehlen auch die geringfügige Lösung von Kupfer nicht eintritt, die durch Leitungswasser und oft auch durch auf Glas abgezogenes destillirtes Wasser zu Stande kommt. Welcher Art die Beimengung ist, ob hierfür organische Substanz wesentlich ist oder ob auch anorganische Stoffe dies bewirken können und welcher Art sie sind, muss einstweilen unentschieden bleiben; die weitere Verfolgung dieser Versuche aber dürfte eine interessante Aufgabe sein.

B. Versuche an Bacteriaceen.

Da die Ergebnisse der Versuche an Spirogyren einen grossen Einfluss der Zellmembran auf den zeitlichen Ablauf der Veränderungen wahrscheinlich machten, so wurden weitere Versuche an Bacteriaceen, insbesondere an solchen angestellt, an denen das Protoplasma in Gestalt von Geisseln frei an die Oberfläche tritt. Es wurden bei dem praktischen Interesse, welches eine ausreichende desinficirende Wirkung der dünnen Metalllösungen haben würde, vor Allem Darmbewohner gewählt und die Versuche zunächst mit Bac. typhi abdom., Bact. coli comm. und Choleravibrionen angestellt.

I. Bac. typh. abdom.

1.

Zuerst wurden kleine Mengen in eine relativ reichliche Menge von Kupferwasser (3 mal 10 cm Kupferfolie 24 Stunden in 300 ccm Leitungswasser) gebracht. In 9 Reagenzgläser wurde je 1 ccm Kupferwasser und hierzu eine Oehse 2tägiger Bouilloncultur gegeben. Nach 24 Stunden Stehen bei Zimmertemperatur wurde der Inhalt jedes Glases gründlich mit 5 ccm verflüssigter Nährgelatine gemischt, zu einer Platte ausgegossen bei Zimmertemperatur gehalten. Die Platten waren noch nach 48 Stunden völlig steril, während in 3 Controlen, wo statt des Kupferwassers sterilisirtes Leitungswasser verwandt war, nach 24 Stunden reichliche Entwickelung von Typhusbacillen constatirt wurde.

2.

Derselbe Versuch mit der Abweichung, dass die mit Bac. typhi geimpften Gläser nach 6 Stunden zu Platten gegossen wurden, hatte dasselbe Resultat.

Versuche 1 und 2 wurden mehrere Male wiederholt, auch mit der Modification durch Einlegen von kleinen Kupferstreifen in Reagirgläser mit 1 ccm Leitungswasser. Vor der Impfung wurden die Kupferstreifen herausgenommen.

3.

Versuchsanordnung wie 1 und 2; Platten nach 4 Stunden. An den Gläsern mit Kupferwasser und in den Controlen das gleiche Ergebniss wie oben.

4.

Versuchsanordnung wie in den vorhergehenden; Einwirkung des Kupferwassers 3 Stunden, mit gleichem Resultat.

Auch 3 und 4 mehrere Male wiederholt.

5.

Einwirkung des Kupferwassers 2 Stunden; vollständig sterile Platten, während die Controlen sehr reichlich gewachsen waren.

6.

Einwirkung des Kupferwassers 1 Stunde. Nach 36 Stunden 4—8 Colonien auf jeder Platte, während die Controlen so reichliches Wachsthum zeigten, dass die Platten ganz bedeckt waren.

7.

Einwirkung des Kupferwassers ½ Stunde. Nach 24 Stunden noch kein Wachsthum auf den Platten zu bemerken, nach 36 eine ziemliche Anzahl von Colonien, die nach 48 Stunden noch zugenommen haben, dennoch ein erheblicher Unterschied gegenüber den Controlen. Bei allen Wiederholungen trat eine bedeutende Einwirkung des Kupferwassers hervor.

II. Bac. coli commune.

Versuchsanordnung wie oben. Kupfereinwirkung 24, 10, 8, 6, 5, 4, 3 Stunden ergab völlige Tödtung. Auf Platten, deren Aussaat 2 Stunden mit dem Kupferwasser gestanden hatte, nach 36 Stunden etwas gewachsen, dennoch in allen Wiederholungen bedeutender Unterschied gegenüber den Controlen.

Bei einstündiger und ½stündiger Einwirkung war auf den Platten nach 24 Stunden bereits ein sehr geringfügiges Wachsthum zu constatiren, aber auch nach 48 Stunden noch lange nicht so viel gewachsen, wie auf den Controlen.

III. Spirill. cholerae asiat.

Gleiche Versuchsanordnung wie oben. Nach 24, 6, 5, 4, 3 Stunden alle Keime getödtet. Bei 2stündiger Einwirkung wurden auf den Platten nach 48 Stunden 6—7 Colonien gezählt, während die Controlen verflüssigt waren. Wiederholungen zeigten nur wenig geändertes Resultat. Einstündige Einwirkung hielt das Wachsthum, wie in den Versuchen mit Bac. coli noch sehr bedeutend zurück; noch nach 4 Tagen war die Wirkung eine sehr auffällige.

Halbstündige Einwirkung ergab eine etwas geringere Verminderung als in dem voraufgehenden Versuche, immerhin war auch nach 4 Tagen die Platte nicht verflüssigt.

Bei dem grossen Einfluss, den Temperaturerhöhung sowohl auf die Färbbarkeit der Bakterien, wie auf die Einwirkung der Desinfectionsmittel hat, erschien es uns möglich, dass die Anwendung warmen Kupferwassers noch zu einer Verkürzung der für den Eintritt des Todes erforderlichen Zeit führen würde. Thatsächlich ergaben dann auch Versuche, welche wir mit den gleichen Bakterienarten anstellten, dass bei Erwärmung auf 35—40° das Kupferwasser bereits nach einer Stunde dasselbe Resultat erreicht, welches wir bei Zimmertemperaturen in 2 Stunden erzielten.

Die Versuche wnrden wiederholt in der Weise angestellt, dass je 3 Reagirgläser mit je 1 ccm erwärmten Kupferwassers mit der früher angewandten Dosis Bouilloncultur geimpft wurden. Die Gläser wurden gleichzeitig in den Thermostaten (38°) gebracht und nach 20, 45 und 60 Minuten zu Gelatineplatten verarbeitet.

1.

Das Ergebniss war bei Bac. typhi, dass die einstündigen Platten noch nach 5 Tagen steril waren, während auf den Platten von 45 Minuten erst am 4. Tage sehr geringes Wachsthum constatirt wurde. Auf den Proben von 20 Minuten war bereits nach 24 Stunden sehr wenig gewachsen, während die Controlen schon dichtes und vorgeschrittenes Wachsthum aufwiesen.

2.

Cholerabacillen zeigten sich etwas empfindlicher; hier blieben auch die Proben von 45 Minuten dauernd steril, während auf den Platten von 20 Minuten erst nach 36 Stunden geringes Wachsthum zu bemerken war; die Controlen waren nach 24 Stunden sehr reichlich aufgegangen.

3.

Das Ergebniss bei Bact. coli war das gleiche; die Controlen waren nach 36 Stunden verflüssigt.

Die Resultate stehen demnach in Uebereinstimmung mit den Erfahrungen bezüglich der Wärmewirkung bei der Färbung und der Desinfection und zeigen im Gegensatz zu den Ergebnissen v. Nägeli's an Spirogyren grosse Constanz. Die Unsicherheit der Wirkung höherer Temperatur (bis 40°) bei Spirogyren ist Nägeli geneigt auf den Einfluss verschiedenartiger Vegetationszustände zu schieben. Bei der grossen Anzahl der in dem Einzelversuche zur Prüfung kommenden Bakterien muss ein solcher Einfluss naturgemäss sich ausgleichen, da es selbstverständlich ist, dass sich die Einzelindividuen in verschiedenen Phasen ihrer Entwickelung befinden.

Diesen Versuchen waren Beobachtungen im hängenden Tropfen auf dem Selenka-Schultze'schen Objectträger voraufgegangen, in der Voraussetzung, dass die Schädigung der Mikrobien sich durch Aufhören der Bewegungen äussern müsste. Es zeigt sich nun allerdings ein allmähliches Erlöschen der Geisselthätigkeit, aber erst nach 3 Stunden war die Wirkung eine auffällige, noch nach 24 Stunden wurden vereinzelt bewegliche Mikrobien wahrgenommen. Die Versuche erwiesen sich in hohem Maasse abhängig von der Menge der aus den Reinculturen eingebrachten Organismen. Bei Verdünnungen trat das Aufhören der Contractionen sehr schnell ein. Besonders empfindlich erwies sich ein Spirillum, das in Strohinfus gewachsen, je nach seinem Mengenverhältniss zum Kupferwasser nach wenig Secunden bis zu 5 oder 10 Minuten völlig still lag. Es muss diese Erscheinung in der Weise erklärt werden, wie dies Nägeli angiebt bezüglich der Aufhebung der oligodynamischen Wirksamkeit durch grosse Mengen von Algen oder Zusatz von indifferenten Stoffen (s. oben S. 296).

Die Reagenzglasversuche ergaben dagegen, dass Einwirkung des Kupferwassers von 2 Stunden und darüber bei der gewählten Versuchsanordnung (1 Oehse zu 1 ccm Wasser) die wichtigsten Darmmikrobien mit Sicherheit tödtete, während bei kürzerer Einwirkung das Ergebniss kein vollständiges mehr war. Es wäre zu erwägen, ob, vorerst durch Thierversuche, eine praktische Verwerthung dieser Resultate für die Darmdesinfection möglich wäre. Jedenfalls dürfte die geringe Menge des Kupfers, welche hinter den in Nahrungsmitteln ohne Schaden genossenen Quan-

titäten weit zurücksteht, für den thierischen Organismus nicht von besonders schädlicher Wirkung sein. Die nothwendigerweise sehr grossen Flüssigkeitsmengen könnten allerdings für die praktische Ausführung unüberwindliche Schwierigkeiten darbieten.

Wenn wir auch nicht unterliessen, gelegentlich in unsere Hände gelangendes, anderes pflanzliches Material bezüglich seines Verhaltens gegen Kupferwasser zu prüfen, so konnten wir methodische Untersuchungen doch nur an Spirogyren und Bacteriaceen durchführen. Myxomycetenplasmodien, die wir gern verwandt hätten, waren von geeigneten Arten nicht zu erlangen; ebenso mussten wir uns versagen, noch auf Saprolegniaceen und die Wurzelhaare von Phanerogamen einzugehen, deren chlorophyllfreier Protoplast ein verlockendes Object ist.

C. Versuche an Rhizopoden, Flagellaten und Ciliaten.

Die Schwierigkeit, geeignetes Material in der Grossstadt zu erlangen, führte es herbei, dass, abgesehen von einigen gelegentlich Beobachtungen an anderen Rhizopoden, nur Amoeba quarta und Diffluzia oblonga einer geordneten Untersuchung unterzogen werden konnten und auch die Zahl der anderen Protozoenarten nur eine beschränkte bleiben musste. Für seine freundliche Unterstützung bei der Gewinnung dieses Materials, sowie für die systematische Bestimmung der in der folgenden Versuchsreihe verwandten Protozoen sind wir Herrn Dr. Schaudinn, Assistenten am Zoolog. Institut zu vielem Dank verpflichtet.

1.

Die Amöben wurden mit dem Deckglase, auf dem sie sich angesetzt hatten, nach möglichster Entfernung des überschüssigen Wassers in ein Schälchen mit Kupferwasser gebracht. Es zeigte sich, dass sie ausgestreckte Pseudopodien schnell einzogen und nach 2—3 Minuten sämmtlich Kugelform angenommen hatten. Versuche, das Kupferwasser durch reines Wasser zu ersetzen, hatten die Vortreibung von Pseudopodien nicht mehr zur Folge.

2.

Difflugia oblonga, in eine Schale mit Kupferwasser gebracht, zeigt nach wenigen Minuten Aufhören der Pseudopodiencontraction, das Protoplasma liegt formlos vor der Schale.

3.

Haematococcus pluvialis. Die beiden durch die Schale hervortretenden Geisseln bewegen sich langsamer wenige (etwa 2) Minuten, nach-

dem das Kupferwasser einwirken konnte, in Folge dessen auch die Locomotion langsamer wird und schliesslich (nach etwa 5 Minuten) ganz aufhört. Die Geisseln erscheinen dann kürzer und etwas breiter, auch etwas weniger lichtbrechend, sind aber, da bewegungslos, recht deutlich zu sehen. Nach längerer Zeit (2—3 Stunden) wird der eiförmige Körper mehr kuglig und erscheint auch etwas grösser.

4.

Paramaecium Bursaria. Die Bewegungen hörten an einem Theil der Exemplare schon nach 5 Minuten auf, während andere mehrere Stunden umherschwammen. An den still liegenden Exemplaren war das Wimperkleid sichtbar. Später erscheinen die Paramaecien ein wenig in ihrer Form verändert, etwas dicker, immer aber doch mehr oder weniger eiförmig. Gegen Silberwasser erwies sich P. ganz unempfindlich.

5.

Spirostomum ambiguum (Ehrbg.). Wenn man diese Infusorien in Kupferwasser bringt oder Kupferfolie in das Wasser bringt, so gehen sie schon nach 3—4 Minuten zu Grunde. Ihre Bewegungen hören auf, sie ziehen sich zusammen und werden kuglig.

6.

Vorticella microstoma. Die oft an Spirogyren angehefteten Vorticellen erweisen sich viel weniger empfindlich, als die Algen, die stets vor ihnen zu Grunde gehen. Nach 3—4 Stunden bleiben aber auch sie bewegungslos, der Stiel wird sehr kurz und bleibt im zusammengezogenen Zustande, indess die Glocke kuglig wird und schlaff an dem kurzen Faden hängt.

7.

Stylonychia mytilus. Dieses Infusor verhielt sich nicht immer gleichartig im Kupferwasser. Während die Exemplare bisweilen nach 2—3 Stunden sämmtlich leblos erschienen, so war in anderen Versuchen, wenn auch selten, noch nach 24 Stunden die Bewegung erhalten; sie war in diesen Fällen allerdings bedeutend verlangsamt.

Aus diesem beschränkten Material geht dennoch hervor, dass, wenn auch in verschiedener Zeit, alle untersuchten Arten durch das Kupferwasser getödtet wurden, eine Giftwirkung, die derjenigen, die in den oligodynamischen Erscheinungen an den Spirogyren hervortritt, zeitlich durchaus parallel geht; wenn auch in der Form im Wesentlichen anders, entsprechend den grossen morphologischen Differenzen zwischen der mit Cellulosemembran und reichlichem Zellsaft versehenen Pflanzenzelle und dem membranlosen Rhizopodenplasma und den geisselführenden Ciliaten und Flagellaten, so ist doch der früher oder später unter evidenten Lähmungserscheinungen eintretende Tod in Folge der Berührung mit dem gekupferten Wasser allen gemeinsam. Die

zeitlichen Unterschiede welche im Hervortreten der Giftwirkung constatirt werden, weisen auf Differenzen in der Fähigkeit, der schädlichen Wirkung zu widerstehen, hin, die wir nicht aufklären können. Da auch bei Individuen derselben Art solche Differenzen beobachtet wurden, so ist die Vermuthung naheliegend, dass vegetative Vorgänge hierbei von Belang sind; in hohem Maasse empfindlich ist auch das Protoplasma derjenigen Arten, welche am längsten den minimalen Kupfermengen, die hier in Betracht kommen, widerstehen.

Die todten Protozoen erscheinen ganz überwiegend kuglig oder der Kugelform genähert und ganz ohne sichtbare Veränderungen, es sei denn Verkürzung der Geisseln und ein geringe Aenderung ihres Lichtbrechungsvermögens, ein Zustand der im Wesentlichen mit demjenigen der vorübergehenden Lähmung übereinstimmt. Selten trat eine Ablösung des protoplasmatischen Inhaltes von der zarten Körperhülle ein. Bei früheren Versuchen mit Methylenblau, welches in dünner hellblauer Lösung zugesetzt wurde, wurde eine solche Trennung nach Zurückziehen der Cilien bei Holophrya, Lieberkühnia und Paramaecium öfter beobachtet. Es muss dahingestellt bleiben, ob Aenderung des Molekularzustandes oder ein contractorischer Reiz (s. unten S. 332) die Ursache dieser Erscheinung ist, welche der Plasmoschise an die Seite gestellt werden muss.

Chemotaktische Wirkung des Kupferwassers.

Bei der höchst deletären Wirkung, welche das gekupferte Wasser auf das Protoplasma der verschiedenen Mikroorganismen ausübt, schien die Frage berechtigt, in wie weit ihm eine bewegungsrichtende Einwirkung auf activ bewegliche Organismen zukomme. Unsere Versuche waren naturgemäss beschränkt, da sie nicht in directem Zusammenhang mit den oligodynamischen Erscheinungen standen; wir stellten sie an Bac. typhi, Bac. coli und Choleraspirillen, an einer im Strohinfus mit Paramaecien gewachsenen grösseren Spirillenart, an Paramaecium und an den Spermatozoen eines Farnkrautes an, dessen Prothallien wir der Freundlichkeit des Herrn Dr. Kolkwitz verdankten.

Methodisch gingen wir so vor, dass wir, entsprechend der gebräuchlichen Versuchsanordnung, zur gegenseitigen Controle ein-

mal das Kupferwasser, das andere Mal die zur Prüfung kommenden Mikroorganismen in die Capillaren brachten. Es erwies sich als zweckmässig, lange Capillaren (15—20 cm) mit den betreffenden Flüssigkeiten zu füllen und dann die für die Einzelversuche erforderlichen kurzen Stücke (etwa 3 cm) davon abzuschneiden. Ein Ende der Capillaren wurde durch Eintauchen in Paraffin luftdicht geschlossen, ohne dass zugleich Luft mit eingeschlossen wurde. Ein bisweilen sehr bequemes Verfahren, welches namentlich bei sehr kleinen Organismen (Bakterien) noch geeignet erscheint, ein Resultat zu ergeben, besteht in der Anwendung einer etwa 12 cm langen Capillare, in die erst eine Säule von Organismeninfus, dann, ohne dass eine Luftblase dazwischen tritt, Kupferwasser eingelassen wird. An der Grenze beider Flüssigkeiten bilden sich dann, im Falle dass positiver Chemotropismus vorliegt, dichte pfropfartige Anhäufungen. Bei den auf diese Weise angestellten Versuchen, zeigten die Spirillen und Paramaecien des Strohinfuses positiven Chemotropismus, während das Kupferwasser auf die in Bouillonculturen gezogenen Bakterien keine chemotaktische Wirkung äusserte. Unser Verdacht, dass die saure Reaction des Strohinfuses für die positive Neigung der in ihr gewachsenen Mikrobien von Belang sein könnte, wurde durch den Versuch nicht bestätigt; auch nach der Neutralisirung zeigte sich dasselbe Ergebniss, ebenso wie sich die Indifferenz der auf schwach alkalischer Bouillon gewachsenen Bakterien nach Neutralisirung nicht änderte. Es muss demnach das ermittelte Verhalten der untersuchten Mikroorganismen dem Kupferwasser gegenüber als einer wesentlichen Eigenschaft ihres Protoplasma entsprechend angesehen werden.

Wenn wir jetzt daran gehen, die Ergebnisse der mitgetheilten Versuche zusammenzufassen, so zeigt sich, dass minimale Mengen von Metallen und Metallsalzen, insbesondere Kupfer, dem Wasser zugefügt, an darin lebenden niederen Organismen die schwersten Störungen hervorrufen.

Die gelösten Quantitäten sind so geringfügig, dass sie nur in grösseren Mengen Wassers chemisch nachgewiesen werden können, während jeder Tropfen desselben die schädigende Wirkung auszuüben im Stande ist. Physikalisch noch nicht aufgeklärt

sind die Beobachtungen an destillirtem Wasser, welches, wie von v. Nägeli festgestellt, häufig Schädigungen des Protoplasma der Spirogyren hervorruft, während Cramer mit durchweg auf Glas destillirtem Wasser solche nicht mehr erhielt. Wasser der letzteren Art, welches nicht mehr Spirogyren schädigte, konnte, wenn auch bei weitem nicht ausnahmslos, durch Berührung mit Kupfer allein nicht wirksam gemacht werden; es ist oben S. 320 dargelegt worden, dass es sich hierbei wohl um die Concurrenz minimaler uncontrolirbarer Beimengungen handelt. Als Aeusserungen einer besonderen, bisher unbekannten Kraft sind jedoch die Erscheinungen, welche durch die in den Versuchen vorhandenen geringfügigen Giftmengen hervorgebracht werden, nicht anzusehen. Vielmehr zeigt die Reihe der Uebergänge, die durch Sublimatlösungen in fortschreitender Verdünnung bis zu dem späten Erkranken der Spirogyren hervorgebracht wurden, dass auch die „oligodynamischen Erscheinungen“ in der Reihe der chemischen Wirkungen ihren Platz haben. Auch bezüglich des Kupfers ergaben weitere Verdünnungen oligodynamisch wirksamen Wassers, dass noch hundertundfünfzig Mal geringere Kupfermengen das Protoplasma zu tödten im Stande seien, wobei wiederum die Erscheinung eine andere ist, als bei den oligodynamischen Ergebnissen.

Aus der Nothwendigkeit, in manchen Versuchen grössere Mengen gekupferten Wassers zu verwenden, muss geschlossen werden, dass die lebende Substanz dem Wasser die geringe Menge gelösten Kupfers leicht entzieht und eine festere chemische Verbindung mit dem Metall eingeht, die den Fortbestand des vitalen Stoffwechsels ausschliesst. Die Veränderungen, die an den mit solchem Wasser behandelten Pflanzen auftreten, sind theils Erscheinungen des Sterbens, theils cadaveröse, d. h. an dem gestorbenen Protoplasma eintretende.

An Spirogyrazellen werden durch derartig actives Wasser Veränderungen hervorgebracht, die in ihrer Form von den bis dahin an ihnen beoabachteten Giftwirkungen abweichen und deshalb von v. Nägeli als „oligodynamische Erscheinungen“ bezeichnet wurden. Das Wesentliche derselben war nach v. Nägeli eine Ablösung der Chlorophyllbänder von dem Proto-

plasten, ein Krankheitsvorgang der allmählich zum Tode der Zellen führt. Im Gegensatz hierzu fanden wir, dass nicht eine Ablösung der Chlorophyllbänder vorliegt, sondern eine Spaltung des Protoplasten stattfindet, dessen innerer Theil sich mit den Chloroplasten von dem äusseren Theil zurückzieht; die auch von Nägeli gesehenen Plasmafäden (s. Fig. 8) verbinden nicht allein die Chlorophyllbänder mit dem Plasmaschlauch, sondern sind zwischen den getrennten Schichten des Protoplasten ausgezogene Plasmatheile; ausserdem aber vermögen wir in der Retraction der Chlorophyllbänder und der anhaftenden Protoplastschicht keine Krankheitserscheinung anzuerkennen, sondern müssen in derselben den Ausdruck des bereits eingetretenen Todes des Chlorophyllkörpers wie des Protoplasmaschlauches sehen. Es gelang uns nie, irgendwelche Strömung des Protoplasma an den betroffenen Theilen der Zelle wahrzunehmen, vielmehr konnte das Aufhören derselben in messbarer Zeit vor dem Eintritt der Ablösung fast in allen Versuchen constatirt werden. Eine Restitution nach Uebertragung der afficirten Organismen in unwirksames Wasser wurde nicht erreicht, das Aufhören der Strömung war ein definitives.

Es zeigt sich auch hier, dass das hierdurch als todt nachgewiesene Protoplasma diejenige Form einzunehmen strebt, welche nach den grundlegenden Untersuchungen von Max Schultze und Kühne sowie den vielseitigen Feststellungen Verworn's als die Todesstellung anzusehen ist, die Kugelform. Bei den complicirten topographischen Verhältnissen der Spirogyrazellen muss die Zusammenballung des abgelösten Theiles als eine ausreichende Bestätigung des Gesetzes angesehen werden, dass sterbendes Protoplasma sich auf den kleinsten möglichen Raum zusammenzieht.

Wahrscheinlich ist es eine agonale Contraction des vergifteten, in seiner Consistenz noch nicht alterirten Protoplasma, sowohl des Cytoplasma wie der Chloroplasten, die in der gelegentlich unter den Augen des Beobachters vor sich gehenden Plasmoschise zum Ausdruck kommt. Letztere ist wenigstens theilweise wohl die Folge einer in der schneller gestorbenen, der Zellhaut anhaftenden Schicht eingetretenen mässigen Consistenzerhöhung, wodurch diese Lage von der Contraction ausgeschlossen, an der

Membran zurückbleibt. Die Erscheinung wäre analog dem aus vielfachen Beobachtungen bekannten Zurückziehen lebenden formlosen Protoplasma von getödteten Abschnitten desselben. Dass die Consistenz der äusseren Protoplasmaschicht erhöht ist, geht aus der Herabsetzung ihrer Verschiebbarkeit hervor, sie erscheint dauernd mit etwas zackiger Rissfläche, ausserdem erscheint sie, wie todtes Protoplasma überhaupt, stärker gekörnt.

Wenn wir nach unseren Erfahrungen, die Plasmoschise wenigstens theilweise einer agonalen Contraction des bis zu ihrem Eintritt noch lebenden, in Folge des todtbringenden Reizes noch ein letztes Mal gleichzeitig an vielen Stellen mechanisch functionirenden Protoplasma zuschreiben möchten, so kann dabei die Concurrenz einer nicht mit den Contractionsvorgängen zusammenhängenden Quellung nicht ganz und gar ausgeschlossen werden; vielleicht ist aber eine solche nur von untergeordneter Bedeutung. Es schienen uns nehmlich gelegentlich die Enden der Spiralbänder, so lange die Zusammenballung noch nicht zu einer völligen Entstellung ihrer Form führte, ein wenig verbreitert, mit abgerundeten Ecken. Es ist diese Formänderung aber auch aus den geänderten mechanischen Verhältnissen der im lebenden Zustande gespannten Chromatophoren erklärlich, weil ihre Fixationspunkte sich überall in sehr erheblichem Maasse einander nähern. Die Mitwirkung eines contractorischen Reizes glauben wir aber auch auf Grund noch anderer Beobachtungen in Anspruch nehmen zu müssen.

Wir haben in Fig. 11 das Schema eines axialen Längsschnittes der gesunden Spirogyrazelle und in Fig. 12 das einer durch Plasmoschise betroffenen abgebildet. Im Gegensatz zu der durch stärkere Lösungen Gerinnung erregender Giftstoffe bewirkten Fixation ist hier eine weitgehende Verlagerung der Protoplasten erfolgt. Es entspricht dies im Allgemeinen der Erscheinung, welche durch oligodynamische Lösungen hervorgebracht wird. Bei Verdünnung oligodynamischen Kupferwassers durch das 30fache Volumen neutralen Wassers bis zum 100fachen wurde die Erscheinung so geändert, dass nur die Plasmafäden, durch die der Kern im Centrum der Zelle aufgehängt ist, rissen, wodurch der Kern auf die Seite, näher der Zellwand, gelagert wird. Dies ist unter der Annahme der

Figur 11.



Schema einer normalen Spirogyrazelle.

Figur 12.



Schema der Plasmoschise an einer Spirogyrazelle.

agonalen Contraction wohl verständlich. Wenn wir auch das Abreissen bei diesen Versuchen nicht direct sehen konnten, da es hierzu vielstündiger, in hohem Maasse anstrengender Beobachtung bedurft hätte, so ist doch der an derartig vergifteten Spirogyren sichtbare Zustand durchaus übereinstimmend mit den gleichen, durch dünne Anilinfarben und elektrische Schläge erzielten Veränderungen. Diese sind bei den oben (S. 305) erwähnten Untersuchungen zur vergleichenden Pathologie der Nekrose oft unter den Augen des Beobachters eingetreten. Mit einem sichtbaren „Ruck“ reisst ein Theil der Fäden und der Kern fliegt förmlich auf die Seite. Oft vollzieht sich diese Dislocation auch in zwei oder mehr Tempi, indem die Fäden gruppenweise in sehr kurzen Zwischenräumen innerhalb einer bis zwei Secunden durchreissen. Wo Gipskrystalle vorhanden waren, ordnen sie sich in Folge der Verkürzung der Plasmafäden im Allgemeinen viel dichter um den Kern an, als sie vorher lagen. Auch bei Anwendung kohlensauren Wassers ist bei jenen Untersuchungen diese Erscheinung gesehen worden und muss jetzt auf die nach v. Nägeli „schwach oligodynamischen“ Eigenschaften des dazu verwandten destillirten Wassers zurückgeführt werden. Jedenfalls besteht ein continuirlicher Uebergang von den dem Schema Fig. 12 entsprechenden

plasmoschistischen Zuständen zu dem einfachen Durchreissen der Protoplastfäden. Es würde sich dann der Vorgang so darstellen, dass das in sehr geringer Quantität einwirkende Kupfer in der Wandschicht des Protoplasma zurückgehalten wird, nachdem es dort, chemisch gebunden ist, ohne dort vorher, seiner geringen Menge entsprechend, eine contractorische Erregung hervorgerufen zu haben. Das dann durch Diffusion weiter in das Zellinnere gelangende Kupfer reicht, trotz seiner absolut geringen Menge, nun aber aus, um die gegenüber dem Wandbelag sehr unbedeutende in den einzelnen Fäden vertheilte protoplasmatische Substanz zur Contraction zu veranlassen und so das Abreissen der Fäden herbeizuführen. Dass moleculare Veränderungen, die nicht von einer Erregung des bis dahin lebenden Protoplasten abhängen, gar nicht mitwirkten, soll keineswegs behauptet werden.

Bei noch geringerer Reizwirkung kann der Tod durch chemische Agentien eintreten, ohne dass irgend eine sichtbare Lageänderung an dem Inhalt der Zellen stattfindet. Dies sehen wir vorzugsweise bei Färbung mit Neutralroth. Dieser Farbstoff wurde in Form von kleinen Krystallen[1]) oder durch Zusatz eines Tropfens ganz dünner Lösung angewandt. Bei langsamer Einwirkung färbten sich feine Körner des Protoplasten, allmählich an Zahl und Intensität zunehmend, an geeigneten Zellen kann man noch nach dem Eintritt der Körnerfärbung die Strömung in den Protoplastfäden wahrnehmen. Bald wird aber auch die nichtgefärbte Substanz so trübe, dass nur in wenigen Fällen der Versuch noch weiter verfolgt werden kann. Indessen hört schliesslich, bevor noch die geringste Färbung an den Fäden bemerkbar wird, auch hier die Strömung auf, während auch der Kern seine Form verliert, kuglig wird und sich in verschiedene Substanzen sondert. Die den Versuch auf's Höchste erschwerende Trübung der ungefärbten Theile des Protoplasten reicht schon allein aus, um seinen Tod zu documentiren, irgend eine Formveränderung an den Theilen des Protoplasten ist aber nicht wahrzunehmen. Auch in diesen Versuchen treten, wie bei denen, die im Wesentlichen nur ein Zerreissen der Zellfäden aufweisen, an einzelnen Zellen, meistens nur auf die Enden beschränkte Zeichen der typischen, sich an das Schema Fig. 12 anschliessenden Plasmoschise auf.

[1]) Vergl. O. Israel und Pappenheim, Dieses Archiv. Bd. 143. S. 426.

Mag auch hierbei eine früher eintretende molekulare Verschiebung, unabhängig von contractorischen Reizen, in gewissem Maasse betheiligt sein, immerhin sind doch diese frühzeitigen, nur zur Dislocation des Kernes und, wenn überhaupt, zu nur ganz geringfügiger Verzerrung der Chromatophoren führenden Veränderungen von den viel spätereren, zweifellos cadaverösen, durchaus zu trennen. Dass den Deformationen das Aufhören der Plasmaströmung kurze Zeit voraufgeht, braucht nicht nothwendigerweise so gedeutet zu werden, dass eine letzte, agonale Contraction darum nicht stattfinden könne; vielmehr ist es wohl verständlich, dass durch einen stärkeren Reiz noch eine Contraction an dem nicht mehr strömenden Protoplasma ausgelöst wird. Das bei den höchsten Verdünnungen constatirte Ausbleiben jeder Deformation der Protoplasten, wobei das Aufhören der Strömung und die Aenderung der Kernbeschaffenheit allein den Tod anzeigen, legt für diese Formen die Annahme eines reizlosen Ausgleiches der entstehenden, offenbar sehr geringfügigen Spannungen eben so nahe, wie die Annahme graduell verschiedener contractorischer Reizung bei den höheren Concentrationen der dünnen Giftlösungen.

Die individuellen Differenzen an derselben Spirogyrenart, wie die ziemlich constanten Unterschiede unter den verschiedenen Arten dürften ferner auf Unterschiede der Erregbarkeit hinweisen, wie sie verschiedenem Protoplasma auch in anderen Beziehungen eigen sind. Dass grosse Unterschiede in dem Verhalten des Protoplasma verschiedener Ordnungen bestehen, liegt auf der Hand; so wird bei Nitella durch Kupferwasser nie eine Plasmoschise hervorgerufen, was wohl seinen Grund in der ganz anderen Architectur des Protoplasten haben kann, während die so überaus lebhafte und extensive, leicht zu beobachtende Strömung des Protoplasma nach einer Einwirkung von wenigen Stunden unfehlbar aufhört und nicht wieder zu beleben ist; das Gleiche ist bei Einwirkung von Neutralroth der Fall.

Ganz anders aber kommt die später, erst im Laufe der folgenden 10—24 Stunden sich vollentwickelnde cadaveröse Plasmolyse an den todten Spirogyren zu Stande; auch von der artificiellen Plasmolyse, mit der sie morphologisch nur die Ablösung des Protoplasten von der Zellstoffmembran gemein hat, ist sie durchaus verschieden.

Wie bekannt, wird die durch v. Nägeli, Pringsheim, de Vries, G. Klebs, Pfeffer u. A. erzeugte Plasmolyse durch die Einwirkung von concentrirten Lösungen hervorgebracht, deren osmotisches Aequivalent von jenem der Zellflüssigkeit erheblich abweicht. Durch eine den physikalischen Verhältnissen des Mediums wie des Zellkörpers entsprechende Ausgleichung der osmotischen Spannung kommt eine Gleichgewichtslage zu Stande, in der die weichen Protoplasten von den festeren, bisweilen auch ihrerseits aufgeblähten Zellmembranen abgelöst sind. In gewissen Fällen gelang es, eine Anpassung derart zu erzielen, dass das Leben der Zelle erhalten bleibt und die vegetativen Functionen, wenn auch mit manchen Abweichungen von der Norm, bestehen bleiben (normale Plasmolyse, de Vries, G. Klebs). Häufiger wird jedoch, wohl weniger durch die mechanischen Störungen, als durch chemische Aenderungen, bei diesen Versuchen die Zelle getödtet (Fig. 13 und 14). Wir können uns

Figur 13.



Schema einer plasmolysirten Spirogyrazelle.

Figur 14.



Dasselbe Schema mit Vacuolen.

nicht der Meinung von de Vries[1]) anschliessen, der den in (durch 10procentige Kalisalpeterlösung) plasmolysirten Spirogyrazellen sichtbaren Vacuolen eine besondere lebende Wand zuspricht,

[1]) Pringsheim's Jahrb. für. wiss. Botanik. XVI. 1885.

weil sich dieselbe scheinbar nicht mit Eosin färbt. Vielmehr ist das gesammte Protoplasma durch die Giftwirkung des Kalisalpeters getödtet, in Folge des gleichzeitig zur Wirkung kommenden osmotischen Druckes plasmolysirt und in den getödteten Protoplasten der Zellsaft durch die Spannung, unter der sich das relativ cohärente todte Albuminat in Folge nachträglicher Flüssigkeitsimbibition befindet, auf den kleinsten möglichen Raum, in die kugelförmigen Vacuolen zusammengepresst. Das oft sichtbare Hervortreten der Vacuolen an den Enden des abgelösten Plasmaschlauches zeigt deutlich, dass der Zellsaft in derartigen Präparaten unter einem relativ hohen, von dem Protoplasten ausgeübten Druck steht. Mit dem vitalen Turgor aber hat dies unseres Erachtens nichts zu thun, da sowohl der Protoplast todt ist, als auch die Wand der Vacuolen, deren refractäres Verhalten gegen Farben entweder nur scheinbar ist, — gegenüber der an Farbe absolut reicheren, dicken Masse des retrahirten Protoplasma erscheinen die dünnen Lagen um die Vacuolen farblos, — oder wenn wirklich vorhanden, auf die chemische Beschaffenheit der in den Vacuolen enthaltenen Substanzen zurückgeführt werden kann. Aus der Unfähigkeit des Eosins, lebendes Protoplasma zu färben, auf das Leben der vom Protoplasma gebildeten Oberfläche der Vacuolen zu schliessen, scheint bei nachgewiesenem Tode des Protoplasten nicht zulässig. Es würde sich also bei der Vacuolenbildung in Spirogyren um cadaveröse Vorgänge in allen den Fällen handeln, in welchen der Protoplast durch eine in geeigneter Concentration giftig wirkende Substanz plasmolysirt ist. Dass de Vries die Vacuolencontraction bei Weitem nicht so häufig in Begleitung der durch langsam diffundirende Stoffe (Trauben- und Rohrzucker, Glycerin) hervorgebrachten „normalen“ Plasmolyse gesehen hat, spricht gleichfalls für eine in Folge der Giftwirkung erhöhte Cohäsion des todten Protoplasma, gegenüber dem lebenden; die Annahme einer solchen ist aber auch erforderlich, um das Bestehenbleiben der dünnen protoplasmatischen Hüllen der hervorgepressten Vacuolen zu verstehen.

Erst nach Abschluss der vorliegenden Untersuchungen kam die inhaltreiche Abhandlung von P. Klemm, „Desorganisationserscheinungen der Zelle“ [1]), zu unserer Kenntniss. Dieselbe weist

[1]) Pringsheim's Jahrb. für wiss. Bot. Bd. XXVIII. 1895. S. 627 f.

viele Berührungspunkte auf mit dem im vorstehenden behandelten Thema, und wir können uns namentlich dem, was er über die Bildung von Vacuolen und Protoplasmaschaum beim Sterben von Pflanzenzellen durch gewaltsame Mittel angiebt, in den wesentlichen Punkten ganz anschliessen. Dass der Verlust des Turgors ein Zeichen des Todes ist, ist wohl zweifellos, nach unseren Untersuchungen aber muss sein scheinbares Erhaltenbleiben bei durch die dünnsten Giftlösungen reizlos getödteten Spirogyren ein Anlass sein, sein Fortbestehen nicht als ein sicheres Zeichen des Lebens zu betrachten, wie dies von Th. Bokorny[1]) geschieht. Obwohl Klemm seine Untersuchungen an ganz anderen, und zwar chlorophyllfreien Objecten angestellt hat, so stimmen doch unsere Ergebnisse durchaus zu dem, was er über die inneren Veränderungen des Protoplasma angiebt, wie über die Kernabweichungen, insbesondere die durch elektrische Inductionschläge erzielten. Auf dieselben soll in einer anderen Arbeit eingegangen werden, da die meisten Spirogyren auch für diese Versuche gerade ein besonders geeignetes Object sind. Auf die Wirkung oligodynamischer und noch dünnerer Lösungen ist Klemm nicht eingegangen, obwohl ihm die Anstellung solcher Versuche als eine wünschenswerthe Ergänzung der vorhandenen Kenntnisse erscheint (a. a. O. S. 674).

Von der normalen wie der anomalen Plasmolyse ist aber die cadaveröse nach ihrer Erscheinung ein wenig, ihrem Wesen nach aber durchaus verschieden. Das geht nicht nur aus ihrem zeitlich von der Einwirkung des anders gearteteten Mediums weit getrennten Eintreten hervor, sondern auch aus ihrer Form. Nicht Zusammenballung, sondern unregelmässige Schrumpfung ist das hervorstechendste Merkmal des von ihr betroffenen Antheils der Protoplasten; die räumliche Verschiebung steht meistens auch weit hinter derjenigen zurück, die der plasmoschistisch abgelöste Theil erfährt. Die vorher gleichmässig ausgebreitete, feinkörnig erstarrte, der Zellmembran noch anhaftende Schicht verliert nachträglich an Volumen, sie wird eine dünne, trotz ihrer Coagulation schlaffe Membran, die im optischen Querschnitt, wie in den Flächenansichten unregelmässig gefaltet erscheint. Es tritt hier an

[1]) Ueber die Einwirkung basischer Stoffe auf das lebende Protoplasma. Pringsheim's Jahrb. für wiss. Bot. Bd. XIX. S. 206 f.

einer in morphologischer Beziehung einfachen Zellenleiche etwas Analoges ein, wie es bei der Nekrose thierischer Zellen in Form der Inspissation sehr lange bekannt ist. Es ist dieselbe „Eindichtung und Eindickung", welcher Virchow schon vor mehr als 30 Jahren die weiteste Verbreitung im menschlichen Körper vindicirte, und die an todten Theilen eiweissartiger Beschaffenheit vorkommt. In einer früheren Arbeit konnte der eine von uns nachweisen, dass bei dieser Eindichtung Theile des Zellenleibes ausgelaugt werden, die, in den Körpersäften löslich, aus dem todten Zellmaterial verschwinden. Durch Anwendung der Altmann'schen Granulafärbung gelang es festzustellen, was seitdem mehrfach bestätigt wurde, dass sowohl die Granula aus flüssiger Substanz bestehen, als sie sich auch aus der, nur in gewissen Grenzen nachgiebigen Grundmasse entfernen[1]); da die Grundmasse sich in dem Maasse wie die Körner verschwinden, verkleinert, so liegt es unter Berücksichtigung der bei der cadaverösen Plasmolyse des Spirogyren-Protoplasma, wo kein Druck seitens der Nachbarschaft in Frage kommt, gemachten Erfahrungen nahe, an ein Auspressen der in dem todten Eiweisskörper eingeschlossenen, wenn auch selber eiweissartigen, aber mit diesem nicht vermischbaren Substanz zu denken. Dies könnte nur unter dem Druck einer Zusammenziehung erfolgen, welche nicht, wie die Contraction des lebenden Protoplasma, Folge eines diese Kraftleistung auslösenden adäquaten Reizes ist, sondern der Ausgleichung einer bei der tödtlichen Veränderung des Chemismus des bis dahin lebenden Protoplasma gesetzten physikalischen Spannung entspricht. Die physikalischen Eigenschaften der Eiweisskörper sind leider noch viel zu wenig systematisch erforscht, als dass ein tieferer Einblick in die Genese dieser Schrumpfung des todten Albuminates möglich wäre; bis dahin müssen wir uns genügen lassen, auf analoge Erscheinungen hinzuweisen, wie sie beispielsweise in der Schrumpfung des Blutkuchens beim Aderlassblut und nach der Labgerinnung, sowie in den anscheinend spontanen Veränderungen uns entgegentreten, welche bei manchen organischen und anorganischen Niederschlägen nachträglich eintreten. Eine nähere Kenntniss der physikalischen Verhältnisse, besonders

[1]) Vergl. dieses Archiv. B. 123. S. 330.

der Eiweisskörper, würde für die Beurtheilung der erörterten Erscheinungen sehr wünschenswerth sein.

Wenn wir jetzt die Vergiftungserscheinungen an Spirogyren, wie sie aus den Experimenten von v. Nägeli, de Vries, Klebs und aus unseren oben dargestellten Versuchen hervorgehen, zu gruppiren suchen, so lassen sich im Wesentlichen vier Hauptformen der Zustände tödtlicher Vergiftung des Protoplasten hervorheben.

1. Fixation der Zelle: Das Protoplasma und wahrscheinlich auch die Chromatophoren sind fest coagulirt, auch im Zellsaft finden sich meistentheils Niederschläge (Wirkung starker Gifte in relativ hochgestellten Lösungen).

2. Plasmolyse: Ablösung des Protoplasten von der Zellstoffmembran mit Erhöhung seiner Cohäsion und Vacuolisirung (Wirkung concentrirter Lösungen, auch schwachgiftiger, bezw. in dünner Lösung ungiftiger Substanzen).

3. Plasmoschise: Spaltung des Proplasten, Zerreissen der Protoplasmastränge, Zusammenballung der Chromatophoren. Nur partielle Gerinnung, die Consistenz des Protoplasten wie der Chlorophyllbänder nur wenig erhöht, fast nur auf die Aufhebung der natürlichen Verschieblichkeit beschränkt (oligodynamische und dünnere Giftlösungen).

4. Paralytische Cadaverstellung, ohne erhebliche Deformation der verschiedenen Bestandtheile mit gleichmässiger Ausfällung bestimmter Antheile, wie beim natürlichen Tode (noch dünnere Giftlösungen).

Die unter No. 3 aufgestellte Form entspricht den oligodynamischen Erscheinungen v. Nägeli's, aber wir sind nach unseren Erfahrungen nicht mehr berechtigt, sie als etwas nicht dem Grade, sondern ihrer Natur nach von den unter den anderen Nummern aufgestellten Vergiftungszuständen Verschiedenes aufzufassen, sondern müssen sie als Folgen der Giftwirkung sehr geringer Dosen denjenigen, die durch grössere und noch kleinere Dosen hervorgebracht werden, anreihen. Die Uebergänge, welche zwischen diesen Formen vorkommen, zeigen deutlich, dass das Wesentliche die Formen trennende der Molekularzustand der Albuminate des Protoplasma ist, während die durch osmotische Differenzen hervorgebrachten Aenderungen, so sehr sie die Bilder

im Einzelnen wechselvoll gestalten, doch für die Frage nach dem Wesen der Giftwirkung ausgeschaltet werden müssen.

Die oligodynamische Zellerscheinung, die wir wohl zweckmässiger von ihrem hervorstechendsten Merkmal als plastoschistischen Zustand bezeichnen können, hat keine andere Ursache, als die übrigen bis dahin als Giftwirkung anerkannten Zustände: das Sterben des Protoplasma. Letzteres ist in diesem Falle nicht durch so augenfällige Aenderungen des Molekularzustandes gekennzeichnet wie in denjenigen Formen, die durch grössere Mengen der giftigen Substanz hervorgerufen werden und je nach der coagulirenden oder Quellung erzeugenden Wirkung des Giftes sich verschieden ausnehmen. Ganz frei von solchen Aenderungen sind allerdings auch die oligodynamischen Erscheinungen nicht, die durch noch dünnere Lösungen herbeigeführten Zustände erst (s. oben S. 311) lassen nichts Derartiges erkennen und stimmen mit den vorwiegenden Formen des natürlichen Todes überein.

Streng aus einander zu halten sind die unmittelbar mit der definitiven Aufhebung der Function (Plasmaströmung und vitaler Stoffwechsel) eintretenden Aenderungen des Molekularzustandes und die erst nachträglich, wenn auch nach kurzem Intervall bemerkbaren Erscheinungen, die den ersteren, den finalen, als cadaveröse gegenübergestellt werden können.

Kurz können wir uns fassen bezüglich der durch die Behandlung mit oligodynamischen Lösungen an den Bacteriaceen sowie an thierischen Protisten erlangten Resultate. Bei den verschiedenen Organismen waren nicht übereinstimmende, ganz vorwiegend aber Erscheinungen hervorgetreten, die der paralytischen Cadaverstellung an den Spirogyren entsprechen. Nur das ungeformte Protoplasma der Rhizopoden zeigte eine ausgeprägte Tendenz, die Kugelform einzunehmen, es muss aber dahingestellt bleiben, ob man hierin einen Ausdruck grösserer Reizbarkeit oder nur denjenigen des langsameren Sterbens sehen darf, entsprechend einer langsameren Einwirkung auf den im Vergleich mit den Flagellaten compacteren Körper der zu den Versuchen benutzten Amöben.

Nur selten wurde bei bestimmten Formen der Ciliaten (Haematococcus, Paramaecium) eine Lösung der Membran von dem protoplasmatischen Körper beobachtet, was nicht aus-

schliesst, dass auch an anderen verwandten Formen etwas derartiges vorkommt. Mit Anilinfarben wurde diese Erscheinung in früheren Versuchen (s. S. 305 Anm.) an Lieberkühnia und Holophrya oft beobachtet, nachdem kurz zuvor der immer langsamer werdende Geisselschlag ganz aufgehört hatte.

Eins haben aber alle bisher darauf untersuchten Lebewesen mit den Spirogyren und den verwandten Fadenalgen gemein, die grosse Empfindlichkeit ihres Protoplasmakörpers gegen äusserst geringe Menge metallischer Gifte, welche schnell einwirken und das Leben dauernd aufheben, sei es nun, dass sie selbst in das Eiweissmolekül des gesammten oder eines Theiles des Protoplasten eintrete, sei es, dass sie ohne eine Verbindung mit ihm einzugehen, dem Protoplasma functionswichtige Bestandtheile entziehen.

Dass gerade das Kupfer das wirksamste der untersuchten Metallgifte ist, erscheint um so bedeutsamer, als die Erfahrung gelehrt hat, was durch exacte Untersuchungen[1]) in neuerer Zeit bestätigt wurde, dass nicht unbeträchtliche Kupfermengen von Pflanzen ohne Schaden aufgenommen und ausgeschieden werden, wo sie auf kupferreichem Boden wachsen, sowie dass gerade das Kupfer, obwohl es niemals im Innern der lebenden Pflanzenzellen nachgewiesen werden konnte, dennoch bei Kartoffeln die vegetative Entfaltung in vielseitiger Weise günstig beeinflusst[2]). Wie weit gewisse Pflanzen eine Toleranz für ein so gefährliches Protoplasmagift besitzen, wie das Kupfer eines ist, oder wie weit etwa eine Gewöhnung an dasselbe eintritt, wären Fragen, deren Beantwortung für die Physiologie der lebenden Substanz von grosser Bedeutung wäre. Dass hierbei das von den Organismen aufgenommene Metall, wenn es auch innerhalb der Protoplasten bis jetzt noch nicht nachgewiesen ist und zweifellos nicht in den Zellen gespeichert wird, niemals mit dem Protoplasma in Berührung kommen sollte, ist nicht wahrscheinlich.

[1]) Lehmann, Hygienische Studien über Kupfer. Der Kupfergehalt von Pflanzen und Thieren in kupferreichen Gegenden. Archiv für Hygiene. Bd. XXVII. 1896. S. 1 ff.

[2]) B. Frank und F. Krüger, Ueber den Reiz, welchen die Behandlung mit Kupfer auf die Kartoffelpflanze hervorbringt. Berichte der Deutschen Bot. Gesellsch. XII. 1894. S. 8.

XI.

Ueber das Vorkommen und die Bedeutung der v. Recklinghausen'schen Gitterfiguren in Knochen, besonders bei der das weiche Schädelosteophyt begleitenden „physiologischen Osteomalacie" der Schwangeren (Hanau).

(Aus dem Privatlaboratorium des Privatdocenten Dr. Hanau in Zürich.)

Von Dr. med. Hans Bertschinger.

(Hierzu Taf. VIII—XI und 12 Textfiguren.)

I. Einleitung.

Die Angaben der Literatur und die kritische Würdigung derselben.

Dass im normalen Knochen, wie unter pathologischen Bedingungen — so speciell bei Rachitis, aber auch bei regenerativen, bei entzündlichen Prozessen, wie bei manchen Geschwulstbildungen — Knochensubstanz kalklos neugebildet wird und kürzere oder längere Zeit hindurch unverkalkt bleibt, ist allgemein angenommen, ebenso, dass die Knochensubstanz durch Osteoklasten, in Gestalt Howship'scher Lacunen, und durch Gefässsprossen, in Gestalt durchbohrender Kanäle, resorbirt wird.

Streitig ist dagegen bis heute, ob unter gewissen krankhaften Verhältnissen vorhandene kalklose Knochensubstanz einer Kalkberaubung ihre Entstehung verdankt und ob es ausser den oben genannten beiden Resorptionsformen noch andere giebt.

Bekanntlich hat v. Recklinghausen neuerdings es unternommen, mit Hülfe neuer histologischer Methoden die Streitfrage zu entscheiden, ob gewisse kalklose Knochenschichten kranker, insbesondere osteomalacischer Knochen dem Ausbleiben der Verkalkung neugebildeten oder einer Kalkberaubung alten Knochengewebes ihre Entstehung verdanken.

Diese Methoden beruhen darauf, dass durch Austrocknung der wasserfrei gemachten Schnitte oder durch Entwickelung von Kohlensäure eine Gasinjection des Knochens erzeugt wird, welche ausser den Knochenkörperchen und etwaigen künstlichen Sprüngen auch die feinsten Spalträume in dem Gewebe sichtbar hervortreten lässt. Gewisse dunkle, aus feinsten Linien zusammengesetzte Figuren, welche auf diese Weise zu Stande kommen, bezeichnet v. Recklinghausen als Gitter.

Diese Gitter finden sich massenhaft in malacischem Knochen vor und zwar an den Grenzen der kalklosen und kalkhaltigen Knochenschichten besonders (v. Recklinghausen S. 58), dann aber auch ebenso inmitten des kalkhaltigen Gewebes, also ganz in der Axe der Knochenbälkchen, insbesondere auf den Schnitten aus spongiöser Knochensubstanz. Sie kommen ferner auch in Gestalt mehrfacher, concentrischer Ringe innerhalb Havers'scher Systeme vor (S. 57) oder durchbrechen nach Art perforirender Kanäle Lamellensysteme (S. 57). Sie fehlen dagegen in dem kalklosen Knochen selbst (S. 58).

v. Recklinghausen betrachtet diese Gitter als Zeichen einer regressiven Metamorphose, „als ein Wahrzeichen der Einschmelzung“ (S. 59), „dadurch zu Stande gekommen, dass von Anfang an die Kalksalze mit der Kittsubstanz“ — d. h. also der Masse zwischen den Knochenfibrillen — „gleichzeitig aufgelöst werden.“ Deshalb deutet er (S. 62) die kalklosen Randzonen durchschnittlich als durch Kalkberaubung entstanden. Da er ferner die feinsten Gitter innerhalb des kalkhaltigen Gewebes, entfernt von den kalklosen Schichten fand (S. 57), so ist er (S. 59) der Ansicht, dass der Entkalkungsprozess „inmitten des alten fertigen Knochengewebes beginne“.

Des weiteren benutzt der Autor die Gitterfiguren schon mit zur Diagnose ob Entkalkung oder mangelhafte Verkalkung vorliege, z. B. S. 66, wo er bei einem Knochenkrebs auf Gund des Vorkommens von Gitterfiguren es fraglich lässt, ob die betreffenden peripherischen kalklosen Bälkchen nicht als altes entkalktes Gewebe aufzufassen seien, ferner S. 47 und 48, sowie S. 54, woselbst aus seinen Angaben geschlossen werden kann, dass er mit auf Grund des Befundes von Gittern (S. 48)

gewisse kalklose Schichten in Fällen seiner Ostitis fibrosa für entkalkt ansieht.

Indess soll ausdrücklich nicht verschwiegen werden, dass v. Recklinghausen (S. 59) darauf hinweist, dass die Gitter auch bei anderen Knochenkrankheiten vorkommen, ja schon während der Wachsthumsperiode, zahlreich auch im rachitischen Knochen, selbst im wachsenden Knochen.

„Gewiss sollen die Gitterfiguren nicht die Bedeutung eines specifischen Merkmales für Osteomalacie haben, sicherlich können ähnliche Figuren auch an der Aussengrenze der jugendlichen Schicht einer osteoiden Substanz, da wo diese mit Kalkkrümeln durchsprengt wird, zu Tage treten. Sicherlich können aber auch im wachsenden und im rachitischen Knochen mit der fortschreitenden Markraumbildung besonders die inneren Theile des Knochens lamellirt werden durch Bildung von Interfibrillärräumen und Interlamellarspalten. Relativ charakteristisch für die eigentliche Osteomalacie ist nur die Massenhaftigkeit und ferner das Auftreten der Gitterfiguren inmitten des kalkhaltigen Knochengewebes, in welchem sie durchaus nicht auf das Grenzgebiet der kalklosen (osteoiden) Schicht gegen die kalkhaltige Knochensubstanz hin beschränkt sind, wie es durchschnittlich in dem wachsenden Knochen der Fall sein dürfte."

Auf Grund dieser Thatsachen muss v. Recklinghausen (S. 60) selbst zugeben, dass man auch das kalklose Gewebe nicht bloss im wachsenden Knochen, in welchem er dies selbst für berechtigt hält, sondern auch bei der Osteomalacie trotz seiner Gitter als neugebildet, aber unfertig geblieben auffassen könne. Dieser Anschauung will er jedoch dadurch entgegentreten, dass er auf andere histologische Differenzen zwischen dem osteoiden Gewebe der malacischen Knochen und jugendlichem, osteoidem Gewebe verweist (Armuth an Knochenkörperchen und Knochenkanälchen, Undeutlichkeit der Knochenkörperchen, und ihrer Zellen).

Wir halten diese Argumentation nicht für glücklich, einmal, weil die schon viel früher und dann immer und immer wieder für die Entkalkung der Carminzonen in's Feld geführten Argumente der Spärlichkeit der Knochenkörperchen und ihrer Undeutlichkeit bereits von Pommer widerlegt worden sind, ohne dass diese Widerlegungen von v. Recklinghausen ihrer-

seits besprochen und entkräftet worden wären, dann aber, weil sie zeigt, dass die Beweiskraft der Gitterfiguren allein für Entkalkung dem Autor selbst ungenügend erscheint.

Gewinnt aber das Vorhandensein der Gitter erst auf Grund dieser anderen, eben citirten, älteren Befunde den Charakter eines Beweismittels für die Annahme einer Kalkberaubung, so beweist es eben selbst auch nicht mehr als jene.

Auf Grund dieser Thatsachen hat Hanau bereits 1892 die Frage der Bedeutung der Gitterfiguren als „noch nicht absolut sicher entschieden", beziehungsweise „noch nicht ganz gelöst", bezeichnet.

Hat sich v. Recklinghausen in diesem Punkte also noch nicht bestimmt und somit vorsichtig geäussert, so sind seine Nachfolger schon viel entschiedener aufgetreten, zunächst Apolant, welcher unter v. Recklinghausen's Leitung die Gitterfiguren bei Knochentumoren untersuchte. Er beschreibt zunächst Knochenkörperchen, die weiter sind als normale im normalen Knochen, deren Ausläufer gleichfalls weiter sind, und welche dann in Gitter übergehen können. Seine Deutung ist nun die, dass hier „Erweiterungen" vorliegen, analog der von Lossen und Volkmann gegebenen Erklärung für abnorm weite Knochenkörperchen im sich rückbildenden Callus, bezw. im cariösen Knochen.

Hierzu ist zu bemerken, dass wir nicht im geringsten an der objectiv richtigen Beobachtung und Wiedergabe der thatsächlichen Verhältnisse in der Apolant'schen Arbeit zweifeln, die ausserdem durch sehr klare Figuren ebenso wie die v. Recklinghausen'sche erläutert wird, wohl aber, dass wir jeden Beweis für die Richtigkeit seiner Deutung in anatomischer Hinsicht vermissen. Das zu weite Knochenkörperchen wird von vornherein als ein erweitertes angesehen, genau so, wie in alter Zeit eine kalklose Zone bei Osteomalacie ohne Weiteres als eine entkalkte betrachtet wurde. Es fehlt speciell auch jede thatsächliche Angabe, aus der man etwa schliessen könnte, dass der Knochen, in dem die weiteren Körperchen lagen, ein alter Knochen gewesen ist. Da wir nun aber längst wissen — wie aus dem histologischen Verhalten jungen Bindegewebsknochens zu ersehen ist, speciell aus dem des Callus und der Osteophyten —

dass ganz sicher in neugebildetem Knochen besonders grosse, plumpe Knochenkörperchen vorkommen, während andererseits der Beweis erst noch geliefert werden soll und muss, dass alte enge Knochenkörperchen sich pathologisch erweitern können, so haben wir ein volles Recht, die Deutung, die Apolaut seinen Befunden giebt, anzuzweifeln. Vielmehr dürfen wir es bis auf Weiteres umgekehrt für's wahrscheinlichere halten, dass nicht eine Erweiterung alter, früher normal enger Knochenkörperchen vorliegt, sondern, dass es sich um weite, weitgebliebene Knochenkörperchen in jungem, neugebildetem Knochen handelt (Steudener).

Genau dasselbe gilt von den Lossen'schen Angaben. Apolant citirt (S. 50) besonders den Passus des Autors (Lossen S. 49), dass die Knochenkörperchen im sich rückbildenden Callus „durchwegs grösser als die normalen Knochenkörperchen, bald einfach vergrössert, bald stark buchtig und von der bizzarsten Gestalt sind. Immer ist aber ihr Breitendurchmesser dem Längsdurchmesser annähernd gleich. Die Ausläufer sind meist geringer an Zahl, aber stärker, so dass häufig an der Stelle eines derselben eine förmliche Bucht erscheint."

Das geben wir alle als objectiv richtig zu, nicht im geringsten aber, dass dies eine Erweiterung vorher enger Körperchen beweist.

Lossen vergleicht eben die Knochenkörperchen des sich rückbildenden Callus mit denen des normalen Knochens, nicht mit denen eines wesentlich noch wuchernden Callus.

Kein Wunder, dass sie weiter sind als die des normalen, alten und wesentlich appositiv, nicht metaplastisch im Bindegewebe entstandenen Knochens!

Dass sie weiter seien, als die Knochenkörperchen jüngeren, wachsenden Callus sagt er nirgends und beweist es noch weniger.

Auch die Ableitung der Volkmann'schen perforirenden Kanäle nicht bloss von eindringenden Gefässsprossen, sondern durch Erweiterung und Confluenz der Knochenkörperchen, wie sie Lossen giebt und Apolant (S. 52) für zulässig hält, ist anfechtbar. Die Kanäle, welche Lossen in Fig. 7 bis 9 wieder-

giebt sind ächte Volkmann'sche perforirende, ihrer ganzen Form nach, die, wie Pommer glaubt, die Knochenkörperchen rein zufällig getroffen haben, oder Schliffstücke solcher Kanäle (Fig. 7 und 8). Dass Lossen die Gefässe in ihnen nicht sah, ist, da er an macerirtem Knochen arbeitete, klar (S. 53 Anmerkung).

Der Kanal in Fig. 6 kann auch ein Schliffstück sein, oder auch eine Lücke zwischen zwei Callustheilen. Die zusammenhängenden Knochenkörperchen in den Fig. 3 und 4 können mit vollem Recht als noch unvollkommen getrennte in jungem Knochen aufgefasst werden, denn das Vorkommen solcher ist bekannt (vergleiche die von Lossen selbst citirte Arbeit C. Ruge's, Lossen S. 59), und die pathologische, genetische, nicht nur räumliche Confluenz solcher ist erst noch zu erweisen. Zwischen den Bildern, wie Fig. 3 und 4 einerseits und 6 bis 9 andererseits, fehlt bei Lossen überdies jegliches Bindeglied, mithin auch der Wahrscheinlichkeitsbeweis dafür, dass die letzteren weitere Entwickelungsformen der ersteren seien.

Apolant giebt weiterhin an, dass von den von ihm untersuchten Tumoren zwei Fälle (4 und 6), welche die grösste Destruction aufwiesen, auch die meisten Gitter und zwar nicht bloss in der Spongiosa, wie die anderen, sondern auch in der Compacta zeigten. Er fand sie stets von der Oberfläche der Blättchen gegen die Tiefe zu abnehmend. „Dabei steckten diese Blättchen oft (S. 59) in verkalkter Ummauerung und zeigten oft, jedoch nicht immer, kalklose Schichten.“ Alles dies beweist nichts — und bei Apolant findet sich übrigens keine diesbezügliche Bemerkung — für eine Entstehung der Gitter durch Entkalkung, denn bei sehr grosser und überwiegender Zerstörung in Folge raschen Wachsthums eines Tumors kann gerade auch relativ viel neugebildetes, unfertiges und deshalb gitterführendes Knochengewebe vorhanden sein, während ein langsamer wachsender Tumor weniger schnell, vielleicht aber doch schliesslich ebenso viel altes Gewebe zum Schwinden bringt, dem neuen aber eine längere Existenz und Dauer zum Ausreifen und somit zur Erlangung der Gitterlosigkeit gewährt.

Wenn auch Apolant sich nicht nur auf die Untersuchung ausgebrochener und nachher von der „verkalkten Ummauerung“ befreiten (S. 59) Spongiosablättchen beschränkt, sondern auch

Schnitte (S. 47) untersucht hat, so berichtet er doch nicht über grössere topographische Präparate, welche unter Berücksichtigung des gesammten Knochenbaues, der Osteoblastenbildungen und anderer Appositionsformen, der bekannten Resorptionsbilder u. s. w. ein einigermaassen sicheres Urtheil über die Resorptionsverhältnisse der in Frage kommenden mikroskopischen Knochentheile gestattet hätten.

Dagegen spricht er sofort gern von „Erweichungen“ (S. 59); so dass man leicht die Ansicht gewinnt, als sei er geneigt, direct eine Entkalkung der Knochensubstanz als von vornherein für etwas Vorhandenes, nicht als ein erst zu beweisendes Postulat anzusehen.

Ebenso spricht er (S. 62) schon von der Annahme, dass die Gitter auf einer „Entkalkung beruhen“, und da er mit v. Recklinghausen (ebendaselbst) „die lediglich aus organischen Substanzen bestehende Carminzone als das Resultat eines Vorganges“ betrachtet, „das in der Ausbildung der Gitter zur Erscheinung kommt“, so meint er, „können wir gar nicht umhin, anzunehmen, dass in der Zone der Gitter selbst bereits eine Kalkberaubung des Knochens stattgefunden hat“.

„Der einzige Weg, in dieser schwierigen Frage zur Entscheidung zu kommen“ (S. 62), schien ihm der Versuch zu sein, die Gitter künstlich durch Entkalkung hervorzurufen. Es gelang ihm dies denn auch in sehr ausgedehntem Maasse durch Behandlung vorsichtig ausgewählter Schliffe gitterfreier, normaler Knochen mit Säuren, welche sie unvollständig entkalkten, und zwar konnte er Erweiterungen und Neubildung von Knochenkanälchen, wie richtige Gitterfiguren erzielen, speciell auch solche, „die mit den präformirten Kanälen absolut nichts zu thun haben, sondern frei im Gewebe entstehen und in directeste Analogie mit den richtigen Gittern gebracht werden können“ (S. 67 und 68). Die beigefügten Abbildungen lassen an Deutlichkeit nichts zu wünschen übrig und zeigen die Richtigkeit seiner Angaben.

Auf Grund dieser Resultate sagt er dann (S. 72): „es war einmal die Thatsache, dass die Gitter bei der Osteomalacie, ganz vorzugsweise ausgebildet sind, sowie weiter der Umstand, dass sie sich besonders an dem Uebergang vom kalkhaltigen zum kalklosen Knochen vorfinden. Hält man diese Thatsachen mit

den Ergebnissen meiner Entkalkungsversuche zusammen, so kann man sich der Annahme nicht verschliessen, dass die unter pathologischen Verhältnissen auftretenden Gitter ganz vorzugsweise als Ausdruck einer Entkalkung angesehen werden müssen."

Die Apolant'sche Arbeit hat somit für die nach v. Recklinghausen noch nicht genügend erwiesene Hypothese der Entstehung der Gitter durch Entkalkung den noch fehlenden Theil des Beweises liefern sollen und ihn nach des Autors Ansicht auch wirklich erbracht.

Uns scheint diese Bemühung indessen nicht von vollem Erfolg gekrönt worden zu sein.

Hanau hat in seinem Referat über die Apolant'sche Arbeit[1]) sich bereits dahin geäussert: „Es liesse sich von dem Standpunkt aus, dass die Gitter Folgen unvollkommener Verkalkung seien, auch noch der Einwand erheben, dass die künstliche Entkalkung topographisch den umgekehrten Weg einschlüge, den die frühere Verkalkung genommen hat."

Dieser Einwand bleibt auch bestehen. Wenn man die Gitter künstlich durch Entkalkung erzeugen kann, so beweist das nur die Möglichkeit, dass sie natürlich auf dieselbe Weise entstehen können, nicht im geringsten die Nothwendigkeit, dass sie unter natürlichen Verhältnissen dieser und keiner anderen Ursache ihre Entstehung verdanken müssen. Mithin ist der von Apolant versuchte Beweis unserer Ansicht nach nicht gelungen und die Annahme, die Gitter könnten auf unvollkommener Verkalkung beruhen, nicht durch denselben widerlegt.

Ausser Apolant hat sich noch Ribbert über die Gitterfiguren geäussert und zwar in dem Sinne, dass er sie (S. 30 und 31, ferner S. 38 und S. 47) ohne Weiteres als Zeichen einer noch unvollkommenen Entkalkung anerkennt und verwerthet[2]).

[1]) Fortschr. der Med. 1893. XI. Jahrg. S. 765 und 67.

[2]) Bei dieser Gelegenheit sei ein Missverständniss in Ribbert's Arbeit aufgeklärt. Er sagt (S. 60): „Da nun ausreichende histologisch nachweisbare Resorptionsprozesse (sc. bei Osteomalacie) nicht aufgefunden werden, so meint Hanau, dass vielleicht in den Einschmelzungsvorgängen (sc. in den Gitterfiguren), die v. Recklinghausen ausfindig gemacht und die unter seiner Leitung Apolant genauer studirt hat, die vermisste Erscheinung gegeben sein könnte." Ferner (S. 31):

Im Gegensatz hierzu hat sich Hanau seitdem entschieden gegen die v. Recklinghausen'sche Auffassung der Gitterfiguren ausgesprochen. Derselbe hat bekanntlich bei denjenigen Puer-

„Haben wir so eine neue Form von Kalkauflösung kennen gelernt, und sehen wir, dass sie als eine Vorbereitung zur vollkommenen Decalcination und damit zur Bildung kalkloser Säume zu betrachten ist, so ergiebt sich, dass Hanau im Irrthum ist, wenn er diese Form der Resorption für die Auffassung der Osteomalacie im Sinne Cohnheim's verwerthet. Ganz im Gegentheil bildet sie eine gute Grundlage für die Entkalkungstheorie."

Ribbert hat hier folgenden Passus in Hanau's Arbeit missverstanden, offenbar, weil derselbe zu kurz und deshalb nicht deutlich genug war. Derselbe lautet: „Der Entdecker (id est v. Recklinghausen) fasst dieselben (sc. die Gitterfiguren) als Zeichen eines Zerfalles auf, welcher der Entkalkung voraufgehe und der ausser der, wie Pommer gefunden, nicht gesteigerten lacunären Resorption und ausser der Bildung perforirender Kanäle den Schwund des alten Knochens bewirke. Durch diesen Nachweis würde eine Lücke in unserem Verständniss des osteomalacischen Prozesses ausgefüllt, da der starke Schwund des Knochenmaterials stets in einem gewissen Gegensatz zu den nachweisbaren Resorptionsvorgängen stand." Damit wollte Hanau auch gar nicht sagen, dass durch diesen angeblichen Nachweis einer neuen Resorptionsform eine speciell für die Cohnheim'sche Lehre postulirte und erst noch zu erweisende Vermehrung der Resorption für ihn festgestellt werde, sondern dass v. Recklinghausen selbst, der Entdecker dieser Figuren, der sie selbst als Hauptbilder des Knochenabbaues deutet (S. 59), und der auch selbst die noch active lacunäre Resorption bei der Osteomalacie selten auffand (S. 59 und 64), in dieser Entdeckung den bis dahin ungenügend erbrachten Nachweis des Knochenabbaues bei der Osteomalacie sieht (vergl. noch S. 64 unten).

Seine eigene Ansicht deutet Hanau sofort nach jenem Passus absichtlich in Parenthese an mit den Worten: „Indessen muss man auch bedenken, dass bei einer chronischen Krankheit dem Anatomen stets nur eine kurze Phase des ganzen Verlaufes vorliegt." Damit wollte er sagen, dass die früheren, relativ spärlichen Nachweise von sicher erwiesener (d. h. lacunärer und in Gestalt durchbohrender Kanäle bewirkter) Resorption im malacischen Knochen doch vielleicht aus den in diesem Satz angegebenen Gründen quantitativ unterschätzt und deshalb als ungenügend betrachtet worden seien.

Dass es damals schon nicht Hanau's Ansicht war, die Gitterfiguren als erwiesene Anzeichen des Knochenabbaues anzuerkennen, ergiebt sich leicht aus dem schon S. 344 von uns citirten Absatze seiner Arbeit.

perae, welche ein unverkalktes und womöglich auch dickes Schädelosteophyt hatten, am Schädel, wie an den übrigen Knochen regelmässig histologische Veränderungen nachweisen können, welche mit den bei Osteomalacie aufgefundenen vollkommen übereinstimmten. Dabei sprachen alle Befunde in diesen Fällen für eine Entstehung der osteoiden Lagen durch Anlagerung und mangelnde Verkalkung des neugebildeten Gewebes. Es war ihm nun gelungen auch in diesen Knochen an der Grenze des kalkhaltigen und des kalklosen Knochens ebenso typische Gitterfiguren nachzuweisen, wie sie bei der Osteomalacie und in Apolant's Bildern künstlich entkalkter Schliffe vorkommen.

Auf Grund hiervon, und weil er dieselben Figuren auch in der Umgebung des Callus unter osteoiden Zonen fand, sowie im Schädelosteophyt selber, ist er im Gegensatz zu v. Recklinghausen und dessen Schüler Apolant der Ansicht, dass dieselben nicht als Zeichen einer Kalkberaubung aufzufassen sind, sondern nur als Zeichen eines bestimmten Grades und einer bestimmten Form mangelhaften Kalkgehaltes überhaupt.

Da in den von Hanau beschriebenen Fällen dieser mangelhafte Kalkgehalt sicher auf unvollkommener Verkalkung beruhte, so ist das Vorkommen von Gitterfiguren überhaupt nicht als Beweis für eine Kalkberaubung zu verwenden, die durch diese Spaltbildungen erst bewiesen werden sollte. Man hat daher vielmehr umgekehrt ein grösseres Recht, die Gitterfiguren als Beweis unvollkommener Verkalkung neugebildeten Knochengewebes zu betrachten.

Ausser den schon früher angeführten und den zuletzt genannten Einwänden, welche Hanau entscheidend erscheinen, lassen sich indess noch andere, recht gewichtige Gründe gegen die Deutung der Gitterfiguren als Zeichen einer Entkalkung und eines Abbaues bei der Osteomalacie anführen.

Wie wir schon oben gesehen, hat v. Recklinghausen selbst die Berechtigung zugegeben, dass die Gitter in jugendlichem, wachsendem Knochen als auf unfertiger Verkalkung beruhend gedeutet werden können (a. a. O. S. 60). Daneben spricht er allerdings auch aus, dass im wachsenden und rachitischen Knochen auch ein Abbau unter Gitterbildungen stattfinden möge. Da letztere Annahme jedoch bis jetzt nicht erwiesen ist, so kann

man nicht mit ihr rechnen. Als Unterschied zwischen den osteomalacischen, nach seiner Deutung auf Entkalkung beruhenden Gittern und jenen im wachsenden normalen und rachitischen Knochen führt er die Massenhaftigkeit der ersteren an und ihr Vorkommen inmitten des kalkhaltigen Gewebes, nicht bloss im Grenzgebiet zwischen kalkloser und kalkhaltiger Knochensubstanz (S. 60). Erwähnt er doch in dieser Hinsicht (S. 58) ausdrücklich Gitter in den axialen Theilen der Knochenbälkchen besonders der Spongiosa. Aus diesem Verhalten zieht er dann den Schluss, dass die Gitterbildung inmitten des alten, fertigen Knochengewebes beginne (S. 59).

Dem kann zunächst entgegengehalten werden, dass natürlich der quantitative Unterschied zwischen der Ausbreitung der Gitter bei Osteomalacie und bei auch nach v. Recklinghausen in Apposition befindlichen Knochen gar nichts für oder gegen die eine oder andere angenommene Art der Entstehung der Gitter beweist.

Was ferner die von ihm als für die Osteomalacie charakteristisch angeführten Gitterbildungen in der Axe der Spongiosabälkchen anbetrifft, so ist zweierlei zu unterscheiden. Einmal kann dieses axiale Gebiet die einzige und dabei noch aus anderen Gründen unvollkommen kalkhaltige Partie eines sonst kalklosen Bälkchens darstellen, dann beweist diese Localisation der Gitterbildung nicht mehr als die an der Grenze von kalkloser Randzone und kalkhaltiger Knochensubstanz sonst. Das Bälkchen ist dann eben nur aus einer oberflächlichen kalkfreien und einer axialen, noch unvollkommen kalkhaltigen Schicht zusammengesetzt, und niemand ist gezwungen, es daraufhin anders denn als neugebildet und axial mangelhaft verkalkt aufzufassen. Anders läge die Sache, wenn innerhalb des kalkhaltigen Gewebes im Schnitte getrennt von kalklosem und mangelhaft kalkhaltigem, also insulär Gitterflecke vorhanden sind. Wahrscheinlich sind solche Bilder auch gemeint. Man könnte dann allerdings versuchen, sie so zu deuten, dass isolirt von aller kalklosen Substanz aufgefundene Gitterflecke die ersten Zeichen einer Kalkberaubung darstellen. Indess ist auch mit solchen Befunden nach dieser Richtung hin kein zwingender Beweis zu führen. Es könnte z. B. sehr gut möglich sein, dass die Isolation der Gitterflecke nur eine schein-

bare ist, und dass die zugehörige kalklose Zone, flächenhaft über oder unter ihnen gelegen, nur schwer wahrnehmbar oder nicht in den gleichen Schnitt gefallen ist. Da v. Recklinghausen (S. 58) ausdrücklich von Schnitten spricht, so ist ein solcher Zweifel hier ganz besonders am Platz. Diese Frage liesse sich deshalb eventuell nur durch die Serie entscheiden, die aus begreiflichen Gründen — Nothwendigkeit aus freier Hand zu schneiden, da die Präparate unvollkommen verkalkt sind — wenigstens nicht leicht herstellbar sein dürfte. Ebenso können diejenigen Gitter, welche nach Art perforirender Kanäle den kalkhaltigen Knochen durchsetzen, ganz gut tangentiale Längsschnitte durch die Wand solcher Kanäle darstellen und damit fällt, da kalklose Ablagerungen auf die Innenfläche dieser Kanäle bekannt sind, jeder Zwang fort, sie als Zeichen einer Entkalkung oder eines Abbaues anzusehen.

Andererseits könnte es sich bei manchen dieser insulär in kalkhaltigem Gewebe auftretenden Gitterflecken auch um unvollkommen kalkhaltige Partien innerhalb sonst kalkhaltiger Lamellensysteme fern von einem Kanal handeln (so vielleicht zum Theil in v. Recklinghausen's Fig. No. 25). Das Vorkommen solcher würde indess absolut nichts für eine Entkalkung beweisen, weil man mit viel grösserem Rechte mit Pommer (S. 107) solche Flecke als unvollkommen verkalkte betrachten kann.

Stellen wir uns einmal aber auf den Standpunkt v. Recklinghausen's, dass jene insulären Gitterflecke im kalkhaltigen Knochen unvollkommen kalkberaubte Stellen seien, so müssen wir auch verlangen, dass — da die Osteomalacie schliesslich zur Bildung ganz kalklosen Gewebes führt — nicht bloss solche unvollkommen kalkhaltige Inseln, sondern auch ganz kalkfreie bei ihr im sonst kalkhaltigen Knochengewebe demonstrabel sind. Nun ist aber bei weitem die grösste Masse kalklosen Gewebes bei der Osteomalacie als Auskleidung der Markräume, der verschiedenen Arten von Kanälen und als subperiostale Lage vorhanden. Diese Thatsache enthält schon einen gewissen Widerspruch gegen v. Recklinghausen's Auffassung.

Nun kommen aber daneben auch in Schnitten malacischer Knochen wirklich insuläre kalklose Flecke vor. Dieselben sind von Pommer genau studirt worden. Die einen sind nur schein-

bar insulär, da sie entweder wirklich um Kanäle liegen, oder mit grosser Wahrscheinlichkeit als tangentiale Durchschnitte der kalklosen Wand von Knochenkanälen gedeutet werden können (Pommer S. 100 und 101). Ein Theil dieser Inseln sind Abschnitte sonst verkalkter Lamellensysteme (Pommer S. 99 oben und die daselbst citirten Figuren) und sind von Zonen mit unvollkommenem Kalkgehalt (körnigen Zonen) umgeben. Andere solche Inseln mögen wirklich diesen Namen verdienen, dann aber liegt zum mindesten eine eben so grosse Berechtigung vor, dieselben mit Pommer (S. 107) für die Folgen fleckweise ausgebliebener Verkalkung zu halten, als eine Entkalkung anzunehmen. Pommer verweist dabei mit Recht darauf, dass die verschiedenen Stellen in Folge localer Verhältnisse ungleich für Verkalkung disponirt sind und dass bei den periodenweisen Verschlimmerungen und Besserungen im Verlauf der Osteomalacie die Kalklosigkeit einer Schicht zwischen zwei verkalkten gut verständlich ist.

Diese Pommer'sche Deutung gewinnt endlich noch eine gewichtige Stütze in Folgendem:

Es findet sich nehmlich in den v. Recklinghausen'schen Deductionen noch eine widerspruchsvolle Angabe. S. 59 sagt er, dass, da die Einwirkung zelliger Gebilde aus verschiedenen Gründen ausgeschlossen sei, man in dem ganzen Vorgang (sc. der Gitterbildung) sicherlich eine chemische Auflösung mittelst des durchströmenden Gewebssaftes sehen müsse. Wenn also der Gewebssaft die supponirte Entkalkung in Gitterform besorgen soll, so ist es absolut unbegreiflich, wie er dies in den axialen Theilen der Bälkchen zuerst zu Wege bringen kann, während die relativ oberflächlichen Lagen derselben zunächst von der Entkalkung verschont bleiben, obwohl sie doch der lösenden Flüssigkeit den Durchtritt gestatten müssten. Das wäre noch schwieriger zu begreifen, als die für Hanau auch schon seit jeher ganz unbegreifliche Erklärung der partiell osteoiden Auskleidung eines Markraumes durch Entkalkung mittelst Gewebssaftes des Marks.

Aus allem bis jetzt Gesagten folgt bereits, dass bis jetzt durchaus kein Beweis dafür erbracht worden ist, dass die Gitter-

figuren als Zeichen einer Entkalkung, eines Zerfalles, eines Abbaues aufzufassen seien, und dass sie deshalb auch umgekehrt noch viel weniger als Beweismittel für das Vorhandensein solcher Vorgänge verwandt werden dürfen.

II. Ergebnisse eigener Untersuchungen.

Zur Vervollständigung der von Hanau selbst (s. o.) bereits mitgetheilten Erfahrungen habe ich ein grösseres, mir von ihm zur Verfügung gestelltes Material, welches zur Beurtheilung der Frage nach der Entstehung der Gitter geeignet erschien, untersucht.

Ein Theil desselben entstammte noch dem Züricher pathologischen Institut aus Hanau's Assistentenzeit, der andere dem Leichenhause des Cantonsspitals zu St. Gallen.

Die betreffenden Knochen waren meist nach Pommer in Müller'scher Flüssigkeit gerade so viel als absolut nöthig war entkalkt, einige auch direct in Alkohol gehärtet. Zur Darstellung der Gitter wurde nur die Methode I v. Recklinghausen's — Behandlung der Schnitte mit ganz absolutem Alkohol und dann ganz wasserfreiem Aether[1]), hierauf Trocknen und Einbetten — angewandt, weil sie die einfachste schien; stets gute Resultate gab, und die Gefahr eines Artefactes durch weitere Behandlung mit Alaun oder Säuren, welche partielle Entkalkung bewirken, ausschloss.

Zum Einbetten der lufthaltigen Schnitte verwandten wir mit Erfolg statt Glycerin möglichst concentrirten Syrupus simplex, der uns noch schönere Präparate, von etwas grösserer Dauerhaftigkeit zu geben schien. Unser Bestreben, wirkliche Dauerpräparate zu erzielen, war indess leider fast erfolglos. Mit Wasserglas hatten wir keinen Erfolg.

Sehr schöne Präparate — und so arbeiteten wir meist — brachten wir dadurch zu Stande, dass wir die Schnitte nach der Besichtigung aus dem Zuckersyrup alsbald wieder heraushoben, bis auf einen dünnen Ueberzug wieder reinigten, und dann auf einem sauberen Objectträger im Exsiccator über Chlorcalcium oder auf dem Ofen getrocknet in Canadabalsam einbetteten. Leider war ihre Dauerhaftigkeit höchst ungleich, nie eine definitive, denn bald früher, bald erst nach Monaten krystallisirte der Zucker aus, und damit verschwanden auch die Gitter, offenbar durch Eindringen des Balsams durch die Spalten zwischen den Krystallen und Absorption der Luft.

Der Versuch, die alte Angabe Frey's zur Conservirung der Knochenschliffe zu benutzen und den Syrup durch dicke Lösung arabischen Gummis

[1]) Es ist sehr zu empfehlen, den Alkohol und den Aether mit wasserfreiem $CuSO_4$ zu behandeln, da schon geringer Wassergehalt oft das Resultat stört.

zu ersetzen, ergab zwar Präparate von viel längerer Dauer (über ein Jahr), wenn sie einmal gelungen waren, aber sie gelangen schwer, da die Gitter meist schon im Gummi verschwanden. Mit Gelatine war gar nichts zu erzielen. Ganz trockener, krümeliger Canadabalsam ergab bessere Resultate puncto Dauerhaftigkeit der Präparate, jedoch standen sie an Klarheit den candirten Balsampräparaten, bis ein Theil der Luftblasen resorbirt war, weit nach. Ungünstiger war dagegen Mastix, der beim Schmelzen sofort auch Blasen warf, welche nach dem Erstarren blieben und deshalb das Bild bedeutend beeinträchtigten.

Nach längerem Probiren kehrten wir daher, um nicht mit der Methodik zu viel Zeit zu verlieren, immer wieder zu den mit Zucker candirten Balsampräparaten zurück, um schliesslich bei denselben zu bleiben. Wir glauben, dass indess vielleicht mit dem Gummi arabicum noch einmal ein besserer Erfolg erreichbar sein dürfte.

Das Princip unserer Untersuchungen war, wie es ja bereits aus den kurzen Mittheilungen Hanau's hervorgeht, das folgende: Wir wollten sehen, ob und in welchem Umfang v. Recklinghausen'sche Gitterfiguren sich im kalkfreien Gewebe oder in dessen unvollkommen kalkhaltiger Umgebung oder in unvollkommen kalkhaltigem Knochengewebe überhaupt nachweisen liessen, in solchen Fällen, in welchen ganz sicher neugebildetes, unvollkommen oder nicht verkalktes Gewebe vorlag und die Annahme einer Entkalkung durch nichts gestützt wird. Dies schien uns der richtige Prüfstein für den Werth der Gitter als Beweismittel zur Diagnose des Vorhandenseins einer Kalkberaubung zu sein. Fehlten die Gitter in unseren Fällen, so konnten sie den von ihrem Entdecker gewünschten Zwecken dienen, waren sie aber vorhanden, so bewies auch ihr Auftreten in anderen Fällen, speciell bei der Osteomalacie, nichts für die Annahme einer Kalkberaubung.

1. Resultate bei der Untersuchung von Knochen mit der von Hanau beschriebenen physiologischen Osteomalacie knochengesunder Schwangerer und Wöchnerinnen.

Ein besonders geeignetes Material schienen zunächst nur die Knochen solcher, nach gewöhnlichen Begriffen knochengesunder Schwangerer und Puerperae darzustellen, deren Schädel mit weichem, dickem Osteophyt versehen ist und deren Knochen, wie Hanau gezeigt, die von der Osteomalacie bekannten, kalklosen Zonen dick und reichlich zeigen.

Das Bild solcher Knochen kann dem ächt, d. h. pathologisch osteomalacischer ununterscheidbar gleich sehen, während andererseits alles dafür spricht, dass es sich bei diesen Schichten um neugebildeten, unverkalkt gebliebenen Knochen handelt; nichts dagegen dafür, dass alter, seines Kalkes beraubter vorliege.

Da die noch in Vorbereitung befindliche, ausführliche Veröffentlichung Hanau's noch nicht erschienen ist, so verweisen wir in dieser Hinsicht auf seine beiden früheren, kurzen Mittheilungen.

Andererseits bot aber auch gerade das kalklose oder unvollkommen verkalkte Osteophyt solcher Fälle selbst einen besonders guten Prüfstein für die Bedeutung der Gitter, denn das Osteophyt wird doch auch der entschiedenste Anhänger der Entkalkungslehre als neugebildeten Knochen anerkennen.

Wir berichten zuerst über die Ergebnisse:

a) der Untersuchung der Knochen exclusive Osteophyt.

A. Hochgradige Fälle, d. h. solche mit dickem, weichen Osteophyt und dicken osteoiden Zonen.

1) Hanau No. 1[1]). S.-No. 188. 1890.
2) Hanau No. 3. S.-No. 196. 1890. Sch.
3) Hanau No. 19. S.-No. 100. 1891. Fr. Wiesendanger.
4) Hanau No. 23. S.-No. 63. 1891. St. Gallen. Fr. Schiess.
5) Hanau No. 25. S.-No. 37. 1892. St. Gallen. Fr. Trechsel.

α. Das Vorkommen, die Verbreitung der Gitter und die Form der Gitterzonen.

Betrachten wir die Präparate, die nach den in der Einleitung angeführten Methoden von den verschiedensten Knochen, dem Os pubis, der Rippe, dem Wirbel dieser 5 Fälle hergestellt wurden, zunächst ohne Berücksichtigung der Schnitte durch Schädeldach und puerperales Osteophyt, so ergiebt sich in Bezug auf die Häufigkeit und Massenhaftigkeit des Vorkommens von Gitterfiguren ungefähr Folgendes:

In allen Schnitten finden sich kalklose oder osteoide Zonen, welche die kalkhaltige Knochensubstanz nach innen, d. h. also gegen das Lumen der Markräume und der Havers'schen Kanäle hin begrenzen.

[1]) Die Bezeichnungen Hanau No. 1, 2 u. s. w. beziehen sich auf eine Reihenfolge, in welcher Hanau diese Fälle vorgekommen und stimmen deshalb mit den Nummern in seiner noch zu publicirenden Arbeit.

Allerdings sind diese osteoiden Zonen häufig durch die Eintrocknungsmethoden, die behufs Herstellung der Gitter angewandt werden mussten, sowie in Folge der zur Entfernung des Marks vorgenommenen Auspinselung der Schnitte undeutlich, und zum Theil ganz unsichtbar geworden[1]).

Im Fall 1 lassen die Schnitte durch das Becken bei schwacher Vergrösserung überhaupt keine osteoiden Zonen erkennen, und erst die starke Vergrösserung lässt an den spärlichen Knochenbälkchen der sehr weitmaschigen Spongiosa Reste von solchen entdecken, während die Schnitte der Rippe schon bei schwacher Vergrösserung osteoide Zonen aufweisen.

Ausserhalb dieser Zonen finden sich in allen fünf Fällen lufterfüllte, schwarze Gitterzonen, die allerdings in sehr verschiedener Ausdehnung auftreten, sowohl in den einzelnen Fällen, als auch in den verschiedenen Knochen des gleichen Falles.

Während sie hie und da nur an ganz wenigen Stellen, z. B. im Becken des Falles 1, zu finden sind, umziehen sie in anderen Fällen fast sämmtliche Havers'schen Kanäle und Markräume als oft ununterbrochene schwarze Ringe, wie z. B. in der Rippe des Falles 1 und in den Fällen 3 und 5. Sehr schön zeigt sich dies in den von Beckenschnitten des Falles 3 (Wiesendanger) angefertigten Photographien (Taf. VIII bei 60facher und Taf. IX bei 100facher Vergrösserung).

Von den verschiedenen Rumpfknochen scheint keiner von den Gitterzonen besonders bevorzugt zu werden; während z. B. der Fall 3 in allen Knochen sehr viele und breite schwarzen Zonen aufweist, finden sich solche im Becken des Falles 1 nur spärlich aber sehr reichlich in der Rippe des gleichen Falles, und im Falle 4 zeigen sich die Gitter wieder am ausgedehntesten im Os pubis.

Einige Knochen mit sehr vielen, breiten und oft continuirlichen schwarzen Zonen besitzen daneben wieder einzelne Markräume, die vollständig gitterfrei sind, so z. B. der Wirbel des Falles 2. Der Wirbel des Falles 5 hinwieder hat zwar keinen einzigen ganz von Gittern freien Raum, weist aber auch nirgends eine continuirliche schwarze Zone auf.

Was die Breite der schwarzen Zonen anbelangt, so schwankt diese in allen Fällen ganz bedeutend. Im Fall 3 schwankt sie z. B. im Os pubis von 10,4 μ bis zu 171 μ, im Os pubis des Falles 2 zwischen 19 μ und 57 μ, im Os pubis von Fall 3 zwischen 19 μ und 95 μ, im Wirbel von 19 μ bis 27 μ, im Fall 5 im Os pubis von 20 μ bis 120 μ. Im Allgemeinen sind die Gitterzonen in den in glasharten Balsam eingeschmolzenen Präparaten breiter, aber verschwommener als in den candirten.

Uebrigens ist die Dicke schon eines einzigen, einen Havers'schen Kanal umgebenden, schwarzen Ringes nicht immer dieselbe und zeigt z. B. im Os pubis des Falles 4 ein solcher an einer Stelle eine Breite von 54 μ, die an einer anderen Stelle auf 13 μ hinunter sinkt.

Diese Verschiedenheit der Dicke ist fast ausschliesslich auf Rechnung

[1]) In Carminpräparaten sind natürlich breite, rothe Zonen vorhanden.

des unregelmässigen Verlaufes des äusseren Contours der schwarzen Zonen zu setzen.

Im Allgemeinen sind die Giterzonen der am massenhaftesten von solchen durchsetzten Knochen auch die breitesten.

Im Os pubis des Falles 2 finden sich neben zahlreichen, 20—70 μ breiten Gitterzonen auch solche, die sich erst bei starker Vergrösserung erkennen lassen, während bei schwacher Vergrösserung die betreffenden Markräume gitterfrei zu sein scheinen.

Ist ein Havers'scher Kanal oder ein Markraum nur in einem Bruchtheil seines Umfanges von einer schwarzen Zone umgeben, so geschieht dies gewöhnlich mittelst eines einzigen, seltener mittelst mehrerer an verschiedenen Stellen seiner Circumferenz liegender Stücke einer Gitterzone (Os pubis des Falles 2).

Häufig kommt es vor, dass schwarze Zonen benachbarter Markräume zusammenstossen, so dass man dann den Anblick eines Knochenbälkchens hat, das eine axiale Gitterzone aufweist, die durch zwei osteoide Zonen von zwei Markräumen geschieden ist. Doch braucht dies nicht in der ganzen Länge des Knochenbälkchen zu geschehen, sondern es können die zwei benachbarten Gittersysteme an einer Stelle zusammenstossen und an einer anderen wieder eine Schicht verkalkten, gitterfreien Knochens zwischen sich fassen (Textfigur 1 a).

Textfigur 1 a.

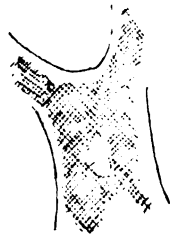

Textfigur 1 b.

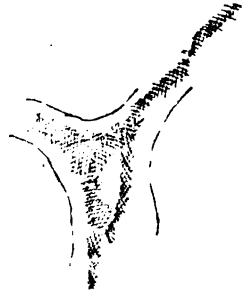

Ferner können Inseln gitterfreier Knochensubstanz inmitten von Gitterzonen auch durch unvollständiges Zusammenfliessen der Gitterzonen dreier benachbarter Räume zu Stande kommen (Textfigur 1 b).

Textfigur 2.

Daneben findet man aber auch, z. B. im Os pubis von Fall 5, solche Lücken, welche, wenigstens scheinbar, nur einem Gittersystem angehören (siehe Textfigur 2).

In der Rippe von Fall 2 kommt es vor, dass in der Mitte eines Bälk-

chens, das an den Rändern frei ist von osteoider Zone, unregelmässige, längliche Flecken von Gitterzonen auftreten, die unter einander durch schmalere Brücken zusammenhängen.

Diese Bildungen liegen jedoch oberflächlich, wie erstens der Gebrauch der Mikrometerschraube zeigt, zweitens der feinere Bau der Gitter. Derselbe zeigt weiterhin, dass eine Flächenansicht der Gitter vorliegt. Man kann bei ihrem weiteren Verfolgen mit der Mikrometerschraube ihren allmählichen Uebergang in eine benachbarte, in Folge geänderter Richtung des Bälkchens senkrecht vom Schnitt getroffene Gitterschicht erkennen. Folglich sind diese Gitterflecken nicht in der Axe eines Bälkchens gelegen, sondern sie sind nur flächenhafte Durchschnitte tief in das Bälkchen sich hineinbuchtender Gitterschichten (s. Textfigur 3).

Textfigur 3. (Schema.)

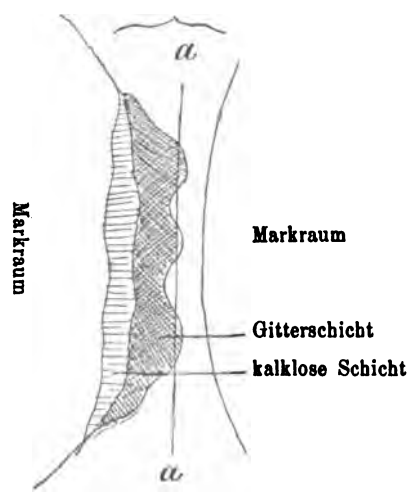

a a Richtung des mikroskopischen Schnittes.

Ebenfalls in der Rippe des Falles 2 tritt an einer Stelle die Gitterschicht in Form zweier paralleler, schmaler, schwarzer Streifen auf, die stellenweise durch weniger dunkle Stellen verbunden sind, die eine feine Gitterung erkennen lassen.

Im Os pubis des Falles 3 stossen an verschiedenen Stellen auch Gittersysteme von Markräumen zusammen mit solchen Havers'scher Kanäle.

Im Fall 5 ist in einem Schnitt

Textfigur 4.



durch das Os pubis an einer Stelle die osteoide Schicht von der sie begleitenden Gitterschicht durch eine ovale Lücke, einem an der osteoiden Grenze liegenden Havers'schen, schief durchgeschnittenen Kanal k getrennt (s. Textfigur 4).

Schwarze Gittersäume finden sich auch hie und da unter dem Periost. So zieht sich in der Rippe des Falles 1 ein ziemlich gleichmässiger, schwarzer Streif von 50 μ — 60 μ Breite unter dem Periost hin.

Im Os pubis des Falles 3 zeigt sich eine subperiostale, schwarze Zone, die nicht continuirlich ist, sondern so zu Stande kommt, dass die schwarzen Zonen benachbarter Kanälchen sich bis unter das Periost erstrecken, oder Fortsetzungen dahin senden. An mehreren Stellen jedoch scheinen[1]) sich Stücke einer besonderen subperiostalen Knochengitterschicht zu finden mit eben so grossen Dickendifferenzen, wie sie die Gitterschichten der Markräume und Havers'schen Kanäle zeigen. Diese Stücke liegen stellenweise innerhalb schmaler, grüner Zonen von unregelmässiger Gestaltung.

Im Wirbel des gleichen Falles erscheint das Periost ganz schwarz, so dass es nur an einer kleinen Stelle gelingt, eine subperiostale Gitterzone abzugrenzen. Stellenweise nimmt die schwarze Farbe der subperiostalen Gegend eine grünliche Nuance an.

Im Fall 5 ist das Periost ebenfalls ganz schwarz injicirt, doch sind hier nirgends subperiostale Gitter zu erkennen.

In der Rippe des Falles 2. sowie in sämmtlichen Knochen von Fall 4 sind deutliche subperiostale Gitter wahrzunehmen.

β. Feinerer Bau der Gitter.

Bei schwacher, d. h. bei einer durch das Zeiss'sche Objectiv A, AA und Ocular 1 erzielten, 37fachen Vergrösserung besehen, erscheinen die schwarzen, lufterfüllten Zonen als Bänder, deren Breite in den schon oben angegebenen Grenzen schwankt. Die Messungen wurden mittelst Objectiv A, AA und Ocular 2 ausgeführt.

Die oft schon im gleichen, z. B. einen Havers'schen Kanal umgebenden, schwarzen Ring sehr beträchtliche Breitedifferenzen sind, wie schon oben angedeutet, hauptsächlich auf Ein- und Ausbuchtungen des äusseren Contours zu setzen, während der innere, d. h. der gegen die osteoide Zone hingerichtete, beinahe überall dem Contour dieser ziemlich genau parallel läuft, und somit in allen seinen Punkten mehr oder weniger gleiche Entfernung vom Lumen der Markräume und Havers'schen Kanälchen besitzt.

[1]) Es sei hier bemerkt, dass die Gitter in den subperiostalen Knochenschichten — es kommen in diesen Fällen eben so wie bei der ächten Osteomalacie unter dem Periost Lagen kalklosen Knochens vor — oft sehr schwer von den Gittern des vertrockneten Periostes selbst abzugrenzen und somit sicher als Knochengitter zu erkennen sind. Die subperiostalen Knochengitter sind somit gewiss häufiger als es den Anschein hat.

Eine, aber nur scheinbare Abweichung von dieser Regel weist ein Präparat aus dem Os pubis des Falles 2 auf. In der Ecke eines Markraumes biegt sich in diesem Falle die ganze schwarze Zone (s. Textfigur 5 z) in toto gegen den kalkhaltigen Knochen (k) hin aus, so dass hier die kalklose Zone (o) plötzlich sehr breit erscheint. Bei starker Vergrösserung erweist sich diese sehr stark zerfetzt. Diese Erscheinung ist wohl so zu deuten, dass in dieser Ecke osteoide Zone und angrenzender Knochen vom Schnitt schief getroffen worden sind, somit ein partielles Flächenbild zur Geltung kommt.

Textfigur 5.

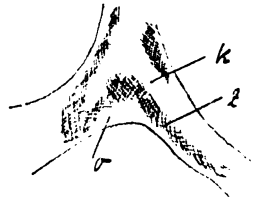

In manchen Fällen läuft der äussere Contour einer schwarzen Zone deren innerem ganz oder annähernd gleichgerichtet. In vielen anderen Fällen jedoch ist der äussere Contour vielfach nach aussen ausgebuchtet und zeigt stumpfeckige oder auch mehr abgerundete Vorsprünge in die Umgebung.

Die Grenze derselben entspricht, wie man leicht sehen kann, derjenigen eines Havers'schen Systems, so dass die dunklen Zonen alsdann genau dem Quer- oder Längsschnitte eines solchen entsprechen. Alsdann ist ihre äussere Begrenzung häufig lacunär, mit der Convexität der Lacunen nach aussen.

Schon bei schwacher Vergrösserung erscheint keiner der beiden Contouren als scharfe Linie.

Der innere Contour zeigt sehr häufig Spitzen und Fäserchen, welche gegen und in die osteoide Substanz ragen, zu deren Contour recht- oder stumpf-, bezw. spitzwinklig stehen, und dem Contour ein sägeförmiges oder kamm- und bürstenförmiges Aussehen verleihen (Os pubis Fall 5). Die starke Vergrösserung, d. h. die durch Zeiss'sches Objectiv E und Ocular 1 erzeugte 280fache, lässt feinere Details nur dann erkennen, wenn die Luft schon zum Theil wieder aus den künstlichen und natürlichen Löchern und Spalten des Knochens ausgetreten ist, oder in frischen Präparaten an besonders dünn ausgefallenen Stellen des Schnittes und an den Rändern der schwarzen Zonen, besonders an deren inneren Contouren.

Die schon bei schwacher Vergrösserung sichtbaren Vorsprünge des inneren Contours erweisen sich stärker vergrössert, im Os pubis des Falles 5 (s. Textfigur 6) als bestehend aus je einigen dicken, gekrümmten Linien (l), die aus dem von feinen Linien gebildeten Netzwerk (n) hervorragen und sich nach aussen in dem allgemeinen Wirrwarr verlieren.

Einige andere, grössere Vorsprünge (v) jedoch erweisen sich als die Reste einer schwarzen Zone, die zu einem, hier schief abgeschnittenen, spitz zulaufenden Theil eines Knochenbälkchens gehörte.

In einem Präparat von der Rippe des gleichen Falles lässt sich an einer Stelle auch bei starker Vergrösserung der Rand einer schwarzen Zone nicht auflösen und man sieht nur in gleichen Abständen und parallel zu einander ihn überragende kurze Linien, so dass auch jetzt noch das kamm-

artige Aussehen gewahrt bleibt. Ein ähnliches Bild bietet das Os pubis des Falles 3, nur stehen hier die kurzen Linien nicht senkrecht, sondern schräg zum Contour der osteoiden Zone, in die sie hineinragen.

Textfigur 6.



Im Os pubis des Falles 2 ist die schon bei schwacher Vergrösserung sichtbare Ausfranzung des inneren Contours einer Gitterzone dadurch bedingt, dass die einzelnen Striche der Gitter in Bündeln über das Niveau der ganz schwarzen Zone hervorragen.

In einem Präparat aus dem Os pubis des Falles 3 ist ein Havers'scher Kanal genau senkrecht durchschnitten, und es zeigt sich hier, dass die Mehrzahl der einzelnen Striche, aus denen die schwarze Zone zusammengesetzt ist, radiär zum Kanal stehen. Uebrigens liegen sie häufig so massenhaft neben, über und zum Theil auch durch einander, dass ihre Anordnung nicht deutlich zu erkennen ist.

Wo die Luft mehr ausgetreten ist, sieht man Fäden, welche sich zuspitzen und ähnliche Bilder erzeugen, wie die Ausläufer von Knochenkörperchen, als die sie wahrscheinlich auch anzusprechen sind. An einer Stelle des gleichen ringförmigen Gitters sieht man ein Knochenkörperchen, das, mit seinem Leib in der kalklosen Zone liegend, in diese hinein keine Ausläufer sendet, wohl aber gegen und durch das an dieser Stelle ziemlich stark ausgegangene Gitter. Diese Ausläufer sind bedeutend breiter, als die einzelnen übrigen Fäden des Gitters.

An Stellen, wo die Gitter schon theilweise ausgegangen sind, kann man die noch restirenden Fäden alle bis zu ihrem Ursprunge aus Knochenkörperchen verfolgen. Dazwischen liegen feine, bräunliche Pünktchen, welche Reste von Gitterfäden darstellen.

In längsgetroffenen Kanälen stehen die Fäden senkrecht zum Begrenzungscontour derselben.

An Stellen, wo Gitter senkrecht oder schräg durchschnitten sind, erblickt man moosartige und körnige Figuren.

An einer Stelle eines Präparates aus der Rippe des Falles 1 löst sich der innerste Rand einer schwarzen Zone auf in Striche, welche dem Contour der inneren osteoiden Zone parallel laufen und äusserst kurz, beinahe punktförmig sind.

Die Gitter können einläufig sein (z. B. Os pubis von No. 3) oder aber sie zeigen Doppelläufigkeit, wie z. B. Os pubis von Fall 1, ein Wirbel von Fall 2, hier besonders schön an zwei Stellen, wo schmale Brücken nur von kalkloser Substanz gebildet werden, an den dünnen Ansatzstellen des kalklosen an wieder kalkhaltigen Knochen. Ferner sind die Gitter doppelläufig im Os pubis des Falles 2, im Wirbel von Fall 3, in Schnitten aus dem Os pubis des Falles 5, im Wirbel und der Rippe von Fall 3.

In doppelläufigen Gittern stehen die beiden Systeme paralleler Fasern entweder schräg, oder aber senkrecht auf einander.

Senkrecht erwiesen sie sich im Os pubis des Falles 5 einmal und sehr stark spitzwinklig in der Rippe desselben Falles, hier neben einläufigen Gittern und moos- und pulverförmigen Figuren, ferner in den Schnitten, die senkrecht zu den Havers'schen Kanälen gingen, aus dem Wirbel von Fall 3 und im Periost von Fall 1.

Meist kommen neben den doppelläufigen Gittern im gleichen Schnitt auch einläufige vor.

Eine Abweichung von den anderen Fällen zeigt sich in der feineren Struktur der Gitter der Rippe des Falles 2. Bei starker Vergrösserung löst sich hier an einer Stelle die äussere Randpartie einer schwarzen Zone in ein feines Geäder auf, dessen Hauptstämmchen unregelmässig gebogen, aber in der Hauptsache unter sich parallel sind und feine, kurze Nebenästchen abgeben. Die Aederchen zeigen sich nun nicht als schwarze Linien, wie in den anderen Fällen die Gittercomponenten, sondern heben sich vom Untergrund mittelst feiner Doppelcontourirung ab und erscheinen als feine Röhrchen. Diese Zeichnung wird gegen den kalkhaltigen Knochen hin allmählich undeutlicher und verschwindet, gegen die kalklose Zone hin treten die Aederchen unter sanfter Ausbiegung in eine schmale, ganz schwarze Zone, in welcher sie nicht weiter zu verfolgen sind. Diese schwarze Zone löst sich an ihrem inneren Rand in feine Körner auf.

Schlussfolgerung.

Aus den ausführlich mitgetheilten Resultaten der Untersuchungen der Knochen dieser hochgradigen Fälle von physiologischer Osteomalacie der Schwangeren folgt, dass sich bei diesem Zustand, dessen mikroskopisches Bild mit dem der pathologischen Osteomalacie sehr übereinstimmt, die v. Recklinghausen'schen Gitter regelmässig reichlich und in der gleichen principiellen Anordnung wie bei nicht zu schwerer pathologischer Osteomalacie vorfinden.

Da jedoch die osteoiden Schichten bei der physiologischen Osteomalacie aus den von Hanau seiner Zeit angegebenen Gründen sich durch das Kalklosbleiben neu apponirten Knochens

erklären und für die Annahme einer Entkalkung nicht der geringste Grund vorliegt, so zeigt das Auftreten der Gitter, dass dieselben:

1) in vollkommen typischer Weise in Folge mangelhafter Verkalkung entstehen können,

2) dass dies auch gerade bei einem Knochen der Fall sein kann, dessen histologisches Bild mit dem der pathologischen Osteomalacie übereinstimmt, und damit,

3) dass die Gitterfiguren weder im Allgemeinen noch bei der Osteomalacie im Besonderen als Beweismittel für das Vorhandensein einer Kalkberaubung verwandt werden können.

B. Mittelhochgradige Fälle, d. h. solche, mit partiell verkalktem Osteophyt und ebensolchen Zonen.

6) Hanau No. 18. Gestorben am 27. Februar 1891. Meyer, geborne Häusermann.

7) Hanau No. 26. S.-No. 87. 1892. St. Gallen. Fr. Rüegger.

8) Hanau No. 14. S.-No. 11. 1891. Fr. Widmer. Gestorben am 15. Januar 1891 an Eklampsie.

9) Hanau No. 8. S.-No. 284. 1890. Fr. Rupper.

In diesen vier Fällen sind, wie in den fünf ersten, ebenfalls in sämmtlichen Rumpfknochen osteoide Zonen und daran anschliessende, mit Luft injicirbare, schwarze Gitterzonen zu finden, aber bei weitem nicht überall in der Ausdehnung und Massenhaftigkeit wie in den ersten fünf Fällen.

Im Os pubis finden sich in den Fällen 6 und 7 um sämmtliche Havers'sche Kanäle und Markräume, in den Fällen 8 und 9 um sämmtliche Kanäle der Compacta und einen Theil der Markräume der Spongiosa, besonders in den der Compacta benachbarten Theilen, deutliche osteoide Zonen und Gitterschichten, die einen Theil der Kanäle und Räume ganz, einen anderen auf einer grösseren oder kleineren Strecke ihrer Circumferenz umgeben.

Im Wirbel finden sich nur im Fall 9 um fast alle Markräume und Kanäle, im Fall 6 ungefähr um deren Hälfte und subperiostal osteoide Zonen und Gitter. Im Fall 7 finden sich im ungefärbten Glycerinpräparat auf dünnen Spongiosabälkchen schmale osteoide Zonen gegen die Markräume hin, mit feinkörniger Verkalkung auf der gegen den harten Knochen hin gewandten Seite. Hie und da ist auch die ganze Zone körnig. In gemischten Zonen ist die kalklose Schicht schmal, während die Breite der ganzen gemischten Zone eine beträchtliche ist. In der Compacta tritt besonders der osteoide Antheil der gemischten Zonen stark zurück. Die Gitter-

methode ergiebt in diesem Fall deutliche, ausgedehnte und breite Gitterzonen namentlich um die der Grundplatte benachbarten Markräume. Im Wirbel des Falles 8 finden sich in zahlreichen Schnitten weder osteoide Zonen noch Gitter, obschon sie sehr gut mit Luft injicirt sind. Nur in einem Schnitt finden sich in der Nähe der Grundplatte drei bis vier benachbarte Markräume (s. Textfigur 7), welche einen mit schwacher Vergrösserung

Textfigur 7.

kaum, mit starker deutlich zu erkennenden, osteoiden Saum aufweisen, der gegen den Knochen hin begrenzt wird von einem beinahe vollständigen, ziemlich breiten schwarzen Saum, der sich mit starker Vergrösserung nur schwer, aber an einigen dünnen Stellen (x) mit vollster Sicherheit in doppelläufige Gitter auflösen lässt.

In der Rippe finden sich Gitterzonen um alle Räume und Kanäle im Fall 9, in Fall 6 um fast alle, und in den Fällen 7 und 8 wenigstens um ziemlich viele, in Fall 7 ausserdem ein subperiostales Gitter.

Im Schädel finden sich nur im Fall 6 deutliche Gitter, und auch hier nur spärliche, während die Hauptmasse der schwarzen Injection auf Rechnung von Knochenkörperchen kommt.

In Fall 7 und 8 sind die Resultate in Folge der ganz aussergewöhnlichen Härte der Schädelknochen unsicher und in Fall 9 ist der Schädel in der Spongiosa gitterfrei. In der dichten, und deshalb nur von wenig Markkanälen durchzogenen Tabula interna sind viele dieser Markkanäle von deutlichen, breiten Gitterzonen umgeben.

Die Breite der Gitterzonen und osteoiden Säume weicht auch in diesen Fällen nicht von den Maassen ab, welche für die ersten 5 Fälle angegeben wurden, und auch der feinere Bau ist derselbe.

Im Os pubis des Falles 6 ist an einer Stelle eine etwa 80 μ breite Gitterzone nicht nur am Rand, sondern in ihrer ganzen Ausdehnung mit starker Vergrösserung deutlich in ein doppeltes Gitter aufzulösen, dessen einzelne Fasern feine, lange, dunkle, ziemlich gerade Linien bilden, und von dem das eine System paralleler Linien beinahe senkrecht auf dem Con-

tour der zugehörigen osteoiden Zone, das andere dazu schief und zum ersten System spitzwinklig steht.

Textfigur 8.



Bemerkenswerth ist noch, dass an einer Stelle in einem Präparate aus dem Wirbel des Falles 6 ein Knochenbälkchen halbrund gegen einen Markraum hin vorspringt.

Die Kuppe dieses Vorsprunges ist überzogen von einem schmalen Saum osteoider Substanz, die gegen den Knochen hin an eine ziemlich breite Gitterzone stösst (s. Textfigur 8, bei x). Ganz in der Nähe davon befindet sich ein schwarzer Gitterfleck (s. bei x x) und ein Markraum (s. bei x y), welcher eine kleine Strecke weit von einer doppelten Gitterzone umgeben ist.

Schlussfolgerung.

Ebenso wie bei der ersten Gruppe der hochgradigen Fälle physiologischer „Osteomalacia gravidarum" finden wir in der zweiten, derjenigen der mittelhochgradigen Fälle, d. h. derjenigen, in welchen zwischen der kalklosen Schicht und dem gut verkalkten Knochen eine unvollkommen verkalkte Lage besteht, die Gitterbilder reichlich in der gewohnten Form, speciell in der unvollkommen kalkhaltigen Schicht.

Diese Thatsache bestärkt uns aus den bei Besprechung der Schlussfolgerung der vorhergehenden Gruppe bereits angeführten Gründen lediglich in unseren früheren Schlüssen.

C. Mehr oder weniger negative Fälle, d. h. mit nur schmalen und spärlichen osteoiden Zonen, oder ohne solche.

10) Hanau No. 17. S.-No. 18. 1891. Fr. Emilia Bender. Gestorben an vorzeitiger Placentarlösung.

11) Hanau No. 9. S.-No. 315. 1891. Lina T.

In Beckenpräparaten dieser beiden Fälle finden sich Kanäle und Markräume von deutlichen osteoiden Zonen umgeben, die ihrerseits eingefasst werden von schwarzen Gitterzonen. Diese Gitterzonen sind in der Compacta überall, in der Spongiosa um einen grossen Theil der osteoiden Zonen herum zu finden und umfassen im Fall 10 oft Kanäle und Markräume vollständig.

Im Wirbel finden sich bei 10 überall, bei Fall 11 nur spärlich und hauptsächlich in der Grundplatte der Wirbel osteoide Zonen und Gitterzonen; das gleiche Verhältniss liegt in Rippenpräparaten vor. Subperiostale Gitter sind in keinem der beiden Fälle vorhanden.

Der Schädel des Falles 10 weist um einige Havers'sche Kanäle herum schmale Gitterzonen auf.

12) Hanau No. 24. S.-No. 99. 1891. Fr. Eble.

13) Hanau No. 10. S.-No. 347. 1890. Fr. Burkhardt.

Diese beiden Fälle zeigen das Gemeinsame, dass im Schädel keine osteoiden Zonen und keine Gitter nachzuweisen sind, während in beiden Ossa pubis, der Rippe und im Wirbel des Falles 12 Gitter auftreten, die in einem auffallenden Missverhältniss zu den, theilweise gar nicht aufzufindenden, osteoiden Zonen stehen.

Der etwas verschiedenen Befunde in den einzelnen Knochen wegen ist es nothwendig, einige derselben besonders zu betrachten.

Fall 12. Os pubis:

Osteoide Zonen sind nur ausnahmsweise zu finden, Gitterzonen aber nicht nur häufiger, sondern sogar sehr reichlich. Zahlreiche Havers'sche Kanäle und Markräume sind auf grosse, oft mehr als die Hälfte des Gesammtumfanges ausmachende Strecken von schönen, oft sehr breiten, schwarzen Zonen umgeben. Mehrere Kanäle und einige kleinere Markräume weisen einen vollständigen schwarzen Saum auf.

Daneben kommen Räume vor, denen zwei oder drei Bruchstücke schwarzer Ringe anliegen, und andere, denen schwarz injicirte Ränder vollkommen abgehen.

An einer Stelle (s. Textfigur 9) ist ein kleiner Kanal (Ka) von einer ziemlich breiten, schwarzen Zone derart umgeben in Form einer Schleife,

Textfigur 9.

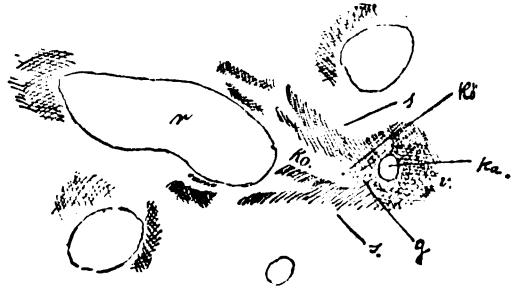

dass die beiden Schleifenschenkel (s s) erst parallel zu einander, dann etwas divergirend gegen einen Raum (r) hinlaufen, in dessen nur noch stückweise deutlich schwarz injicirten Saum sie übergehen.

Bei starker Vergrösserung sieht man, dass die beiden Schenkel (s s) der schwarzen Schleife aus Gittern zusammengesetzt sind, und zwar aus ein-

läufigen, und derart, dass die Componenten der Gitter der beiden Schenkel spitzwinklig zu dem in ihrer Mitte befindlichen, hellen Knochenstück (s. Figur 9 k o) stehen, indem sie mit dessen Contouren Winkel bilden, die gegen den Raum hin spitze, gegen den Havers'schen Kanal hin stumpfe sind.

In dem Dritttheile des von beiden Schleifenschenkeln eingefassten Knochenstückes, welches dem Kanälchen zunächst liegt (Fig. 9 g), sieht man Reste eines deutlich, spitzwinklig, doppelläufigen Gitters, das in dem mittleren Dritttheile des hellen Streifens körnig wird (Fig. 9 k ō), da hier der Schnitt dünner wird und gegen den Raum hin verschwindet. Das Verbindungsstück der Schleife (Fig. 9 v) lässt sich nicht deutlich auflösen, da es allzu stark schwarz injicirt ist.

An einer anderen Stelle wird ein 87 μ breites Knochenbälkchen von zwei, zwei verschiedenen Räumen angehörigen Gitterzonen umsäumt, von denen die eine im Durchschnitt 5,5 μ, die andere 11,6 μ breit ist. Der axiale Theil des Bälkchens wird von einer dritten, etwa 10 μ breiten, schwarzen Zone eingenommen, so dass zwischen den drei schwarzen Zonen noch zwei schmale, helle Zonen übrig bleiben.

Bei starker Vergrösserung lösen sich besonders die beiden randständigen schwarzen Zonen an ihren Rändern in deutliche Gitter auf, während die axiale Zone nur undeutliche, körnige Figuren ergiebt. Sie entspricht wohl einem in der Mitte des Bälkchens verlaufenen Kanälchen.

Wirbel und Rippe.

In keinem Schnitt ist mittelst Pikrocarmin Färbung zu erzielen.

Mittelst Alkohol und Aether ausgetrocknete Schnitte zeigen bei schwacher Vergrösserung betrachtet fleckweise, schwarze Luftinjection. Die lufterfüllten dunklen Flecke liegen mit Vorliebe an solchen Stellen, wo Knochenbälkchen verschiedener Markräume zusammenstossen und imponiren so als Reste von die verschiedenen Räume umgebenden schwarzen Ringen. Daneben kommen Knochenbälkchen vor, deren mittlere Partie von einem fleckenweise heller werdenden schwarzen Streifen eingenommen wird. Die Randpartien solcher Bälkchen erscheinen hellbraun, und man erkennt in ihnen einzelne Knochenkörperchen, deren Ausläufer oft bis dicht an den Rand der Knochensubstanz reichen. In anderen Fällen lässt die axiale schwarze Zone nur noch zwei schmale, hellere Ränder vom Bälkchen frei, die dann von zahllosen parallelen, zum Bälkchencontour senkrecht stehenden, feinen, schwarzen Strichen durchsetzt sind.

Zonen, die den kalklosen der früheren Fälle ähnlich sind, findet man nur selten, bei Weitem nicht überall da, wo schwarze Streifen und Flecken auftreten.

Die Havers'schen Kanäle sind zum Theil von allerdings nirgends ganz vollständigen, schwarzen, concentrischen Ringen umgeben. Andere und zwar viele Markräume sind ganz frei von solchen.

Bei starker Vergrösserung gelingt es bei Weitem nicht in allen schwarzen Flecken und Streifen Gitter nachzuweisen, doch lassen sich in vielen Fällen hellere, braune in ihnen auftretende Stellen in ganz deutliche pulverige Fi-

guren und äusserst feinmaschige Gitter auflösen. Andere dunkle Stellen sind nur von gehäuften Knochenkörperchen und deren in und durch einander geschlungenen Ausläufern gebildet. Ueber den Körnern und Strichen der erst beschriebenen Figuren liegen häufig Knochenkörperchen. Diese Bilder sind besonders deutlich am Rande der schwarzen Zonen gegen die Markräume hin.

Bei dieser stärkeren Vergrösserung sieht man ferner, dass die gegen den Markraum hinziehenden Ausläufer der Knochenkörperchen das Lumen desselben nirgends ganz erreichen, wie es bei schwacher Vergrösserung den Anschein hatte, sondern dass zwischen ihnen und dem Markraum noch ein ganz schmaler Streifen durchsichtiger Substanz übrig bleibt.

Fall 13. Os pubis:

Etwa die Hälfte aller Havers'schen Kanäle und Markräume sind von partiellen, einige kleinere Kanälchen auch von vollständigen, gewöhnlich aber nur etwa die Hälfte der Circumferenz einnehmenden schwarzen Zonen umgeben, welche zum Theil recht breit sind. Bisweilen sind auch mehrere, concentrische, schmälere Ringe vorhanden, sowie kleine kappenförmige Auflagerungssysteme.

Bei exacten Querschnitten von Markräumen kann man sehen, wie die Gitterzone eines Raumes nach aussen immer dunkler wird und lacunär begrenzt an der Kittlinie eines Auflagerungssystems aufhört, ganz wie in früheren Fällen auch.

Vom Lumen der Räume bleiben die Gitterzonen stets durch eine schmale, gitterfreie Zone getrennt, mit Ausnahme einiger kleinerer Kanälchen, bei denen dies Verhältniss nicht deutlich zu beurtheilen ist.

Diese gitterfreie Zone ist dann immer stärker lichtbrechend als eine kalklose, jedoch pflegen den in ihnen liegenden Knochenkörperchen in den luftinjicirten Präparaten die Ausläufer zu fehlen.

Die Auflösung der schwarzen Zonen gelingt nicht so leicht wie in anderen Präparaten, aber doch an mehreren Stellen mit hinreichender Deutlichkeit. Viele Stellen erscheinen nur einfach feinstkörnig trübe.

Wirbel und Rippe.

Im Wirbel sind gar keine, in der Rippe nur wenige kurze Gitterzonen erhältlich.

14) Hanau No. 20. S.-No. 225. 1891. Frau Wiederkehr.

15) Hanau No. 13. S.-No. 9. 1891. Frau Angst. Gestorben 15 Wochen post partum.

16) Hanau No. 36. S.-No. 41. 1891. Fr. Lehmann. Gestorben an Sepsis nach Abort.

17) Hanau No. 4. S.-No. 202. 1890. Fr. Hinnen.

Von diesen 4 Fällen ist No. 17 vollständig negativ ausgefallen, die übrigen 3 Fälle zeigen entweder nur im Os pubis (No. 14), oder in der Rippe (No. 15), oder nur im Wirbel (No. 16) Spuren von osteoiden und Gitterzonen.

In allen anderen Knochen sind keine solchen zu finden.

Die Befunde in den positiv ausgefallenen Präparaten sind folgende:

Fall 14. Os pubis:

Der Knochen ist sehr hart und schwierig zu schneiden.

Um mehrere Markräume herum finden sich stellenweise ganz schmale osteoide Zonen, die von zum Theil recht breiten Gitterzonen eingefasst sind.

In einer Bucht eines grösseren Markraumes, dessen übriger Umfang nur zu etwa einem Dritttheil eine ganz schmale, osteoide Zone aufweist, findet sich eine solche von ansehnlicherer Breite, die von einem ebenso breiten, schwarzen Saum umgeben ist, der sich mit vollster Sicherheit an seiner an die osteoide Zone gerichteten Seite in zum Theil doppelläufige Gitter auflösen lässt. Ein kleines, zwischen diesem Saum und dem Periost liegendes Kanälchen weist einen continuirlichen, breiten Gittersaum auf.

Ganz frei von Gitterzonen ist kein Schnitt, dagegen sind die gitterfreien Markräume und Kanäle in allen Schnitten in überwiegender Mehrzahl vorhanden.

Fall 15. Rippe.

Unter dem Periost liegt eine sehr dünne Gitterschicht, von der es hingegen nicht überall ganz sicher ist, ob sie nicht etwa im Periost liege. Einmal ist um einen Havers'schen Kanal herum eine ziemlich dicke, um einige wenige andere, dünne Gitterschichten zu erkennen.

Fall 16. Wirbel.

Ganz vereinzelt finden sich schmale, osteoide Bändchen, welche eingefasst sind von schwarzen Zonen, die bei starker Vergrösserung stellenweise undeutlich moosartige Figuren zeigen.

Schlussfolgerung.

Aus den Untersuchungen dieser mehr oder weniger negativen Fälle, d. h. derjenigen, welche die Kriterien der physiologischen Osteomalacie nur in sehr geringem Grade, oder auch nicht zeigten, ersehen wir, dass ebenso wie die kalklosen Carminzonen auch die Gitterzonen in ihnen zurücktreten.

Die Schlussfolgerungen bleiben dieselben. Als besonders interessant heben wir jetzt schon indess hervor, das Missverhältniss zwischen reichlichen Gitterzonen und spärlichen kalklosen in den Fällen 12 und 13. Es hat dieser Befund jedoch mit der Frage der Kritik des angeblichen Werthes der Gitterzonen für die Entkalkungslehre direct nichts zu thun, weshalb wir seine Besprechung auf später verschieben.

b) Resultate der Untersuchung des puerperalen Osteophytes selber.

A. Schädel und Osteophyten der fünf höchstgradigen Fälle.

Mit Rücksicht auf die Erklärung der von Präparaten der Schädel und Osteophyten dieser Fälle angefertigten Zeichnungen

und Photographien, ist es wünschenswerth erschienen, keine zusammenfassende Beschreibung aller fünf Fälle zu geben, sondern jeden Fall gesondert zu besprechen.

1. Hanau No. 1. S.-No. 188. 1890.

a) Schnitte, welche durch das Schädeldach geführt werden, zeigen bei schwacher Vergrösserung ziemlich starke, schwarze Injection, die aber grossentheils nur die Knochenkörperchen und deren Ausläufer betrifft. Nur an einigen Stellen finden sich Havers'sche Kanälchen von einem concentrischen schwarzen Ring umgeben. Zwei dieser Ringe lösen sich an einigen lichten Stellen in zweifellose Gitterfiguren auf.

Ein Präparat sei hier genauer beschrieben:

Man sieht dicht unter der Lamina vitrea einen grossen längsgetroffenen Kanal, welcher röhrenförmig von einer dichten Gitterzone umgeben ist. Ebenfalls sieht man zahlreiche, der Schädelinnenfläche parallel laufende Seitenäste des Kanals, welche bei ihrem Austritt aus dem längsgetroffenen als rundliche Löcher imponiren, die von einem breiten osteoiden Saum umgeben sind. Dieser ist nach aussen wieder von einer Gitterzone umgeben, die in directem Zusammenhang steht mit der Gitterzone, welche den Hauptkanal umgiebt. Dieser Gittercomplex ist wegen seiner Dichtigkeit schwer aufzulösen, jedoch gelingt dies mit voller Sicherheit: 1) an den inneren Rändern der Gitterzonen der Seitenäste, 2) an anderen Stellen, an welchen die Gitterzone des Hauptkanals dünne flächenhafte Bilder bietet, sei es, dass der Schnitt an solchen Stellen dünner ausgefallen, sei es, dass ein solches Bild dadurch zu Stande kommt, dass die Gitterzone des Hauptkanals in den flachtrichterförmigen Ursprung eines Seitenkanals gerade umbiegt.

Von den übrigen Kanälen zeigen anscheinend die dem Osteophyten näher gelegenen reichlichere Gitterzonen.

In der Struktur der Gitter kommen keine Abweichungen vor.

An einer anderen Stelle ist ein ähnlicher Kanal schief getroffen.

b) In Schnitten, welche senkrecht zur Fläche des Osteophyts angelegt sind, zeigen sich bei schwacher Vergrösserung in den Axen der netzförmig sich verbindenden Bälkchen des Osteophyts, den bekannten Arkaden, schwarze Streifen, welche die Figur des Bälkchens verjüngt wiedergeben und unebenen Contour zeigen.

Die Randschichten der Bälkchen werden von durchsichtigem Gewebe gebildet mit zahlreichen eingestreuten schwarzen Fleckchen. Bei starker Vergrösserung sind diese Fleckchen die luftgefüllten, bekannten, plumpen, mit kleinen und unvollkommenen Seitenästen versehenen Knochenkörperchen des noch nicht verkalkten metaplastischen Bindegewebsknochens. Die schwarzen centralen Massen sind, wo sie in dichter Schicht vorhanden sind, überhaupt nicht aufzulösen. An den Rändern und sonstigen dünngeschnittenen Stellen gelingt es aber, wenn auch nicht überall deutlich, die Spitzen von Gitterfiguren aus ihnen austreten zu sehen, selten jedoch sind sie länger.

Diese Gitter zeigen eigenthümliche Unregelmässigkeit, sind moosartig oder sehr eng-netzförmig, an einigen Stellen auch gröber, meist aber ihr Netzwerk äusserst fein und sehr eng. An besonders günstigen Stellen gelingt es auch, die schwarze Masse an ihrem Rand in etwas grösserer Ausdehnung in Gitter aufzulösen. Manchmal sind diese Randzonen auch nur pulverförmig.

Die Schwierigkeit, diese Bilder demonstrabel zu gewinnen, rührt daher, dass die äusserst dichten und feinen Gitter sich nur in hinreichend dünnen Schnitten ordentlich auflösen lassen, in dicken ausserdem noch durch die grossen Knochenkörperchen verdeckt werden. Ausserdem verlöschen sie leicht, so namentlich, wenn die Schnitte dünn sind. Manchmal aber ist gerade an dicken Schnittstellen ein gewisser Grad des Verschwindens der eingesperrten Luft erforderlich, um ein gut auflösbares Bild zu erhalten.

Da sich dieser günstige Moment nicht voraus berechnen lässt, so muss man eine grosse Zahl von Präparaten verschiedene Zeiten nach ihrer Anfertigung durchsehen, um das gerade günstige Stadium zu erwischen.

Schnitte durch noch festsitzendes Osteophyt mit Schädel zeigen gerade, wenn sonst im Osteophyt schon alle Gitter verschwunden sind, in dessen unterster, der Lamina vitrea aufsitzender, grünlicher, schon mehr verkalkter Schicht eine continuirliche Gitterzone, welche gegen die cerebrale des Osteophyts hin von einer osteoiden Schicht überzogen ist, gegen die cranielle Schicht hin an eine gitterfreie, oder nur von unvollkommenen Gittern durchzogene kalkhaltige Schicht anstösst.

c) Flächenschnitte des Osteophyts zeigen, frisch angefertigt, in ihren mehr cerebralen Schichten ein sehr breites Netzwerk unverkalkter Knochensubstanz, welches von unregelmässig rundlichen, gebuchteten Kanälen durchsetzt ist. Die Knochenkörperchen haben sich zum grossen Theil nicht gefüllt, und sind deshalb schwer zu erkennen. In etwas tieferer Schicht zeigen sich in den von den Kanälen entferntesten Theilen gruppenweise die bekannten plumpen Knochenkörperchen, welche, je mehr man in die Tiefe kommt, desto zahlreicher werden, und allmählich bis zur Confluenz zusammenrücken. Dadurch treten, je mehr man sich in den Schnitten der craniellen Schicht des Osteophyten nähert, um so reichlicher rundliche und weiterhin stumpf verzweigte Flecke auf, die in den tiefsten Schichten zu einem breiten Netzwerk zusammenfliessen, welches aber stets von den Kanälen durch eine durchsichtige Schicht getrennt bleibt (s. Photographie Taf. X. Fig. 1).

Zwischen den homogenen, dunkle Figuren und der durchsichtigen Schicht ohne Knochenkörperchen findet sich dann immer eine allmählich nach beiden Seiten hin abklingende Zone mit isolirten Knochenkörperchen. In den tiefsten Schichten ist die durchsichtige Schicht auf eine ganz schmale Zone reducirt. An frisch angefertigten Präparaten lassen sich die schwarzen Figuren nur an ganz wenigen Stellen auflösen, da sie zu dicht sind. Nach einiger Zeit aber gelingt die Lösung. In den oberflächlichen Schichten des Osteophyts bestehen sie wesentlich aus sehr dicht liegenden, grossen, plum-

pen Knochenkörperchen, von denen auch am Rand einzelne Exemplare noch im Zusammenhang mit dieser Masse sichtbar sind. In den tieferen Lagen des Osteophyts kann man an dünneren Stellen, die bei schwacher Vergrösserung bräunlich aussehen, zwischen den Knochenkörperchen, welche dann um ihre dreifache Breite von einander abstehen, ein äusserst feines und dichtes Gitterwerk wahrnehmen, welches eine Schraffirung aus wesentlich geraden und parallelen Linien darstellt, von welchen aber verschiedene Systeme (zwei und mehr) unter verschiedenen Winkeln sich kreuzen. Eine besondere Starrheit dieser Linien fällt hierbei auf. Leider fiel der Versuch, dieses Bild zu photographiren, negativ aus, da eine exacte Einstellung auf die nicht in einer Ebene liegenden feinen Striche nicht gelang.

2) Hanau No. 3. S.-No. 196. 1890. Sch.

a) Flächenschnitte durch das Osteophyt erscheinen durchwegs stark schwarz injicirt. Nur einige wenige Stellen haben braungelbe Färbung. Die Injection betrifft überall zum weitaus grössten Theil nur die riesigen Knochenkörperchen. Ganz unvollkommene Gitterbildungen sind, zum Theil nur als kurze, bürstenartige Säume um die Massen der dunklen Figuren, zum Theil in ganz kleinen isolirten Complexen in netz- oder moosartigen Formen wahrzunehmen.

Dagegen sieht man an einigen Knochenkörperchen starre, parallele Ausläufer in pinselartigen Gruppen, welche wohl als Anfänge der in den Flächenschnitten des vorigen Falles beschriebenen Gitterbildungen gelten können.

b) Senkrechte Schnitte zeigen die Arkaden bis auf relativ schmale Randzonen von dichten, schwarzen Massen eingenommen, welche sich nach einigem Liegen am Rand in manchen Präparaten in deutliche Gitter auflösen lassen (vgl. Photographie Taf. X. Fig. 2).

Diese Gitter sind meist wieder sehr fein und häufig auch ausserdem sehr fein gekreuzt.

3) Hanau No. 19. S.-No. 100. 1891. Frau Wiesendanger.

a) Querschnitte durch das Schädeldach zeigen bei schwacher Vergrösserung nur an wenigen Stellen, an der Grenze der kalklosen Zone schwarze Zonen, von 19—30 μ Breite ohne scharflinige Begrenzung.

Bei starker Vergrösserung lassen sich stellenweise die Gitterlinien auf lange Strecken hin deutlich verfolgen. Sie sind zu Bündeln angeordnet, deren einzelne Componenten unter sich parallel oder leicht convergirend verlaufen, während die Hauptrichtungen der Bündel verschiedene sind. An einer Stelle, wo zwei verschieden gerichtete Bündel zusammenstossen, lässt sich eine Doppelgitterzeichnung erkennen (Doppelläufigkeit).

Neben schwarzen Zonen findet man auch scheinbar unzusammenhängende, unregelmässig geformte, schwarze Flecken und Inseln, deren einzelne Linien sich vielfach kreuzen, ohne dass eine gleichförmige Doppelläufigkeit zu erkennen wäre.

Die Flecke und Inseln halten sich übrigens immer in der Nähe der kalklosen Zone, so dass ihre eine Grenze immer an diese anstösst.

b) Osteophyt. Bis auf die oberste Schicht, die grosse, lufterfüllte Knochenkörperchen zeigt, erscheinen die Bälkchen schwarz, und zwar in den tiefsten Schichten breit, axial schwarz, in den höheren vollständig. In den letzteren liegen nur wesentlich breite lufterfüllte Knochenkörperchen, zwischen denen keine Gitter nachweisbar sind.

In den tiefen Schichten lässt sich aber an den Grenzen der schwarzen Zonen, stellenweise auch geeigneterorts im Innern derselben feines Gitterwerk im Zusammenhang mit Knochenkörperchen durch partielle Auflösung der schwarzen Masse nachweisen.

Die Gitter zeigen den Charakter der schon beschriebenen Osteophytengitter.

Besonders deutliche Gitter der gleichen Art zeigt eine schwarze Zone, welche der tiefsten, der Lamina vitrea flächenhaft aufsitzenden Osteophytschicht entspricht.

4) Hanau No. 23. S.-No. 63. 1891. St. Gallen. Frau Schiess.

1. Das Osteophyt besteht aus zwei sehr unvollkommen getrennten Schichten, deren untere direct den Ueberzug der inneren Tafel bildet, deren andere ihr mit breiten Verbindungsstücken aufsitzt. Die untere Schicht ist zur Hälfte bis zu zwei Dritttheilen ihrer Dicke, und zwar da, wo sie an die Glastafel anstösst, von einer continuirlichen Gittermasse eingenommen, die so dicht ist und aus so feinen Linien besteht, dass sie an den dickeren Stellen des Schnittes nicht, wohl aber an den dünneren aufzulösen ist, und zwar namentlich an der, der Glastafel abgewendeten Seite, wo die Spitzen des Gitters sichtbar werden. Dasselbe ist moosförmig, jedoch mit Beimischung von senkrecht zur Zone verlaufenden Strichen. Gegen die Glastafel ist die Grenze scharf, zum Theil etwas lacunär.

Die oberflächliche Schicht des Osteophyts, die etwa doppelt so dick ist, zeigt keine Gitter bei schwacher Vergrösserung, aber doch ziemlich schwarze Färbung durch die weiten Knochenkörperchen. Dann finden sich in der Knochensubstanz selber ausgeprägte circuläre, breite Gitterzonen um Havers'sche Kanäle in der gewöhnlichen Weise, und zwar um sehr viele Kanäle.

2. An anderen Stellen bildet das Osteophyt eine einzige, höchstens von flachen Gefässkanälen durchbrochene, in ihrer ganzen Breite bis auf eine schmale Randzone von einer Gitterzone eingenommene Schicht.

5) Hanau No. 25. S.-No. 37. 1892. St. Gallen. Frau Trechsel.

a) Wegen der ausserordentlichen Härte des Schädelknochens bieten sich der Untersuchung enorme technische Schwierigkeiten. Dünne Schnitte rollen sich sofort mehrfach auf und zerbrechen beim Wiederaufrollen, dickere sind ungeeignet zur Untersuchung und machen die stärkst gebauten Rasirmesser zu Schanden.

Schliesslich zu Stande gebrachte, kleine Stückchen von Schnitten zeigen nur wenige, schmale osteoide Zonen, die nur an einigen Stellen von lufthaltigen, schwarzen Zonen umgeben sind. Die Havers'schen Kanälchen der Compacta scheinen frei von Gitterzonen.

b) Längsschnitte durch das Osteophyt erscheinen bei schwacher Vergrösserung ziemlich stark von schwarzen Zonen durchzogen. Auch hier sind wieder die Axen der Bälkchen in den mittleren und tiefen Schichten des Osteophyts von schwarzen Zonen eingenommen. Sie fehlen in den craniellen Partien, und werden daselbst durch einige Knochenkörperchen ersetzt. In den tiefsten Schichten des Osteophyts lassen sich ganz zweifellose Gitterzonen auflösen, während die schwarze Färbung in den übrigen durch dichtgedrängte Knochenkörperchen bedingt wird. Besonders schön gelingt die Auflösung am Osteophyt des Orbitaldaches. Hier befinden sich ausserdem auch um Havers'sche Kanäle des alten Knochens selbst herum exquisite Gitterzonen.

c) Auch in Flächenschnitten lassen sich sehr deutliche, doppelläufige, fein- und geradlinige, unter 45° sich schneidende Gitter nachweisen, die im Vergleich zu den früher beschriebenen Osteophytgittern viel weitmaschiger sind.

In diesem Falle gelang es uns, auch den directen Zusammenhang von Gittermassen des Osteophyts mit solchen von Havers'schen Kanälen, d. h. deren weicher Auskleidung, festzustellen, ein Analogon zu dem von Hanau beschriebenen Zusammenhang des kalklosen Osteophytenknochens mit demjenigen der Havers'schen, auf der Innenfläche der Glastafel ausmündenden Kanäle (Literaturverzeichniss No. 9).

B. Osteophyten der mittelhochgradigen Fälle.

Osteophyten wurden in den Fällen 6, 8 und 9 untersucht und hierbei Folgendes gefunden:

Fall 6. Unter der Dura zieht sich eine fast durchwegs 78 μ breite, schwarze Zone hin, deren cerebraler Contour etwas wellig erscheint, und sich bei starker Vergrösserung deutlich in Gitter auflöst. Diese Zone liegt ganz deutlich in dem sehr dünnen, grünlich gefärbten Osteophyt und nimmt etwa $\frac{1}{3}$ dessen Dicke gegen den Schädelknochen hin ein.

Fall 8. Das ganze Osteophyt ist schwarz, aber die Auflösung der sehr feinen und dichten Gitter ist nur an einigen Randstellen möglich.

Fall 9. Das Osteophyt besteht aus einer aufsitzenden Lamelle und einer einzigen darüber liegenden Arkade. Mit schwacher Vergrösserung erscheinen beide schwarz, mit starker gelingt an verschiedenen Stellen die Auflösung in deutliche Gitter in der dem Knochen aufsitzenden Schicht, deren vom Knochen abgekehrte Seite durchscheinend und frei von Gittern ist. Die Arkade erscheint bei starker Vergrösserung in der Randzone durchscheinend, sonst dunkel, theils auflösbar in grosse, dichtgelegene Knochenkörperchen, theils in deutliche Gitter.

C. Osteophyten der mehr oder weniger negativen Fälle.

Von allen den unter dieser Rubrik eingereihten Fällen zeigt nur der Fall 11 etwas Positives.

Das Osteophyt dieses Falles stellt eine einzige dünne Lage dar mit grossen Knochenkörperchen und einem dazwischen liegenden, höchst engmaschigen, feinen, moosförmigen Gitterwerk.

Schlussfolgerung.

In den puerperalen Osteophyten haben sich, sobald deren Gewebe einen gewissen Grad der Ausbildung zum Theil auch der Verkalkung erreichte, theils sehr reichliche, theils spärliche Gitter nachweisen lassen, deren Besonderheiten sich rein aus den besonderen histologischen Strukturen der Grundsubstanz der bindegeweblich-metaplastisch gebildeten Osteophytknochen ableiten lassen.

Hieraus folgt zwingend, dass in einem zweifellos neugebildeten, aber noch unfertigen und nicht, oder unvollkommen verkalkten Knochengewebe, dessen Kalklosigkeit absolut nicht durch die Annahme einer Kalkberaubung zu erklären ist, die schönsten Gitter massenhaft vorkommen.

Hieraus folgt mit noch grösserem Recht, wie aus dem Vorkommen der Gitter in den Zonen der Knochenbinnenräume bei physiologischer Osteomalacie, dass die Gitterfiguren nichts für die Annahme einer Entkalkung beweisen.

Indirect bestätigen die Osteophytgitter aber auch unsere Auffassung von den Gittern in der Auskleidung der Binnenräume des „physiologisch malacischen“ Knochens, denn, wie wir gesehen haben, stehen sowohl kalkloser Osteophytknochen und kalklose Auskleidung der Kanäle (Hanau), als auch die Gitterzonen des ersteren mit denen des letzteren in continuirlichem Zusammenhange. Pommer hat dies Verhalten übrigens schon vor 11 Jahren für die pathologische Osteomalacie nachgewiesen (vgl. Fig. 26 und 32) bei denen es sich jedoch um Fractur-, bezw. um Biegungsstellen handelt, so dass sie nicht absolut beweisend sind. Man könnte nehmlich den Einwand versuchen, dass die kalklosen Schichten um die Markräume in's Gebiet der Callusbildung gehörten.

2. Resultate der Untersuchung auf Gitterfiguren bei zweifellos neugebildetem normalen und pathologischem unfertigen und insbesondere noch ungenügend verkalktem Knochengewebe.

A. Ueber die Ergebnisse der Untersuchung auf Gitterbildungen des neugebildeten Knochengewebes bei Knochenfracturen.

1. Fall von Fractura humeri von 11 Tagen bei einem elfmonatlichen Kinde.

Die mit Pikrocarmin gefärbten Schnitte zeigen bei schwacher Vergrösserung eine Menge osteoider Zonen (rothgefärbt) im Callus.

An mehreren Stellen treten osteoide Zonen des Callus in Verbindung mit einer osteoiden, subperiostalen Zone des Fracturendes. Die Markräume und Havers'schen Kanälchen des Fracturendes sind ebenfalls fast sämmtlich von einer osteoiden, rothen Zone ausgekleidet.

Die Breite aller osteoiden Zonen schwankt zwischen 26 μ — 39 μ Breite.

Den osteoiden Zonen aufgelagert sieht man massenhaft Osteoblasten. Dazwischen trifft man wieder Osteoklasten und Lacunen.

An einer Stelle dringt von der auf der Corticalis sitzenden, rothen Zone her längs eines perforirenden Kanales eine rothe Zone in den Knochen ein. Der Callus war theils knorpelig, theils osteoid. Der erstere blieb am Periost hängen. Der osteoide Callus ist auf dem Knochen sitzen geblieben und besteht aus lauter kalklosen Knochenbälkchen, nur selten mit axialer Verkalkung.

In den ausgetrockneten Schnitten sieht man bei schwacher Vergrösserung im Knochenstumpf zwischen je zwei osteoiden Zonen an vielen Orten eine schwarz injicirte, und auch ausserhalb einzelner osteoiden Zonen ziehen sich stellenweise schwarze hin.

Alle diese schwarzen Zonen haben keine scharfen Contouren. Sowohl der innere, wie auch der äussere scheint schon bei dieser Vergrösserung zusammengesetzt aus zahlreichen, nicht zusammenhängenden schwarzen Punkten. Die beiden Contouren laufen sich selber selten parallel, vielmehr läuft der innere parallel dem der osteoiden Zone.

Längsschnitte durch Fracturende plus anhaftendem Callus zeigen die Markräume der, natürlich sehr locker gebildeten Compacta überall mit breiten, in typischer Weise gelegenen Gitterzonen versehen, so dass nur schmale axiale Zonen der Knochenbälkchen davon frei sind.

Die Gitterzonen sind sehr intensiv schwarz injicirt, da sie sehr dicht und feinlinig gebaut sind. An der, der kalklosen Schicht zugewandten Seite gelingt aber die Auflösung in Gitter in unzweifelhafter Weise.

Je nach der Schnittrichtung erscheinen sie dann moosartig, oder es gehen Spitzen senkrecht zum Contour heraus. Von der Fläche gesehen sind die Gitter typisch spitzwinklig-doppelläufig.

Die Schicht, welche direct unter dem Callus liegt, zeigt eine continuirliche Gitterzone, ebenso die Innenfläche der Rinde. Mehrfach lässt sich deutlich der Zusammenhang dieser continuirlichen Gitterzonen mit solchen von Havers'schen Kanälen nachweisen.

Besonders schön treten die Gitterzonen hervor in Querschnitten, in denen sie immer die Havers'schen Kanäle umringen. Auch die subcallöse und die Gitterzonen in der Umgebung der Markhöhlen sind hier sehr deutlich.

An solchen Querschnitten, welche entfernter von der Fracturstelle angelegt wurden, kann man auch sehr deutlich in der geflechtartig ausserhalb der Compacta angelegten Knochenschicht, dem knöchernen Callus, breite, axiale Gitterstreifen erkennen, welche in unzweifelhaftem Zusammenhange stehen mit der Gitterzone an der Oberfläche der Compacta.

Auch an Längsschnitten werden solche, aber weniger deutliche Gitter gewonnen.

2. Fall von Fractura claviculae, etwa 1 Monat alt. Heidt. S.-No. 14. 1892. 43 Jahre alter Mann.

Es handelt sich um eine stumpfwinklig geheilte Fractura claviculae, deren Callus zum Theil aus verkalktem Knorpel, zum Theil aus spongiösem Knochen besteht.

In letzterem finden sich da, wo er unter dem Periost liegt, sehr reichliche, zum Theil circuläre, sehr deutliche Gitterzonen um Markräume, namentlich aber um Markkanäle herum. Nach innen von ihnen findet sich oft eine breitere oder schmälere osteoide Zone.

An einigen Stellen sieht man im Innern von Markräumen ein Netzwerk feinerer Bälkchen, welche in ihrer ganzen Dicke von Gitterzonen schwarz erscheinen, und höchstens eine schmale durchsichtige Randschicht aufweisen. Ebensolche finden sich auch in den oberflächlichen Schichten des spongiösen Callus, dicht unter dem Periost.

Der äussere Callus, der zuerst als verkalkt knorpelig imponirte, erweist sich mikroskopisch als partiell knorpelig, partiell aus einem Flechtwerk zusammengesetzt, dessen Lücken von feinfasrigem, theilweise areolärem Bindegewebe ausgefüllt sind, während seine Balken bis auf eine schmale, helle Randzone schwarz erscheinen. Die schwarze Masse lässt sich an den helleren Enden und Kanten in Gitter auflösen, die am meisten an Osteophytgitter erinnern. Die intensive Schwärze wird zum Theil auch durch luftinjicirte, sehr grosse Knochenkörperchen bedingt.

Es sei ausdrücklich noch beigefügt, dass an Carminpräparaten der gleichen Schnittfläche sehr deutlich kalklose Knochenschichten um die Binnenräume des Knochens, an der Oberfläche der Bälkchen u. s. w. hervortreten, und dass sich Osteoblasten auf denselben nachweisen liessen.

Damit ist auch der letzte Zweifel daran ausgeschlossen, dass der betreffende, gitterführende Knochen nicht etwa neugebildeter gewesen sei.

B. Rachitis.

1. Heilende Rachitis bei einem elfmonatlichen Kinde.

Schädel und Osteophyt (Taf. XI). Schnitte, die senkrecht zum Schädeldach, durch dieses und das äussere und innere Osteophyt hindurch geführt wurden, zeigen mit Pikrocarmin gefärbt bei schwacher Vergrösserung um sämmtliche Kanäle und Markräume, sowie unter dem Periost 38 μ — 57 μ breite, rothe, osteoide Zonen.

Dicht unter dem Periost zieht sich ein gleichmässiger, rother Saum hin (a) dessen beide Contouren im ganzen geradlinig und einander parallel sind. An einigen Stellen jedoch zeigt der äussere Contour scharfe, dreieckige Auskerbungen (s. Textfigur 10, b), von denen eine mit der Spitze bis an den inneren Contour hineinreicht. Diese Auskerbungen entsprechen wohl durchschnittenen, perforirenden Kanälchen.

Etwa in einem Dritttheil seines Verlaufes wird dieser rothe Saum doppelt (c) und es entsteht durch Anastomosen zwischen den beiden Theilen das bekannte arkadenartige Bild, das man an Osteophyten zu sehen gewohnt ist.

Textfigur 10.

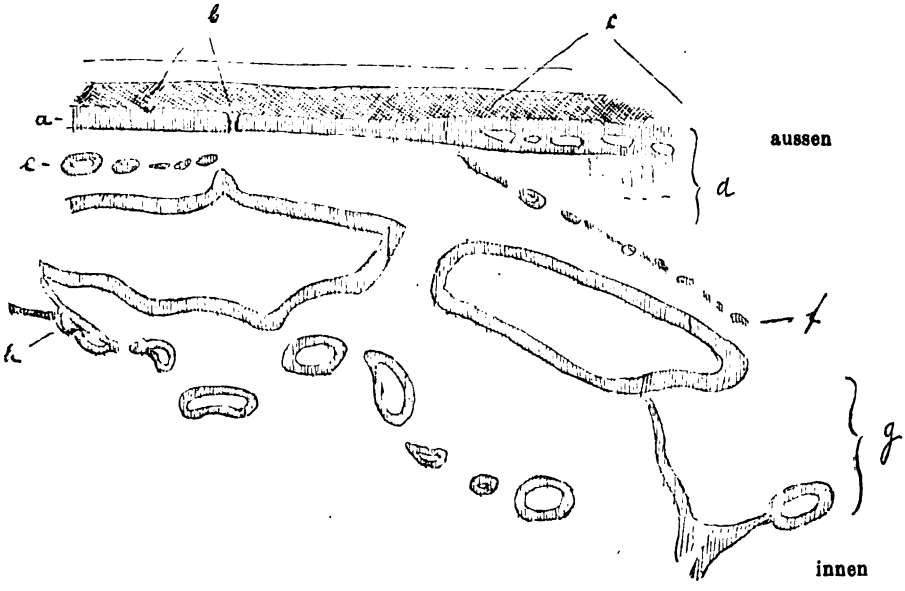

Nach innen von dem rothen subperiostalen Saum folgt eine nur von wenigen, kleinen Kanälchen durchsetzte Knochenschicht, die äussere Tafel (d). Diese Kanälchen sind von einem vollständigen rothen Saum umgeben und zum Theil von osteoider Substanz ganz ausgefüllt und stehen in einem

Dritttheil der Länge des Schnittes neben einander in einer Reihe, die parallel dem subperiostalen rothen Saum läuft (e). Im mittleren Dritttheil fehlen die Kanälchen und in dem, den oben beschriebenen Arkaden entsprechenden Theil liegen sie in einer geraden Linie, welche schräg vom externen Osteophyt nach innen zieht (f) zu einem etwa 340 μ breiten, dem Schädeldach parallel laufenden, ebenfalls vollständig von osteoider Substanz ausgekleideten Markraum, der durch ein schmales Knochenbälkchen von einem ähnlichen, noch grösseren Markraum geschieden ist.

Diese beiden Markräume scheiden die schon beschriebene äussere, Havers'sche Kanäle enthaltende Knochenschicht von einer ähnlichen, nach innen gelegenen, in der ebenfalls vollkommen mit rother Substanz ausgekleidete, aber reichlichere, grössere, und weniger regelmässig angeordnete Havers'sche Kanäle sich finden (g).

An einer Stelle ist ein Kanälchen mit einem der beschriebenen grossen Markräume durch ein schmales, ebenfalls durch osteoide Substanz ausgekleidetes Kanälchen in Verbindung (h). Andere perforirende Kanäle verbinden Havers'sche Kanälchen der inneren compacten Schicht mit Räumen des internen Osteophyts. Dieses, viel mächtiger als das äussere, weist breitere kalklose Knochenbälkchen mit axialen verkalkten Partien, ebenfalls in arkadenhafter Anordnung auf. Das interne Osteophyt schliesst gegen den Knochen ab mit einer osteoiden Zone, die mit den osteoiden Zonen des Osteophyts und der Havers'schen Kanäle in continuirlicher Verbindung steht.

Die luftinjicirten Schnitte (vgl. Taf. XI) zeigen innerhalb der subperiostalen, osteoiden Zone um die Markräume, die Havers'schen Kanäle, in den axialen Theilen der osteoiden Arkaden des externen Osteophyts und in der dem Knochen zugewandten osteoiden Zone des internen Osteophyts breite, schwarze Zonen, welche die Kanäle und Räume überall vollständig, oder mit Auslassung kleiner Bruchstücke des jeweiligen Umfanges umgeben. Mit Ausnahme der, das interne Osteophyt gegen den Knochen hin abgrenzenden Schicht weisen die Arkaden des internen Osteophyten nur gehäufte grosse Knochenkörperchen in ihren axialen Theilen auf. In der äusseren Compacta sind einige ganz kleine Kanälchen von solchen schwarzen Zonen frei. Alle diese schwarzen Zonen lassen sich an ihren, den osteoiden Zonen zugewandten Contouren sehr deutlich in meistens ein-, hie und da auch doppelläufige Gitter auflösen.

An einer Stelle ist ein Kanal der inneren Compacta derart der Länge nach getroffen, dass man zwischen zwei schwarzen Zonen die osteoide Wand des Kanals sieht, durchbrochen von zwei runden Oeffnungen, die der Einmündung zweier senkrecht von ihm abgehender Seitenkanälchen entsprechen.

Rippe. Hier, in der Rippe, sind die rothen Zonen nicht so breit wie im Schädeldach, und auch nicht in ausnahmslos allen Kanälen und Markräumen vorhanden. Mehrere Räume weisen nur stellenweise deutliche

rothe Zonen auf, einige wenige scheinen überhaupt frei. Einige convex gegen einen Raum vorspringende Knochenbälkchen zeigen eine breite Kappe rother Substanz (s. Textfigur 11 aaa). Theilweise blassen die rothen Zonen gegen den kalkhaltigen Knochen hin allmählich ab. Ueberall liegen den osteoiden Zonen Osteoblasten an.

Textfigur 11.

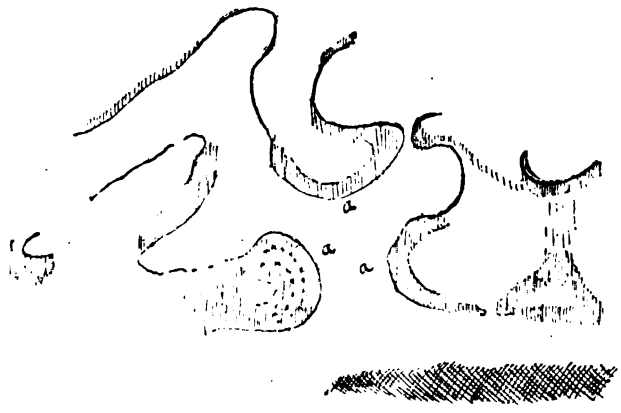

Im luftinjicirten Präparat finden sich nach aussen von den osteoiden Zonen massenhafte, breite Gitterzonen vor, und zwar sowohl subperiostal, als auch um Markräume und Havers'sche Kanäle.

Die Gitter zeigen die bekannten Formen, zeigen aber in Flächenansichten zum Theil ähnliche Bilder wie in solchen von Osteophyten. Die Gitter finden sich in der dünnen Rinde und auch in der Spongiosa an der Knochen-Knorpelgrenze sehr schön ausgeprägt.

2. Der Schädel eines zweiten rachitischen Kindes, welchen Hanau untersuchte, zeigte ganz analoge Verhältnisse, sowohl am Schädelknochen, als am Osteophyt.

C. Normaler fötaler Knochen.

Viermonatlicher Fötus. Platter Schädelknochen.

Die einfach abgetragenen und nach der Gittermethode behandelten Ränder, sowie Flächenschnitte durch dieselben, zeigen die feinen radiären Knochenbälkchen vollkommen schwarz; in grösserer Ausdehnung natürlich die einfach abgetragenen Ränder.

Nur die äusserste Spitze und ein am benachbarten Theil vorhandener schmaler Saum zeigen glasartige Beschaffenheit.

Mit starker Vergrösserung gelingt es, unter diesem Saum die schwarze Masse in äusserst dicht gedrängte schmale Linien und feine Punkte aufzulösen, während der übrige Theil, die Hauptmasse, vollkommen schwarz

bleibt. Gegen die äusserste Spitze hin löst sich die schwarze Masse in ein feines, moosartiges Gitter auf, in welches einige mit ihm in Verbindung stehende breite, schwarze Flecke (weite, plumpe Knochenkörperchen) eingelagert sind.

Geht man mehr nach der Mitte des Knochens, so löst sich die schwarze Masse allmählich, zuerst am Rand, in plumpe Knochenkörperchen auf, die mit einander in Verbindung stehen und um so deutlicher werden, je mehr man sich der Mitte nähert.

Dies letztere findet namentlich statt, wo die Knochenspitzen sich durch quere und schiefe Balken zu einem Netzwerk vereinigen.

Die seitlichen Theile der Knochenspangen, welche die Löcher des Netzes begrenzen, also an die Markräume anstossen, lassen vielfach an den durch einfaches Abtragen hergestellten Präparaten ausser einer dünnen, glasartigen, oberflächlichen Schicht noch eine äusserst dichte und nur sehr unvollkommen auflösbare Gitterbildung erkennen.

Flächenschnitte von der äusseren Schicht der Deckknochen zeigen plumpe Knochenkörperchen, die an dickeren Stellen eine compacte, schwarze Masse bilden und zwischen ihnen stellenweise dichte braune Punktirung der Zwischensubstanz am Rand von Löchern des Knochennetzwerkes (die Schnitte sind dem netzförmigen Theil des Knochens entnommen), die sich mit noch stärkerer Vergrösserung in ein feines Netzwerk auflösen lässt.

D. Myositis ossificans localisata.

Fall von Exostosis ossis ílei spinae ant. infer. im Musculus rectus femoris gelegen.

Myositis ossificans localisata muscul. recti femoris. Sec. Zürich 1890—1891.

Ein Längsschnitt durch das peripherische Ende der Exostose zeigt, mit Pikrocarmin gefärbt, bei schwacher Vergrösserung sehr wenige, kleine osteoide Zonen von verschiedener Anordnung. Zum Theil sind kleine Kanälchen von osteoider Substanz ausgekleidet, zum Theil erscheinen grössere Lacunen stellenweise roth gerändert.

Die Breite der rothen Zonen schwankt zwischen 13 μ und 23,4 μ. Nur wenige Kanälchen sind von osteoiden Zonen ausgekleidet. An einigen Stellen liegt eine sehr breite, rothe Zone, deren rothe Farbe sich nach innen, d. h. gegen das Mark zu, mehr und mehr abschwächt. Wahrscheinlich ist hier osteoide Substanz sehr schief vom Schnitte getroffen worden.

Bei dieser Vergrösserung wird überall die osteoide Zone gegen den Knochen hin von einer etwas unebenen, schwarzen, lacunären Linie begrenzt.

Das Ganze besteht aus dichter Compacta, überzogen von einem periostartigen, derben, faserigen, zellenarmen Gewebe in welches der verkalkte Knochen mit Zacken vorspringt, jedoch zeigt die unmittelbar diese

Knochenvorsprünge überziehende Schicht dieses Gewebes ein durchaus anderes Ansehen als die von ihnen entferntere. Erstens erscheint sie stärker roth tingirt, theils homogener, theils von vielen feinen Fasern durchzogen, die in den Knochen hineinlaufen. Zweitens treten in ihr reichlichere Zellen auf, die, je näher sie zum Knochen kommen, desto mehr den Charakter theils plumper Knochenkörperchen, wie in Osteophyten oder im Callus, theils von kapsellosen Knorpelzellen, ähnlich wie im Osteoidchondrom, annehmen. Dicht am Knochen wird vielfach die Zwischensubstanz glänzend, dem osteoiden Gewebe ähnlich. Den directen Uebergang bildet eine verschieden breite Zone körniger Verkalkung, die dann netzförmig und schliesslich homogen wird. Dabei sind die Knochenkörperchen in der oberflächlichsten Schicht des verkalkten Knochens auffallend gross, plump, mit kurzen Ausläufern.

Die mit Alkohol und Aether behandelten Schnitte zeigen bei schwacher Vergrösserung einige wenige schwarze Flecken, die zum Theil schon bei dieser Vergrösserung ausgefranzte Ränder erkennen lassen und durch starke Vergrösserung stellenweise in sehr deutliche, ein- und doppelläufige Gitter aufgelöst werden.

III. Schlussbetrachtung.

Unsere Untersuchungen ergeben unterschiedslos, dass sich in sämmtlichen von uns nach der v. Recklinghausen'schen Trockenmethode angefertigten Präparaten, welche kalklosen oder unvollkommen kalkhaltigen Knochen enthielten, auch typische Gitterfiguren nachweisen liessen.

Die Gitter fanden sich an der Grenze des kalklosen Knochens gegen den kalkhaltigen, also in der Zone des unvollkommen kalkhaltigen, oder es bestand nur eine axiale, unvollkommen verkalkte Masse in sonst kalkfreien Bälkchen, und diese war zugleich die gitterführende.

Scheinbare Ausnahmefälle sind am Schluss der Einleitung bei Beschreibung von v. Recklinghausen's Angaben und bei Erörterung der Einzelbefunde in mehreren Fällen genügend kritisch erörtert und aufgeklärt.

Alle unsere Objecte betrafen Prozesse von Knochenneubildung mit theils fehlender oder unvollkommener Verkalkung des neugebildeten Knochens, für die Annahme einer Kalkberaubung lag nicht der geringste Grund vor. Zum Theil handelt es sich um Prozesse, bei welchen niemand bisher die Annahme einer Kalkberaubung hat gelten lassen (Osteo-

phyten, rachitische Auflagerungen, Myositis ossificans, fötaler, wachsender, normaler Knochen, Callusbildungen), zum anderen Theil um einen erst seit kurzer Zeit bekannten Vorgang, die von Hanau beschriebene „physiologische Osteomalacie Schwangerer", bei welcher der einzige Autor, welcher sich über die Histologie dieses Zustandes geäussert hat, die kalklosen Knochentheile, obschon das Bild in hochgradigen Fällen total mit dem einer nicht zu hochgradigen, pathologischen Osteomalacie übereinstimmt, aus guten Gründen als neugebildet und unverkalkt geblieben angesprochen hat.

Hieraus folgt, dass die Gitterfiguren v. Recklinghausen's in sehr grossem Umfange, in grösserem, als ihr Entdecker selbst angegeben hat, wir können vermuthen wohl fast stets, gerade in Knochengewebe vorkommen, welches, neugebildet, seinen mangelhaften Kalkgehalt lediglich einer unvollkommenen Verkalkung verdankt. Objectiv betrachtet, sind sie nichts weiter als ein Kriterium einer oder mehrerer Formen des unvollkommenen Kalkgehaltes des Knochengewebes.

Für die Annahme des Zustandekommens dieses mangelhaften Kalkgehaltes durch Kalkberaubung beweisen sie deshalb rein gar nichts, nicht mehr und nicht minder, als die früheren optischen und tinctoriellen Kriterien des mangelhaften oder fehlenden Kalkgehaltes, nicht mehr und nicht minder als z. B. die Carminzonen. Mithin sind sie im Besonderen auch nicht als Beweismittel für das Zustandekommen einer Kalkberaubung bei Osteomalacie oder bei Knochengeschwülsten zu verwenden.

Obschon also unserer Ansicht nach die Gittermethode nicht als Beweismittel zu dem Zweck zu verwenden ist, für welchen sie ihr Erfinder gebrauchen wollte, so behält sie in anderer Hinsicht dennoch ihren Werth als histologisch technisches Mittel. Sie ermöglicht uns, rasch, sicher und besonders deutlich gewisse Formen (ob alle muss erst noch weiter festgestellt werden) unvollkommenen Kalkgehaltes des Knochengewebes im mikroskopischen Bilde darzustellen, ganz so wie die Färbung

mit neutralem oder Pikrocarmin uns ein solches Mittel für den Nachweis des kalklosen Knochens an die Hand giebt. Wir werden somit mit ihr leichter das Vorhandensein unvollkommen verkalkter Knochen nachweisen können, als dies früher ging, wir werden vielleicht sogar diesen Nachweis führen können da, wo es früher nicht möglich war.

Wir haben bereits auch in dieser Hinsicht den Versuch einer Verwerthung der Methode gemacht, indem wir Knochen derjenigen Fälle von Gravidität mit ihr untersuchten, in welcher die Carminmethode am Osteophyt und an der Wand der Binnenräume der Knochen ein wenig ergiebiges oder sogar ein negatives Resultat gab. Wir vermutheten, dass vielleicht die Gittermethode alsdann noch ein positives geben möchte. Ein solches bewiese dann, dass in solchen Fällen ebensowohl wie in denjenigen mit Carminzonen eine Neubildung von Knochen, aber nicht von kalklosem, sondern von unvollkommen verkalktem stattgefunden.

Bei der Frage der „physiologischen Osteomalacie" der Schwangeren handelt es sich ja darum, ob wirklich nur allein in denjenigen Fällen, in welchen die Neubildung kalklosen oder leicht nachzuweisenden unvollkommen verkalkten Knochens auftritt, ein solcher Um- oder Neubau statthat oder ob dies nicht in allen Fällen von Gravidität der Fall ist, allerdings mit dem Unterschied, dass nur in den Fällen mit kalkloser oder kalkarmer Ablagerung der Nachweis eines solchen Vorganges bis jetzt möglich wäre.

Wäre in den anderen nehmlich zwar neugebildeter Knochen vorhanden, wäre er aber bereits schon ziemlich stark verkalkt, so dürfte, das längst bekannte Osteophyt abgerechnet, der Nachweis seines Vorhandenseins anatomisch recht schwer fallen. Die Entscheidung dieser Frage ist deshalb von principieller Wichtigkeit, weil man durch sie feststellen könnte, ob wirklich in **jedem** Fall von Gravidität eine solche, durchgreifende Veränderung des Knochensystemes statthat oder nicht.

Diese Frage war durch Hanau's erste Veröffentlichungen eigentlich implicite gestellt. Beantwortet ist sie heute noch nicht, und Hanau selbst ist eben, weil ihre exacte Beantwortung bis jetzt fehlt, zu vorsichtig gewesen, sie bereits positiv

auf Grund des von ihm thatsächlich Ermittelten beantworten zu wollen.

O. Vierordt, der Hanau's Befunde vollkommen würdigt, ist darin bereits weiter gegangen, indem er sich dahin geäussert hat, dass Hanau's Resultate auf einen Neubau des Knoches in jeder Gravidität schliessen liessen.

Wir glauben, dass ein solcher Schluss auf Grund der bisher von Hanau veröffentlichten Thatsachen doch noch etwas verfrüht sein dürfte, obschon er richtig sein kann.

Es ist nun factisch auch gelungen, in den in dieser Arbeit als 12 und 13 bezeichneten Fällen von Puerperae zu zeigen, dass trotz relativ geringer Verbreitung und Mächtigkeit der Carminzonen relativ reichliche Gitterzonen vorhanden waren. Wir sind also einen Schritt weiter vorangekommen, indem wir bewiesen, dass es Fälle giebt, in welchen wirklich trotz Fehlens bedeutender kalkloser Knochenneubildung eine verbreitete Gewebsneubildung im Knochensystem stattgefunden hat.

Für die ganz oder nahezu negativen Fälle, d. h. negativ in Bezug auf Carminzonen, hat dagegen die Gittermethode auch nicht mehr zu Tage gefördert als der Carmin. Hier dürfte sie auch in Zukunft versagen und, dass eine andere, rein anatomische Methode leistungsfähiger wäre, ist nicht gerade wahrscheinlich, denn, wenn neugebildeter Knochen da sein sollte, aber im Zustande vollkommener Verkalkung, dann wird es kaum möglich sein, ihn von anderem, älteren zu unterscheiden.

Hier könnte nur die Methode der Krappfütterung, bei graviden Thieren angewandt, eine Entscheidung ermöglichen. Hanau hat bereits auch vor 5 Jahren solche Versuche bei Kaninchen angestellt, jedoch bis jetzt ohne brauchbares Resultat. Es lag dies vielleicht auch an der Art des Versuchsthieres, welches für Krappversuche nicht sehr geeignet ist. Er beabsichtigt jedoch, die Experimente an anderen Thierarten, also unter günstigeren Bedingungen, zu wiederholen.

Literatur.

1. v. Recklinghausen, Die fibröse oder deformirende Ostitis, die Osteomalacie und die osteoplastische Carcinose in ihren gegenseitigen

Beziehungen. Sep.-Abdr. aus der R. Virchow zum 13. Oct. 1891 gewidmeten Festschrift der Assistenten.

2. Pommer, Untersuchungen über Osteomalacie und Rachitis. Leipzig 1885. S. 87.
3. Hanau, Bericht über das Ergebniss der anatomischen Untersuchungen der Knochen nebst orientirenden Bemerkungen über den jetzigen Stand der anatomischen Forschung über Osteomalacie. Correspondenzblatt für Schweizer Aerzte. Jahrg. XXII. 1892.
4. Apolant, Ueber die Resorption und die Apposition von Knochengewebe bei der Entwickelung bösartiger Knochentumoren. Dieses Archiv. Bd. 131. S. 40. 1893.
5. Steudener, cit. nach Lieberkühn und Bermann, Ueber Resorption der Knochensubstanz. Abhandlungen der Senckenberg. naturf. Gesellsch. Bd. XI. 1877. Sep.-Abdr. S. 8.
6. Lossen, Ueber Rückbildung des Callus. Dieses Archiv. Bd. 55. 1872. S. 45.
7. Ribbert, Anatomische Untersuchungen über die Osteomalacie. Bibliotheca medica C. Heft 2. Kassel 1893.
8. Hanau, Ueber Knochenveränderungen in der Schwangerschaft und über die Bedeutung des puerperalen Osteophyts. Fortschr. der Med. 1892. No. 7.
9. Hanau, Atti dell' XI Congresso medico internazionale. Roma 1894. Vol. II. p. 148.
10. O. Vierordt, Rachitis und Osteomalacie. Specielle Pathologie und Therapie, herausgegeben von Nothnagel. VII. Bd. 1. Theil. S. 125.

Erklärung der Abbildungen.

Genauere Beschreibung siehe im Text. Die Abbildungen sind nach den Mikrophotographien des Herrn Otto Müller in Zürich ausgeführt. Es liegen ihnen nach der Trocknungsmethode angefertigte, mit Zucker candirte und in Balsam eingebettete Präparate zu Grunde.

Tafel VIII.

Querschnitt durch das Os pubis des Falles 3 von hochgradiger „Osteomalacia physiologica gravidarum". Man sieht die quer-, seltener längsgetroffenen Kanäle von breiten Gitterzonen circulär umgeben. Die nach innen vom Gitter gelegene, ganz kalklose Schicht ist sehr blass und hell und deshalb schwer zu sehen. Im unteren Theil des Bildes sind die Gitter schon etwas verloschen, weil der Schnitt daselbst dünner ist. Es sind auch scheinbar insuläre Gitterflecke, welche anscheinend keinen Kanal umgeben, vorhanden (vergl. Text und die diesbezüglichen kritischen Bemerkungen am Schlusse der Einleitung). Vergrösserung 60 : 1.

Tafel IX.

Ein Theil des gleichen Präparates (der untere Theil des auf Taf. VIII dargestellten) bei stärkerer Vergrösserung, 100 : 1, um die Auflösung der dunklen Zonen in Gitter zu zeigen, soweit dies mikrophotographisch möglich war.

Tafel X.

Fig. 1. Flächenschnitt durch das Osteophyt des Falles 1. Vergrösserung 40 : 1. Die Gitterfiguren unauflöslich schwarz.

Fig. 2. Verticalschnitt durch das Osteophyt des Falles 2. Vergrösserung 100 : 1. Die Gitterfiguren unauflöslich schwarz, links zum Theil erloschen.

Tafel XI.

Verticalschnitt durch den Schädel des Falles von Rachitis. Vergrösserung 40 : 1. a Aussenfläche mit dünnem, aus einer basalen Schicht und einer flachen Arkade bestehendem Osteophyt. b Innenfläche mit einer einfachen aufgelagerten Knochenschicht. Um die Markräume und Kanäle breite Gitterzonen, innerhalb welcher schmale kalklose zum Theil zu erkennen sind. Im Osteophyt und in der inneren subduralen Auflagerung continuirliche Gitterschicht. Die Gitter schwarz, nicht aufgelöst.

1.



2.

3.

4.

W. Grohmann sc.

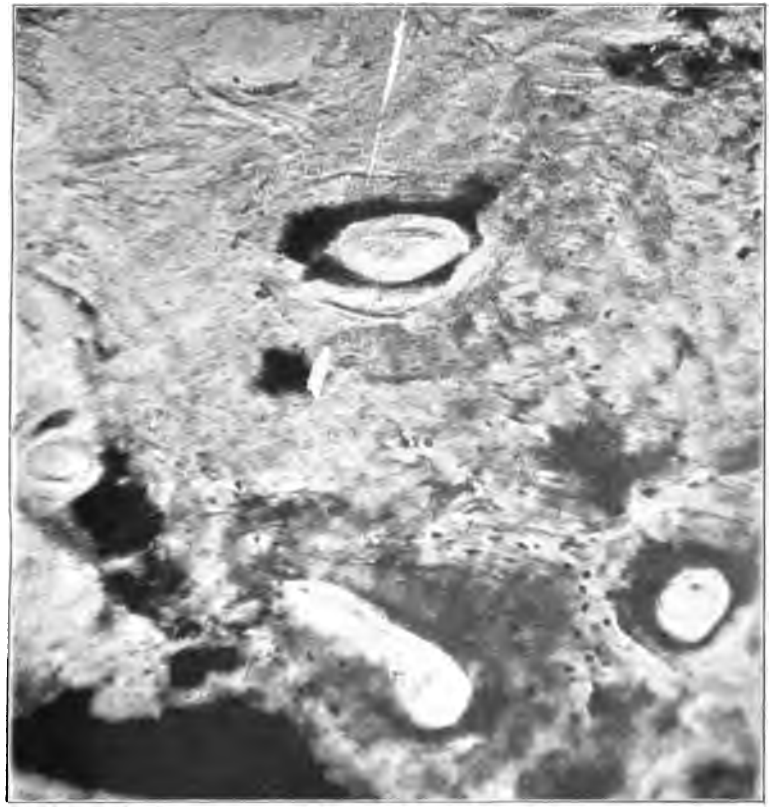

Fig. 1.

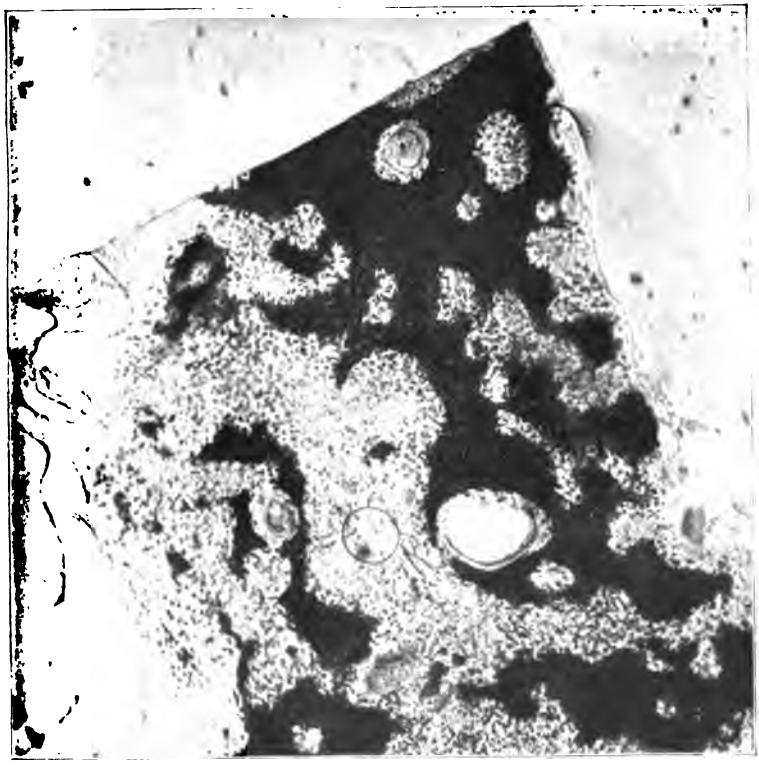

Fig. 2.



Tafel IX.

Ein Theil des gleichen Präparates (der untere Theil des auf Taf. VIII dargestellten) bei stärkerer Vergrösserung, 100 : 1, um die Auflösung der dunklen Zonen in Gitter zu zeigen, soweit dies mikrophotographisch möglich war.

Tafel X.

Fig. 1. Flächenschnitt durch das Osteophyt des Falles 1. Vergrösserung 40 : 1. Die Gitterfiguren unauflöslich schwarz.

Fig. 2. Verticalschnitt durch das Osteophyt des Falles 2. Vergrösserung 100 : 1. Die Gitterfiguren unauflöslich schwarz, links zum Theil erloschen.

Tafel XI.

Verticalschnitt durch den Schädel des Falles von Rachitis. Vergrösserung 40 : 1. a Aussenfläche mit dünnem, aus einer basalen Schicht und einer flachen Arkade bestehendem Osteophyt. b Innenfläche mit einer einfachen aufgelagerten Knochenschicht. Um die Markräume und Kanäle breite Gitterzonen, innerhalb welcher schmale kalklose zum Theil zu erkennen sind. Im Osteophyt und in der inneren subduralen Auflagerung continuirliche Gitterschicht. Die Gitter schwarz, nicht aufgelöst.

1.

2.

3.

4.

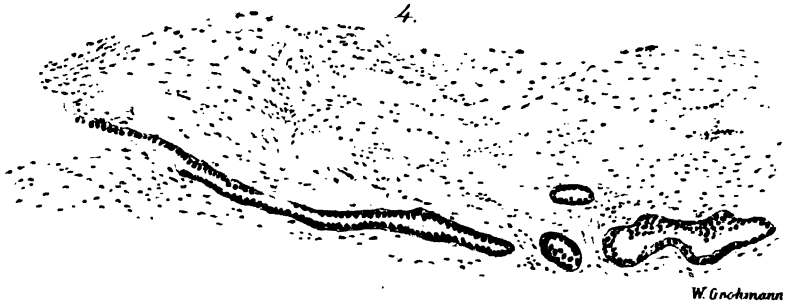

W. Grohmann sc.

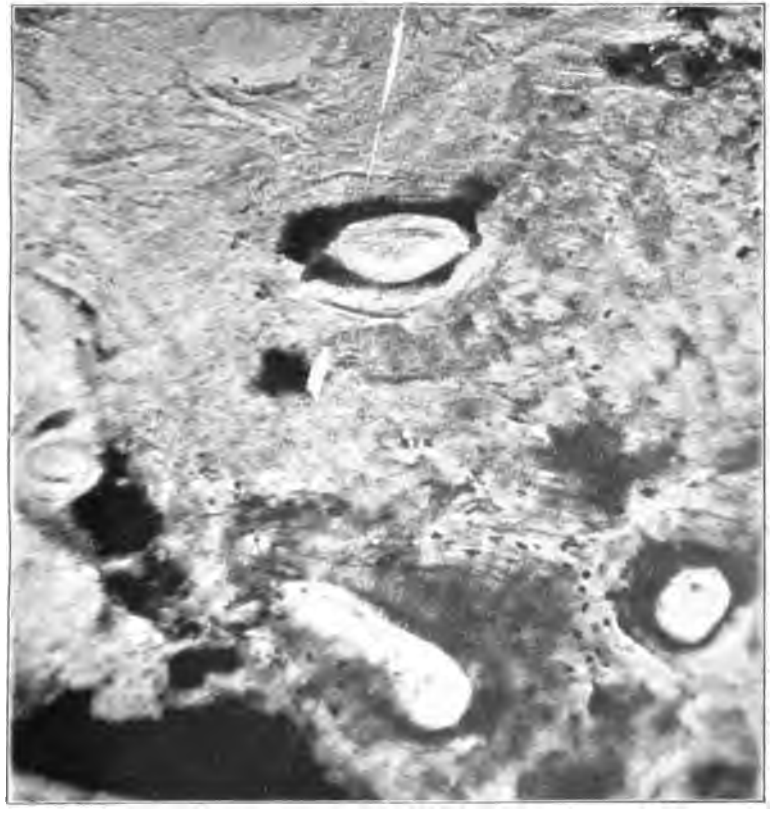

Fig. 1.

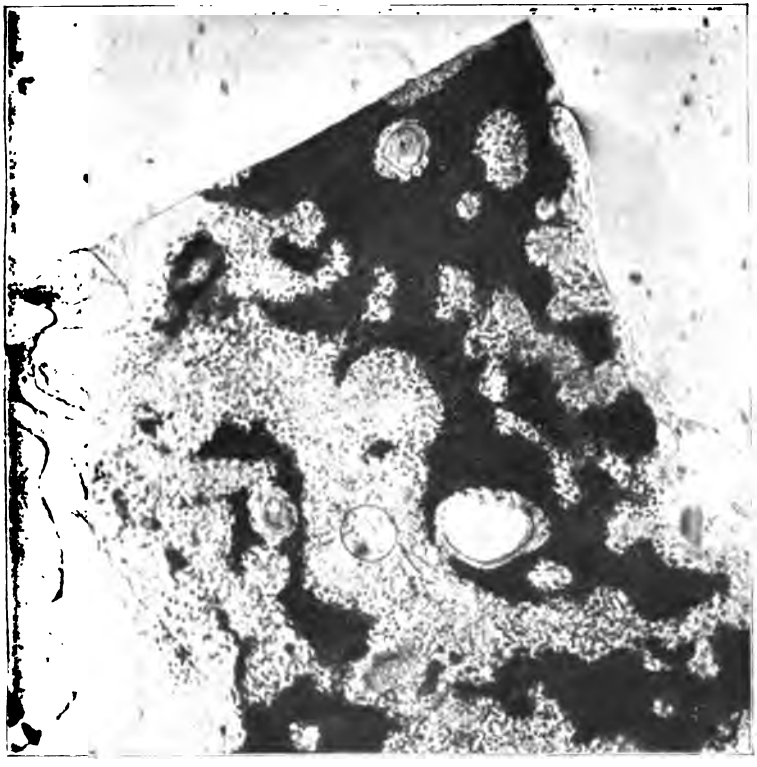

Fig. 2.

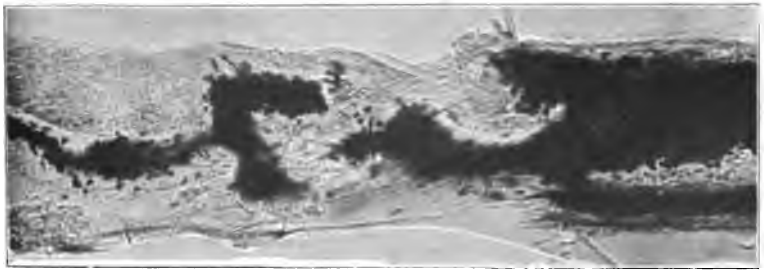

Archiv
für
pathologische Anatomie und Physiologie
und für
klinische Medicin.

Bd. 147. (Vierzehnte Folge Bd. VII.) Hft. 3.

XII.

Weitere Mittheilungen über die Herstellung möglichst naturgetreuer Sammlungspräparate.

Von Dr. med. C. Kaiserling,
Assistenten am Pathologischen Institut zu Berlin.

Nachdem nunmehr ein volles Jahr vergangen ist, seitdem meine Versuche, Präparate von menschlichen Organen mit möglichster Erhaltung des natürlichen Aussehens für Sammlungs- und Unterrichtszwecke herzustellen, in grösserem Maassstabe von Erfolg gewesen sind, scheint es mir vielleicht erwünscht, noch einmal auf die angewandte Methode zurückzukommen. Ich habe in der Zwischenzeit unter der Leitung meines hochverehrten Chefs, des Herrn Geheimen Medicinalraths Prof. Dr. Rudolf Virchow, an einem sehr grossen Materiale mancherlei praktische Erfahrungen sammeln können, die theilweise von allgemeinem Interesse sein dürften und deren Mittheilung denen, die das Verfahren auszuüben gedenken, manche Mühe und manchen Misserfolg ersparen kann.

Von Publicationen über die von mir in der Sitzung der medicinischen Gesellschaft zu Berlin am 8. Juli 1896 bekanntgegebene Methode, vergl. Berliner klinische Wochenschrift 1896, No. 35, ist mir nur eine zu Gesicht gekommen von Kanthack und Shaw aus dem St. Bartholomew's Hospital in London.

Diese Autoren haben einerseits nach den Angaben von Jores, andererseits nach den meinigen zahlreiche Versuche gemacht und mit beiden Methoden gute Resultate gewonnen, woraus zu ersehen ist, dass viele Wege zum Ziele führen können und auch führen, wenn sie nur mit Ernst und vor Allem mit Ausdauer beschritten werden. Dies möge ein Trost sein für die, welche bei ihren ersten Versuchen durch mangelnde Uebung und Erfahrung Misserfolge erzielen und dann leicht geneigt sind, das Verfahren als mangelhaft aufzugeben.

Die von Jores, Centralblatt für allgemeine Pathologie und pathologische Anatomie, Bd. 7, Heft 4, angegebene Behandlungsweise haben wir in neuerer Zeit nicht mehr geübt, jedoch erscheint sie nach früheren eigenen, sowie nach den Versuchen von Kanthack und Shaw für viele Fälle sehr leistungsfähig. Ganz vollkommen ist vorläufig noch keine der Methoden und nur durch die Zusammenarbeit und Erfahrungen Vieler kann in Zukunft eine weitere Verbesserung erhofft werden. Die von Melnikow angegebene Methode haben wir ganz aufgegeben, weil sie zu unsicher ist und in ihren Gesammtresultaten erheblich hinter den beiden anderen zurücksteht. Sie ermöglicht nur die Erhaltung einer einzigen Ansichtsfläche und relativ kleiner Stücke der Organe. Schon bei der Präparation eines secirten Herzens stösst man auf erhebliche Schwierigkeiten, welche Flächen geopfert, welche erhalten bleiben sollen. Werden solche Präparate, die nur theilweise brauchbar sind, für den Unterricht bei einem grösseren Auditorium in Circulation versetzt, so giebt es keine Möglichkeit, weder durch erklärende Worte, noch durch Anbringung von Marken oder dergl. die Beschauer davon abzuhalten gerade über die nicht für sie bestimmten Stellen die tiefsinnigsten Betrachtungen anzustellen. Das Demonstriren der aus den Gläsern herausgenommenen Präparate dürfte nur bei einem kleinen Hörerkreise wegen der dazu nöthigen Zeit möglich sein, abgesehen davon, dass die Organe selber durch eine derartige Behandlung bald Schaden leiden. Durch geschickte Aufstellung sorgfältig präparirter Organe in geeigneten Gläsern können auch recht complicirte Verhältnisse so anschaulich gemacht werden, dass sie bei der Demonstration in ihren Gefässen bleiben können. Sollen aber die Präparate nur als Schauobjecte in Schränken

aufgestellt werden, so kann auch mit Melnikow's Behandlungsweise manches gute Object erzielt werden. Allerdings ist ein sehr geschickter und aufmerksamer Präparator erforderlich. Meine nach Melnikow in der von mir in der Berliner klinischen Wochenschrift 1896, No. 35, näher beschriebenen Weise behandelten Präparate haben sich nunmehr ein Jahr gut und unverändert gehalten.

Unser Hauptbestreben war naturgemäss darauf gerichtet, das eigene Verfahren möglichst zu vervollkommnen. Meine eigenen diesbezüglichen Versuche reichen zurück bis zum Jahre 1892, wo ich mich in Gemeinschaft mit Dr. Richard Germer auf Veranlassung von Herrn Prof. Dr. O. Israel damit beschäftigte, den Einfluss der gebräuchlichsten Conservirungsmittel auf die thierischen Organe zu studiren. Es sei gleich hier erwähnt, dass die Kosten der Versuche bis nahe zur Gegenwart mit den mir aus der Stiftung der Gräfin Bose zur Verfügung gestellten Mitteln bestritten sind. Ich erlaube mir daher an dieser Stelle nochmals dem hochwohllöblichen Curatorium meinen ergebensten Dank auszusprechen für die bereitwillige und reichliche Unterstützung und es zu bitten, die vorliegende Darstellung meiner Arbeiten als einen geringen Zins des aufgewendeten Kapitals betrachten zu wollen.

Die Ergebnisse unserer damaligen Untersuchungen nebst Beschreibung der angewandten Methode sind niedergelegt in den Dissertationen: C. Kaiserling, Die Mikrometrie und ihre Anwendung auf die Bestimmung der Grössenveränderungen der rothen Blutkörperchen einiger Vertebraten durch verschiedene Zusatzflüssigkeiten, und R. Germer, Ueber den Einfluss der gebräuchlichen Conservirungs- und Fixationsmethoden auf die Grössenverhältnisse thierischer Zellen. Auszugsweise und mit einigen Ergänzungen finden sich unsere Ergebnisse auch in diesem Archiv, Bd. 133, S. 79 ff.

Um für die Veränderungen der untersuchten organischen Gebilde einen möglichst einwandfreien Anhaltspunkt zu gewinnen, wählten wir auf Vorschlag von Prof. Israel die Veränderungen der Grösse. Sollte eine halbwegs exacte Bestimmung möglich sein, so war eine regelmässige Gestalt der zu untersuchenden Zellen nöthig und diese war leider nur gegeben bei den rothen

Blutkörperchen und den Säugethiereiern. Erstere übernahm ich, die letzteren Dr. Germer zur Bearbeitung nach einer einheitlichen Methode.

Diese Untersuchungen ergaben nun für die Erhaltung der ursprünglichen Form, dass es keine wirklichen indifferenten Flüssigkeiten giebt und dass bei jeder Conservirung oder Fixation eine Grössenveränderung eintritt und dass bei fast allen Fixationen ausserdem noch eine Gestaltveränderung statt hat. Die indifferenten Flüssigkeiten vermögen keine gute Fixation zu erzeugen und eine nachträgliche Fixation erzeugt oft stärkere Veränderungen als directe Anwendung. Diese Erfahrung hat wohl jeder Histiologe gemacht und wird sie bis auf weiteres noch machen müssen. Es tauchen zwar immer gelegentlich bei der Empfehlung neuer Fixationsmittel Angaben auf, dass das neue Mittel keine Schrumpfung der Gewebe verursache. Diese Angaben beruhen aber nicht auf genauen Messungen, sondern nur auf dem schätzungsweisen Eindruck. Wo ich bisher eine Messung vorgenommen habe, traten bei allen derartigen Flüssigkeiten mehr oder weniger erhebliche Gestalts- und Grössenveränderungen auf. Der Unterschied liegt nur in der Dauer der Fixation und der Schnelligkeit mit der sie eintritt. Im Allgemeinen lässt sich sagen, dass ein Mittel um so schonender und gleichmässiger wirkt, je langsamer es wirkt. Sodann haben alle wirklich brauchbaren Conservirungsmittel die Eigenschaft, dass die durch sie hervorgerufenen Grössenveränderungen unter gleichen Umständen constant sind. Es werden also Präparate, die auf die gleiche Weise behandelt sind, zwar nie absolut der ursprünglichen Beschaffenheit entsprechen, aber doch unter sich durchaus vergleichbar sein. In mathematisch controlirbarer Strenge gilt das freilich nur von einzelnen Zellen. Sobald es sich um eine Vielheit von Zellen, um Gewebe und Organe handelt, werden die Verhältnisse so complicirt, dass sie im Einzelnen nicht mehr zu verfolgen sind. Aber auch für diese Fälle ergaben Messungen an Scheiben einzelner Organe, z. B. der Niere, dass das Schrumpfungsverhältniss ein constantes ist.

Es folgt aus dem Gesagten, dass man bei einer Conservirung durch Fixation im histiologischen Sinne von vornherein auf eine absolute Erhaltung der Grösse und Form verzichten muss und

sein Augenmerk nur darauf zu richten hat, bei möglichst exacter Fixation die unvermeidlichen Veränderungen gleichmässig und damit unauffällig eintreten zu lassen. Diesen Bedingungen konnte bisher durch die üblichen Conservirungsmittel entsprochen werden. Freilich scheint im Allgemeinen auf die Gleichmässigkeit der Veränderung kein besonderer Werth gelegt worden zu sein, weil sie sich durch das allgemein übliche Einlegen des zu conservirenden Organes in die Fixationsflüssigkeit nur durch einen günstigen Zufall gelegentlich einmal erreichen lässt. Ich werde weiter unten noch auf diesen Punkt zu sprechen kommen.

Mit der Erhaltung der Form ist für Demonstrationspräparate zu Unterrichtszwecken wenig gethan. Aber alle Bestrebungen die Farbe zu erhalten, waren nur von vorübergehendem Erfolge. So hat Grawitz im Jahre 1887 mit einer Salzlake Versuche angestellt, die nur von kurzdauerndem Erfolge begleitet waren (Deutsche med. Wochenschrift. 1887. No. 27). Auch meine eigenen Versuche in der von Grawitz eingeschlagenen Richtung waren wenig ermuthigend. Bekanntlich bleibt auch beim Räuchern ein Theil der Farbe erhalten, aber alle der Küche entlehnten Künste versagen, wenn es sich um andere Dinge als Muskelfleisch handelt. Schliesslich stellte es sich nach zahlreichen Versuchen heraus, nach welchen Principien fernerhin zu experimentiren sei. Sie wurden mir klar, während ich mich mit der Herstellung künstlicher Präparate aus Gips und Wachs beschäftigte, eine Methode, auf die ich verfiel, weil mich meine Versuche mit der Erhaltung der natürlichen Präparate entmuthigten, und die herrlichen Objecte Prof. Lassar's und Dr. Berliner's nahezu begeistern. Leider eignet sich diese Darstellungsweise bei Weitem nicht für alle Sachen, wie sie dem pathologischen Anatomen erhaltungswürdig erscheinen. Der Grund hierfür ist der, dass die plastische Masse nicht erlaubt, sich der wechselnden Transparenz ein und desselben Organes anzupassen. Während z. B. Haut vorzügliche Präparate giebt, ist es auch bei sehr geschickter Colorirung des Abgusses nicht möglich, eine befriedigende Darstellung der amyloiden Degeneration der Milzfollikel und ähnlicher Objecte zu erhalten. So vollkommene Präparate sich von der Haut herstellen lassen, so wenig leistet die Methode der Herstellung künstlicher Abgüsse für die

inneren Organe, wenn man etwas mehr verlangt als die grob-anatomischen Verhältnisse. Im Uebrigen verdient die Abformung eine grössere Beachtung als sie bis jetzt gefunden hat. Ich behalte mir vor, gelegentlich auf die einschlägigen Methoden zurückzukommen, die bei Weitem nicht so schwierig sind, als man gewöhnlich glaubt.

Nachdem ich einmal erkannt hatte, dass die wechselnde Transparenz das wichtigste Moment bei der Erhaltung des natürlichen Aussehens sei, galt es, ein Mittel zu finden, welches sie zu erhalten im Stande war, daneben aber die Gewebe wirklich fixirt und namentlich den Blutgehalt unversehrt lässt. Unter den einzelnen Componenten der Farbwirkung ist die bei Weitem wichtigste die Farbe des Blutes und seiner Derivate. Die eigentliche Eigenfarbe einzelner Organe, wie des Herzens, der Leber, der Milz u. s. w. ist der Blutfarbe gegenüber nur von geringer Bedeutung und erlangt nur unter pathologischen Verhältnissen eine gewisse Bedeutung, jedoch nur unter gleichzeitiger Ablagerung eines mehr oder weniger selbständigen Pigmentes, wie z. B. bei der braunen Atrophie des Myocardiums. Unter Umständen wird die Organfarbe durch Gallenfarbstoff erheblich modificirt und endlich kommt für die gewöhnlichen Verhältnisse nur noch die schwarze Farbe der Kohle in Betracht. Die letztere bietet keiner Conservirungsweise Schwierigkeiten, wohl aber das Blut. Soll überhaupt die Blutfarbe erhalten werden, so ist die erste Grundbedingung die völlige Fixation der rothen Blutkörperchen. Ich hatte bei meinen früheren Blutuntersuchungen gefunden, dass die geringste Grössenveränderung der menschlichen Erythroblasten bei der schnellen Eintrocknung an der Luft eintritt und dass durch eine nachträgliche Weiterbehandlung keine irgend erheblichen Beeinflussungen mehr statt haben, ob man nun die lufttrocknen Präparate nach Ehrlich erhitzt, oder mit Alkohol und ähnlichen Mitteln nachbehandelt. Die auf Grund dieser Thatsachen angestellten Versuche, die Oberfläche der Organe rasch einzutrocknen und dann mit absolutem Alkohol nachzubehandeln, waren die ersten, welche durch ihren Erfolg die Richtigkeit des Princips einer farbigen Conservirung darthaten. Aber die zu dieser Behandlung geeigneten Objecte sind nur sehr spärlich. Dahin gehören unter anderem die spongiösen

Knochen und wir besitzen einige Durchschnitte von Wirbelsäulen und Extremitätenknochen, welche, auf diese Weise behandelt, seit drei Jahren im absoluten Alkohol ihre rothe Farbe behalten haben. In Folge äusserer Verhältnisse unterblieben weitere Experimente und konnten erst gegen Ende des Jahres 1895 wieder aufgenommen werden. Inzwischen war durch die Einführung des Formalins durch Blum ein neues, ungemein leistungsfähiges Mittel bekannt geworden. Es soll hier nicht auf alle die einschlägigen Arbeiten eingegangen werden, da andere Autoren sehr ausführliche Literaturangaben zusammengestellt haben, wie ich bereits in meiner ersten Mittheilung angeführt habe. Die Versuche zeigten sehr bald, dass Formalin allein weder die Farbe noch die Transparenz erhalten konnte und aus meinen früheren Erfahrungen war mir ohne Weiteres klar, dass mit einem einzigen Mittel nicht alle Bedingungen gleichzeitig erfüllt werden können, welche eine naturgetreue Conservirung erfordert. Ich trennte deshalb das ganze Verfahren in drei Theile. Zunächst muss mit Formalin das Organ in allen seinen Bestandtheilen möglichst exact fixirt werden und dann durch geeignete Mittel die Transparenz wieder hergestellt werden. Endlich ist eine Aufbewahrungsflüssigkeit zu suchen, welche möglichst indifferent ist. Die letztere war von vornherein das Glycerin, welches zu ähnlichen Zwecken ja seit langer Zeit vielfach angewendet worden ist. Schwieriger war die Herstellung einer Flüssigkeit zur Wiederherstellung der Transparenz. Da bei den histiologischen Untersuchungsmethoden täglich ähnliches durch die sogenannten Aufhellungsmittel erreicht wird, so hielt ich unter den dort üblichen Substanzen Umschau, ohne aber eine recht geeignete finden zu können, weil sie alle eine mehr oder weniger gute Entwässerung der Präparate erfordern. Endlich kam ich auf das bei den Botanikern früher viel verwendete Kalium aceticum. Dies setzte ich auch schon dem Formalin von Anfang an zu, in der Hoffnung auf diese Weise die Transparenz der organischen Theile besser zu erhalten. Ausserdem habe ich noch manche Stoffe versucht, die mir aber keine Vortheile zu bieten schienen. Nur einen geringen Zusatz von Salpeter habe ich beibehalten. Es war nur noch die Frage zu entscheiden, in welcher Concentration das Formalin anzuwenden sei. Als bestes Verhältniss

habe ich nach vielen Versuchen das von 20 Theilen käuflichem Formalin zu 100 Theilen Wasser gewählt. Während dieser Arbeiten erschien die Publication Melnikow's, der, abgesehen von der Anwendungsweise des Formalins, dieselben Chemikalien gewählt hatte. Ich habe dann in der Folgezeit die von ihm angegebene Aufbewahrungsflüssigkeit acceptirt, weil sie in Folge ihrer trefflichen Zusammensetzung eine gesonderte Aufhellung der fixirten Stücke überflüssig macht. Allerdings habe ich die Mischungsverhältnisse geändert. Demnach ist nun die Behandlung der Organe im Princip die Folgende:

1. Fixation in Formalin 200 ccm
   Wasser 1000 -
   Kalium nitric. 15 g
   Kalium acetic. 30 -
2. Nachbehandlung in Alkohol behufs Wiederherstellung der Farbe des Blutes.
3. Uebertragen in ein Gemisch von Wasser 2000 ccm
   Kal. acet. 200 g
   Glycerin 400 -

Bevor die Behandlung der verschiedenen Objecte besprochen wird, sei noch mit einigen Worten der merkwürdigen Thatsache gedacht, dass durch Nachbehandlung von Präparaten, die in Formalin fixirt sind, die verlorene Blutfarbe und ein Theil der Eigenfarbe zurückkehrt. Mischt man Blut mit der eben angegebenen Formalinmischung, so entsteht zunächst eine hellrothe Färbung, die nach einiger Zeit ganz allmählich anfängt in ein schmutziges Braun überzugehen. Wird nach etwa 12 Stunden noch weiter verdünnt, so dass eine spectroskopische Untersuchung möglich ist, so zeigt es sich, dass eine wesentliche Veränderung der Absorptionsbanden des Blutes eingetreten ist. Bekanntlich zeigt das gewöhnliche Blut zwei deutliche dunkle Streifen zwischen den Fraunhofer'schen Linien D und E, deren ersterer schmaler und etwas intensiver als der andere, unmittelbar bei D beginnt und bei D$\frac{1}{4}$ E endet. Dann folgt ein ungefähr gleichbreiter freier Zwischenraum und nun beginnt ein etwas breiterer bei E endender Streifen. Bei dem Formalinblut findet sich gleich bei C im Roth beginnend ein sehr intensiver Absorptionsstreifen, der erste Blutstreifen ist schwächer geworden

und hängt mit dem zweiten, gleichfalls weniger intensiv und verwaschener gewordenen, durch einen leichten Schatten zusammen. Während bei unverändertem Blute bei F eine ziemlich starke einseitige Absorption des Blau und Violett stattfindet, schliesst die Absorption bei dem Formalinblute sich unmittelbar an den Streifen bei E an und zeigt zwischen b und F noch eine kleine Erhebung. Wenn das Blut dieses spectroskopische Verhalten zeigt, geht noch ein grosser Theil des Farbstoffes durch ein angefeuchtetes Papierfilter hindurch. Nach weiteren 12 Stunden hat sich der grösste Theil des Farbstoffes zu Boden gesenkt und zeigt bei der Prüfung mittelst Spectroskopes noch eine weitere Veränderung des normalen Verhaltens. Der Absorptionsstreifen im Roth liegt jetzt mit seinem Maximum fast genau auf C, fällt nach D hin allmählich ab und hat auf D noch eine geringfügige Verstärkung. Die beiden gewöhnlichen Blutbanden sind vollständig verschwunden und die Absorption des blauen Endes beginnt nunmehr schon bei b. Filtrirt man um diese Zeit, so geht schon erheblich weniger Farbstoff durch das Filter, so dass es nach starkem Schütteln der Lösung gelingt, ein gutes Spectrum zu erhalten. Wird zu einer der beiden Blutmischungen Alkohol hinzugesetzt, so ändert sich die schmutzigbraune Farbe schnell in ein helleres Roth und die beiden gewöhnlichen Absorptionsstreifen treten wieder auf. Gleichzeitig wird aber der Blutfarbstoff fast vollständig niedergeschlagen, das Filtrat wird nahezu ganz klar und zeigt nur in dickeren Schichten noch eine deutliche Absorption. Aus diesen Verhältnissen folgt, dass die exacte Fixation des Blutfarbstoffes durch das angegebene Formalingemisch selbst nach 24 Stunden noch nicht erfolgt ist, dass aber der Alkohol die Fixation schnell beendigt und daneben die ursprüngliche Farbe wiederherstellt. Für die Praxis der Conservirung ergiebt sich daraus die auch rein empirisch gefundene Forderung, dass die Fixation mindestens 24 Stunden zu dauern hat. Damit wäre die untere Grenze sicher festgestellt und es handelt sich nun darum, die obere zu ermitteln. Leider spielen dabei noch viele andere Factoren mit als die alleinige Fixirung des Blutfarbstoffes und es bleibt daher nur das Experiment als einziges Mittel, diese Frage mit der wünschenswerthen Genauigkeit zu beantworten.

Ein Haupterforderniss für die gute Erhaltung der Farben ist, dass die Präparate durchaus nicht länger im Formalin verweilen dürfen, als absolut nothwendig ist. Anderenfalls wird die Farbe mangelhaft und unschön. Keinesfalls sollen die Objecte länger als 5 mal 24 Stunden im Formalin bleiben.

Ich will nun die Behandlung der einzelnen Organe besprechen, wie ich sie im Laufe der Zeit bei vielfachen Versuchen als die zweckmässigste erprobt habe. Einige Regeln gelten ganz allgemein für alle Objecte. Zunächst ist zu berücksichtigen, dass durch die Fixation eine Härtung der Organe eintritt und in Folge davon eine nachträgliche Formveränderung sehr erschwert, ja unmöglich gemacht wird. Es müssen also die Präparate bei Beginn der Fixation die Lage und Anordnung erhalten, welche sie bei der endgiltigen Aufstellung haben sollen. Unbedingt nothwendig ist ferner, dass die Flüssigkeit allseitig freien Zutritt hat und die Organe vollständig bedeckt. Um das zu erreichen wird der Boden des Gefässes mit einer ziemlich dicken Watteschicht belegt, dann die Formalinmischung eingegossen und das Organ eingelegt. Man mache es sich zur Regel, niemals die Conservirungslösung nachträglich über das Organ zu giessen, sondern stets umgekehrt zu verfahren, weil anderenfalls die aufliegenden Flächen nicht genügend härten und späterhin zur Entstehung von missfarbenen Flecken Veranlassung geben. Wo es angeht, empfiehlt es sich, das Object in der Flüssigkeit aufzuhängen, aber so, dass keine Zerrung durch das eigene Gewicht stattfindet. Die Oberfläche des Präparates wird vortheilhaft mit ganz wenig Watte bedeckt. Auch soll das Organ nicht während der ganzen Härtungsdauer ein und dieselbe Lage beibehalten, sondern öfter umgedreht und die Watte entsprechend angeordnet werden. Dieses Mehr von Arbeit wird durch das bessere Resultat reichlich aufgewogen und wenn Kanthack sagt, dass derartige Präparate eine Quelle entschuldbaren Stolzes für ihren Verfertiger seien, so gilt dieser Ausspruch um so mehr, je mehr Sorgfalt und Arbeit aufgewendet wurde. Besondere Aufmerksamkeit erfordern noch die zur Klarlegung besonderer Verhältnisse angelegten Einschnitte an der Oberfläche der Organe. Sie werden am besten mit zweckmässig geformten nassen Wattebäuschen ausgefüllt, damit sie klaffen bleiben. Handelt es sich z. B. um

eine heerdweise phlegmonöse Eiterinfiltration der Uteruswand, so werden in der Regel schon bei der Section durch einige dieser Stellen kleine Schnitte gelegt, um die Ausdehnung des Prozesses übersehen zu können. Sollen diese Schnitte auch im fertigen Präparate deutlich bleiben, so muss durch Auseinanderziehen der seitlichen Theile ein Klaffen der Incisionen erzielt werden und nach einigen Stunden wird durch Ausfüllen mit keilförmigen Wattestücken für ein ferneres Offenbleiben gesorgt. Diese Tampons müssen öfters erneuert werden, damit nicht die Ränder seitlich hervorgedrängt den natürlichen Eindruck schwer schädigen.

Da fernerhin voluminöse Organe in der angegebenen Maximalzeit nicht durchhärten, so werden sie zweckmässiger Weise injicirt. Das empfiehlt sich immer, wenn ganze, unaufgeschnittene Leichentheile, wie Nieren, Lebern, vergrösserte Milzen und unsecirte Gehirne aufgehoben werden sollen. Viel schadet es zwar nicht, wenn z. B. eine Leber nicht ganz durchfixirt ist. Besondere, in dieser Hinsicht unternommene Versuche haben ergeben, dass in der angegebenen Zeit von 5mal 24 Stunden das Formalingemisch etwa 3 cm in die Tiefe eingedrungen und gute Fixation erzeugt hat. Dann folgt eine Schicht von etwa 1 cm Dicke mit nur theilweiser Härtung, während der Rest kaum merklich beeinflusst ist. Behandelt man derartige Organe weiter, so wird die Oberfläche in Farbe und Struktur keinen Unterschied gegen völlig fixirte Präparate zeigen, aber nach längerem Verweilen in der Kali-Glycerinlösung tritt nicht selten eine erhebliche Schrumpfung des Organs und Färbung der Flüssigkeit ein. Ich habe in solchen Fällen letztere wiederholt durch eine dicke Watteschicht, in deren Mitte zweckmässiger Weise eine Schicht Holzkohle eingeschaltet wird, filtrirt und dann wieder aufgegossen. Die Farbe der Oberfläche hat nicht merklich gelitten und es stammt das trübende Material nur aus den mangelhaft fixirten Partien in der Tiefe, aus der es seinen Weg durch die Gefässe findet. Ist beispielshalber eine Milz mit unverletzter Kapsel und zugebundenen Gefässen unvollkommen gehärtet, so tritt nahezu gar keine Verfärbung der Aufbewahrungsflüssigkeit ein, weil keine Communication mit den unfixirten Partien vorhanden ist. Trotzdem wird es besser vermieden, unvollkommen

zu fixiren. Leider lässt sich bei secirtem Material unter Voraussetzung einer guten Farbenerhaltung der Oberfläche nicht unter allen Umständen eine vollkommene Fixation erzielen, weil eine ausreichende Injection angeschnittener Organe nicht leicht möglich ist. Verfährt man jedoch wie eben angegeben, so können gleichwohl sehr brauchbare Sammlungsobjecte gewonnen werden. Fäulniss oder sonstiges Verderben ist auch bei derartigen Präparaten niemals eingetreten. Handelt es sich um grössere Organe, so ist es zumeist vortheilhaft nicht das Ganze aufzuheben, sondern nur passend gewählte Stücke und das wird in praxi bei den in Frage kommenden, der Leber, der vergrösserten — namentlich leukämischen — Milz und grösseren Tumoren wohl auch in weitaus den meisten Fällen genügen. Will man auch ein Bild der vorhanden gewesenen Grösse aufbewahren, so ist das beste und einfachste Mittel die Anfertigung eines künstlichen Abgusses aus Gips oder Wachs mit nachträglicher Colorirung. Einen grossen Widerstand setzt dem Eindringen des Härtungsmittels der seröse Ueberzug besonders der Leber entgegen. Deshalb ist das Anlegen mehrerer tiefer Einschnitte in solchen Fällen wünschenswerth.

Viel bessere Resultate lassen sich durch die Injection erzielen. Ueber die Technik der Injection selber ist wenig zu sagen. Am bequemsten und schnellsten kommt man mit einer Spritze zum Ziel, jedoch liefert namentlich die Anwendung des constanten Druckes gleichmässigere Resultate. Die Hauptsorge muss darauf gerichtet sein, neben möglichst vollständiger Injection möglichst wenig Blut aus dem Gefässsystem auszuspülen. Dieser Forderung lässt sich dadurch genügen, dass der Injectionsmasse je nach dem Blutgehalte des Organes mehr oder weniger Blut zugesetzt wird. Ich benutze zur Füllung der Gefässe eine etwas stärkere Lösung von Formalin als zur Fixation. Die benutzte Lösung ist:

Formalin	400 ccm
Wasser	1000 -
Kal. acet.	50 g
Kal. nitr.	30 -

Dieser Lösung wird je nach Bedürfniss frisches Leichenblut zugesetzt und nach gutem Mischen sofort die Injection gemacht.

Bei wenig blutreichen Organen genügt die einfache Formalinlösung zur Ausspritzung der Gefässe. Will man die Capillarfüllung möglichst unverändert erhalten, so muss natürlich sehr vorsichtig und nicht zu reichlich injicirt werden, und es empfiehlt sich für diese Fälle neben den Arterien auch die Venen zu füllen. Namentlich gilt das von der Leber. Hier muss ausser der Arterie auch von der Vena portae aus eingespritzt werden. Bei den Lungen ist es sehr zweckmässig, auch die grossen Bronchialäste anzufüllen. Soll nicht aufgeschnittener Darm conservirt werden, thut man gut, ihn von innen ziemlich prall mit Formalin vollzugiessen, weil er anderenfalls stark zusammenfallen würde. Handelt es sich um Darstellung von Cysten, braucht man zunächst keine besondere Rücksicht auf sie zu nehmen, um so weniger, je dünnwandiger sie sind. Erst nach vollendeter Conservirung werden sie mit der Aufbewahrungsflüssigkeit injicirt und auf ihren ursprünglichen Füllungszustand gebracht.

Um nun einige Anhaltspunkte über die Dauer der Fixation und der speciellen Behandlungsweise der einzelnen Organe zu geben, will ich einzelne Präparate aus der Sammlung des pathologischen Instituts besprechen mit Angabe der bei ihrer Herstellung eingehaltenen Maassnahmen.

Das Herz bietet keine besonderen Schwierigkeiten. Die schwankenden Grade seiner Eigenfarbe, von der blassen Färbung anämischer bis zur tiefbraunen atrophischer Musculatur bleiben gut erhalten. Wird es in toto aufbewahrt, ist für gute Füllung der Herzhöhlen Sorge zu tragen und vorher stark dilatirt gewesene Vorhöfe mit Watte sachgemäss auszustopfen. Ist das Herz hingegen secirt, stopft man zweckmässig in die Taschen der Aorten und Pulmonalklappen kleine Wattestückchen, damit sie nicht zu fest anliegen, um so mehr, wenn endocarditische Prozesse feinerer Art an ihnen sichtbar sind. Gesellen sich hierzu grössere, frische, thrombotische Auflagerungen, so bewährt sich ein Zusatz von Glycerin zu der oben angegebenen Fixirungsflüssigkeit, im Mittel etwa 150 g. Die Dauer der Härtung beträgt bei Kinderherzen bis zur Grösse eines Hühnereies 24 Stunden, bei stark hypertrophischen Erwachsener 3 Tage und dementsprechend weniger lange für die Zwischenstufen. So betrug die Fixationsdauer eines mässig vergrösserten Herzens einer er-

wachsenen Frau mit multiplen Parietalthrombosen von Haselnussgrösse 48 Stunden. Der nachherige Aufenthalt in 80procentigem Alkohol wurde auf 4 Stunden bemessen. Ein Herz mit ausgedehnten Gummata der stark hypertrophischen Musculatur erwies sich mit 48 Stunden nicht genügend fixirt, so dass es zu einer nachträglichen Färbung des Glycerins kam. Diese Abgabe von Farbstoff begann schon am vierten Tage und in Folge dessen wurde das seltene Präparat wieder in 80procentigen Alkohol zurückgebracht, gut abgewaschen und dann nochmals auf zwei Tage in das Formalingemisch gelegt und weiterbehandelt in gewöhnlicher Weise. Seitdem hat es sich gut gehalten und durch die zweimalige Behandlung nicht gelitten, sondern es zeigt alle Feinheiten der an sich sehr blassen, fast durchweg gelbliche Farbentöne. Ich habe diese zweimalige Behandlung von Organen nachher absichtlich wiederholt, um mich zu vergewissern, ob sie auch bei farbenreicheren Objecten unschädlich ist und dabei gefunden, dass die Einbusse an Schönheit der Farbe ganz unerheblich ist, wofern in der angeführten Weise vorgegangen wird. Man hat also die Möglichkeit, mangelhaft fixirte Theile nachträglich noch brauchbar zu machen. Das stark atrophische und braune Herz einer alten Frau war mit 24 Stunden hinreichend gehärtet, ebenso ein stark dilatirtes, dünnwandiges Herz eines 10jährigen Knaben. Etwas mehr Arbeit erfordern Aneurysmen der Aorta, wenn sie im Zusammenhange mit dem Herzen und den eventuell betroffenen Lungen aufbewahrt werden sollen. Wir haben ein mehrfaches Aneurysma des aufsteigenden und des Bogentheiles der Aorta im Zusammenhange mit dem stark hypertrophischen Herzen aufbewahrt. Das Herz war in gewöhnlicher Weise secirt, die Aorta vorne aufgeschnitten und eine der sackförmigen Erweiterungen durch einen Querschnitt geöffnet, um die mehrere Centimeter dicken geschichteten Parietalthromben zu zeigen. Zunächst wurden die aneurysmatischen Säcke mit feuchter Watte gut ausgefüllt, um ihre Hohlform zu erhalten. Dann wurde das Präparat auf einer dicken Watteschicht in der Flüssigkeit so gelagert, dass alle Verhältnisse gut zu übersehen waren und die Lage der einzelnen Theile durch Watte gestützt, die Aorta ebenfalls mit rundlichen Wattestücken ausgefüllt und dann das Ganze mit Watte bedeckt. Am Abend wurde diese

ganze Procedur nochmals wiederholt. Wie nöthig das war, zeigte sich dadurch, dass die Rückseite des Herzens trotz der Watte durch sein eigenes Gewicht plattgedrückt war und an den aufliegenden Stellen der Fixationsflüssigkeit so wenig Zutritt gestattet hatte, dass sie noch blutroth waren, während alles andere schon abgeblasst war. An den folgenden Tagen wurde die Lage mehrfach gewechselt und so in 4mal 24 Stunden eine sehr gute Härtung erreicht. Da alle Theile alsdann die gewünschte Lage hatten, so war bei der Alkoholnachbehandlung während 6 Stunden keine besondere Vorsicht mehr nöthig. Für die Aufstellung von derartigen Präparaten mit Hohlräumen eignen sich am meisten runde Gläser. Schliesslich sei noch ein kleines, stark braunes Herz mit zahlreichen kleinen Krebsmetastasen erwähnt, welches aus Versehen vergessen war und 10 Tage in Formalin gelegen hatte. Es war recht erheblich geschrumpft, gab aber nach 6stündiger Alkoholbehandlung noch ein ganz brauchbares Präparat, nachdem von den Schnittflächen eine Scheibe abgetragen war, um die allzu starken Schrumpfungsdifferenzen zwischen Muskel und Carcinomknoten auszugleichen. Nach Abtragen der Scheiben kam das Herz nochmals auf 2 Stunden in Alkohol, zur Auffrischung der Farbe. Im Allgemeinen thut man gut, die Anfrischung der Schnittflächen immer bei solchen Präparaten vorzunehmen, die längere Zeit nach der Section aufbewahrt und der Einwirkung der Luft ausgesetzt waren. Etwa eingetrocknete Stellen müssen hingegen vor dem Einlegen abgetragen werden, weil sie nie brauchbare Bilder liefern. Selbst ein vorheriges Wiederaufweichen nützt so gut wie nichts. Solche Partien sehen am fertigen Präparat trocken und glasig aus und haben stets eine unangenehm bräunliche Farbe, wie sie an frischen Objecten niemals vorkommt.

Ueber die Conservirung der grossen Gefässe, wie der Aorta ist nichts Besonderes zu sagen. Sollen nur isolirte Gefässe ohne Blutbestandtheile aufgehoben werden, so genügen 12 Stunden zur Fixation. Die gelbliche Farbe der normalen Intima, die weisslichen Flecke der Fettmetamorphose und ähnlicher Veränderungen halten sich gut. Sobald aber Blutfarbstoff mit in Frage kommt, muss 24 Stunden gehärtet werden. Für den Alkoholaufenthalt genügen 2—3 Stunden.

Ganz besonders treffliche Präparate geben die Lungen ab. Hier kann man am besten die Ueberlegenheit der natürlichen Präparate über die besten künstlichen Wachs- oder Gipsmodelle demonstriren. Während bei unserer Behandlungsweise der natürliche und für die Lunge charakteristische Luftgehalt der einzelnen Alveolen bestehen bleibt, ist eine Nachbildung dieses Zustandes nicht möglich. Die Behandlung der Lungen ist um so schwieriger, je mehr sie ihre normale, lufthaltige Beschaffenheit verloren haben. Unaufgeschnitten härten selbst gesunde Lungen wegen ihres serösen Ueberzuges nur sehr schwer durch, wenn sie nicht durch Gefässe und Bronchien injicirt sind. Aufgeschnitten erfordert die Lunge eines Erwachsenen 2—3 Tage zur völligen Härtung. Eine vollständig hepatisirte Lunge hingegen härtet ohne Einschnitte überhaupt in der zulässigen Zeit nicht durch. In diesen Fällen ist die Injection gar nicht zu umgehen, und zwar muss sie öfter wiederholt werden, weil die Capillaren wegen der starken Compression nur unvollkommen zu füllen sind und auch durch die Luftwege wegen der Ausfüllung der Alveolen wenig Flüssigkeit zugeführt werden kann. Für die Zwecke der Praxis liegt übrigens kein Grund vor, eine ganze pneumonische Lunge zu härten. Es dürfte zumeist genügen, eine 4—5 cm dicke Scheibe auszuschneiden und ganz nach den allgemeinen Regeln zu behandeln. Lufthaltige Lungen schwimmen natürlich in der Flüssigkeit und müssen unter der Oberfläche festgehalten werden. Würde man sie zu dem Ende mit Watte bedecken, so werden sie stark verdrückt und machen nach der Härtung nicht mehr den Eindruck eines leichten, lufthaltigen Gewebes. Am besten werden sie mit Bindfaden, der an der Lungenwurzel durchgezogen wird, auf eine Glasscheibe festgebunden. Höhlen stopft man zweckmässig mit Watte aus, um ihre Concavität zu erhalten, insbesondere auch dann, wenn bei acuten ulcerösen Prozessen Gefässe und Bronchien noch relativ intact die Höhlung durchziehen. Besonders erwähnenswerth von unseren Lungenpräparaten sind folgende: 1) ganze Lunge eines erwachsenen Phthisikers mit grosser ulceröser Höhle in der Spitze, daneben durch das Parenchym zerstreut zahlreiche käsige Bronchitiden, Pneumonien und Tuberkel. Sie ist regelrecht von oben nach unten durchschnitten. Die Höhle wurde mit nasser Watte

ausgestopft und das Ganze mit dem gleichen Materiale gut unterstützt, die Schnittflächen bedeckt. Die Fixationszeit betrug 4mal 24 Stunden, danach 5 Stunden Alkohol. Blutfarbe ist nur sehr minimal vorhanden, dafür aber eine grosse Fülle sehr zarter, gelber, grauer, graurother und weisser Töne, die sämmtlich vortrefflich erhalten sind, so dass jede einzelne Veränderung genau zu analysiren und zu diagnosticiren ist. 2) Mehrere Lungenstücke mit miliaren Tuberkeln. Da die Lungen sehr blutreich waren, so blieben sie 3 Tage in Formalin, 6 Stunden in Alkohol. Jeder einzelne Tuberkel ist gut erhalten, insbesondere sind die Transparenzverhältnisse deutlich. Das verkäste Centrum hebt sich scharf von dem noch durchscheinenden peripherischen Theile ab und die völlig glasigen und durchscheinenden Tuberkel junger Kinder haben ihr ursprüngliches Aussehen behalten. 3) wurde eine schon ziemlich lange ausserhalb der Leiche aufbewahrt gewesene Lunge mit zahlreichen käsigen Bronchitiden und Peribronchitiden ohne sonstige Veränderungen aufbewahrt, 3 Tage gehärtet und 3 Stunden in Alkohol nachbehandelt. Da die Farbe der Oberfläche nicht befriedigend war, wurde die oberste Schicht in dünner Scheibe abgetragen. Dadurch ging aber naturgemäss die charakteristische Prominenz der Heerde verloren. Bei späteren derartigen Objecten haben wir in den Fällen, wo ein mangelhaftes Ergebniss für die Farbenerhaltung der Oberfläche vorauszusehen war, die Abtragung der obersten Schicht nach 24stündiger Härtung vorgenommen. Bei der weiteren Fixation tritt dann noch eine genügende Schrumpfung ein, um die normalen Differenzen in der Prominenz der einzelnen Bestandtheile wieder herzustellen. Aehnlich lagen die Verhältnisse bei einem primären Bronchialkrebs an der Lungenwurzel, dessen eine Hälfte aufgehoben wurde. Die Tumormasse schrumpfte viel weniger stark, als das intacte Lungengewebe, welches von allen Organen am stärksten sich retrahirt. Um die Höhendifferenzen auszugleichen, wurden von den Krebsmassen entsprechende Scheiben abgetragen. Man könnte sagen, dass es bei älteren Organen am einfachsten sei, gleich vor der Fixation die oberste und verdorbene Scheibe abzutragen. Bei der Lunge lässt sich das ihrer Weichheit wegen nicht leicht ausführen und für die anderen Organe bietet es keinen Vortheil. Namentlich bei

längerer Härtungszeit wird die oberste Schicht durch das Formalin so stark angegriffen, dass die Blutfarbe deutlich leidet und man ist genöthigt, sie abzutragen. Das ist für alle länger als 48 Stunden im Formalingemisch gehaltenen Präparate zu empfehlen als rein cosmetisches Mittel.

Sollen Kehlköpfe aufgehoben werden, so ist nicht allein das Innere des Larynx und der Trachea mit Watte auszufüllen, sondern auch die durchschnittenen Kehlknopfknorpel durch Spreizen aus Holz oder Glas aus einander zu halten. Diese Spreizen müssen noch mindestens 3 Wochen in der Aufbewahrungsflüssigkeit beibehalten werden, weil namentlich bei nicht gut fixirten Objecten leicht eine nachträgliche Schrumpfung eintritt. Späterhin können sie ohne Schaden entfernt werden. Die Dauer der Fixation beträgt unter normalen Verhältnissen 3mal 24 Stunden und 6 Stunden Alkohol. Bei grösseren Kröpfen oder anderen Tumoren wird die gründliche Härtung durch geeignete Incisionen zu erleichtern und event. die Dauer zu verlängern sein. Besondere Sorgfalt und Vorsicht erheischen grössere, zusammenhängende Präparate, wie sie nicht selten bei Carcinomen des Larynx und des Oesophagus gewonnen werden, wobei dann Kehlkopf, Trachea und Oesophagus und womöglich Theile der Lungen oder des Magens als ganzes Präparat conservirt werden sollen. Unter sorgfältiger Lagerung mit reichlicher Verwendung von Watte und viel Flüssigkeit gelingt es sehr wohl derartige umfangreiche Sachen vollständig und übersichtlich zu erhalten.

Zu den dankbarsten und leichtesten Objecten gehört die Milz. Nur eine Veränderung lässt sich nicht zufriedenstellend conserviren, der weiche Milztumor. Das kann auch nicht Wunder nehmen, weil durch die Conservirung eine Härtung bedingt ist. Fixirt man eine aufgeschnittene Milz, so bildet die weiche, vorquellende Pulpa nachher eine compacte Masse, deren Aussehen mit dem des frischen Organes nur eine sehr mangelhafte Aehnlichkeit hat, und schneidet man erst nach begonnener Härtung mit oder ohne vorherige Injection ein, so gelingt es wieder nicht, das eigenthümliche Hervorquellen der Pulpa zu zeigen. Hier findet eben die Methode durch sich selbst ihre natürliche Grenze. Noch bei einem anderen Präparat haben wir mit unserer Conservirung Schiffbruch gelitten, mit einer leukämi-

schen Milz von 17 : 12 : 9 cm Grösse. Trotzdem sie der Länge nach aufgeschnitten war, gelang es selbst bei 14tägigem Aufenthalt im Formalin nicht, sie gut durchzufixiren, wohl aber wurde die Wiederherstellung der Farbe unmöglich. Heute würden wir ein derartiges Organ in der angegebenen Weise injiciren, 2 Tage durch die mehrfach nachgespritzte Lösung von innen her härten, dann den Durchschnitt anlegen und nun noch 4—5 Tage in der gewöhnlichen Weise nachbehandeln. Die übrigen Zustände der Milz geben treffliche Resultate, so die verschiedenen Schwellungs- und Degenerationszustände der Follikel und die Veränderungen der Pulpa. An einem Stück Milz mit Amyloid der Follikel hat sich nicht nur die durchscheinende, glasige Beschaffenheit erhalten, sondern auch die charakteristische Färbbarkeit mit Jod und trotzdem diese Jodreaction schon mehrere Male wiederholt ist, sieht man dem Präparat nichts von der Einwirkung an. Sobald die braune Färbung verschwunden ist, stellt sich im Glycerin die vorherige Farbe wieder ein.

Eine Fülle dankbarer Objecte bieten die Nieren. Die Behandlung ist im Grossen und Ganzen dieselbe, wie die der bisher besprochenen Organe. Ist sie durch den regelrechten Sectionsschnitt gespalten, so pflegt sie in 3 Tagen genügend gehärtet zu sein. Je blutreicher sie ist, um so länger ist der Aufenthalt im Alkohol zu bemessen. In neuerer Zeit haben wir bei sehr gut fixirten Organen den Aufenthalt in Alkohol bis zu 12 Stunden ausgedehnt und es hat den Anschein, als ob dadurch die Blutfarbe eine mehr hellrothe würde, als bei kürzerem Aufenthalt. Jedenfalls schadet ein längeres Verweilen — sehr gute Fixation vorausgesetzt — bei Milz, Niere und Leber nicht und es muss weiteren Erfahrungen vorbehalten bleiben, hier ein abschliessendes Urtheil zu sprechen. Eine Besonderheit der Nieren erfordert noch genauere Erörterung, die Behandlung von Cysten. Kleinere oberflächliche Cysten behalten ihre Durchsichtigkeit und Füllung ohne weitere Vorsichtsmaassregeln. Alle von Haselnussgrösse an aufwärts erleiden namentlich bei der Alkoholnachbehandlung eine starke Schrumpfung und fallen mehr oder weniger zusammen, während im Formalin der Füllungszustand ziemlich gut erhalten bleibt. Da in weitaus den meisten Fällen die Niere zur Erhaltung von Cysten nicht aufgeschnitten werden darf, so

ist eine Injection der Gefässe erwünscht, zur Noth kann auch direct in das Parenchym injicirt werden. Die Fixation des ganzen Organs erfordert 4—5 Tage. Dann wird in Alkohol auf 6 bis 10 Stunden übertragen und demnächst in das Glyceringemisch. Am Tage darauf wird die collabirte Cyste mit letzterem gefüllt. Dabei kommt natürlich in Betracht, ob die Cyste mit dem Nierenbecken in Verbindung steht oder nicht. Im ersteren Falle wird die zur Füllung dienende Spritze in den Ureter eingeführt und mit einer Ligatur festgehalten. Nach vollendeter Füllung wird der Harnleiter festzugebunden und das Ganze in die Glycerinmischung zurückgebracht. Zumeist genügt diese erste Füllung, wenn die Wand der Cyste absolut intact war. Ist die Ausspritzung vom Ureter her nicht möglich, so wird eine möglichst feine und scharfe Canüle vom Hilus her durch das Parenchym hindurch in die Höhle eingestochen und dann die Füllung vollzogen. Recht störend kann bei unvorsichtigem Manipuliren mit eingeführte Luft werden, die späterhin als Blasen die höchsten Punkte aufsucht und die Illusion der ungekünstelten Naturwahrheit erheblich beeinträchtigt. Wenn es nicht durch Wahl der Stellung der Niere gelingt, diese Blasen unsichtbar zu machen, so muss mas versuchen, sie aus der Canüle durch hin und her bewegen des Organs austreten zu lassen. Im Uebrigen sind die Nieren vorzüglich geeignet, die Ueberlegenheit der neueren Formalinbehandlung über die bisher geübten Conservirungsmethoden zu zeigen. Die feinsten Transparenzverhältnisse des Parenchyms, die verschiedenen Grade der Fettmetamorphose, die Blutfüllung, die käsigen und eitrigen Prozesse, Alles bleibt wohl erhalten und ist auf den ersten Blick zu erkennen. Während sich die Kalkinfarcte der Harnkanälchen und die Ablagerungen von Kalk in den Glomerulusschlingen ziemlich befriedigend erhalten, gehen die harnsauren Ausscheidungen zu Grunde.

Die Geschlechtsorgane bieten keine Verhältnisse dar, deren Behandlung nicht in dem bisher Erörterten ihr Analogon fände. Das Hauptgewicht ist auf eine sorgfältige Anordnung des Präparates vor und bei der Härtung zu legen. Die Blase wird vortheilhaft durch Tamponade etwas gerundet. Cysten sind analog dem bei den Nieren Gesagten zu behandeln. Ueber die

Dauer der Fixation lässt sich bei der grossen Verschiedenheit in der Grösse, namentlich der Uteri, kaum etwas definitives sagen. Ein frischer puerperaler Uterus mit grossen Blutcoagulis erfordert 3 Tage zur Härtung und einen 6—10stündigen Aufenthalt im Alkohol. Grosse Geschwülste müssen, wenn sie durchhärten sollen, mehrfach eingeschnitten werden.

Nun bliebe von den Organen der Brust- und Bauchhöhle ausser den Nebennieren, die gar keine Besonderheiten bieten, noch die Leber und der Darm. Ohne wiederholte Injection härtet eine unaufgeschnittene Leber niemals durch, weil ihre derbe Kapsel dem Eindringen der Flüssigkeit sehr hinderlich ist. Zumeist wird es genügen, entsprechende Scheiben des Organs aufzuheben. Die Fixationsdauer ist stets reichlich zu bemessen und hat bei einigermaassen grossen Stücken 4—5 Tage zu betragen. Treffliche Bilder geben die unter dem Namen Muskatnussleber zusammengefassten Zustände, die Krebsmetastasen und anderes mehr. Aber auch die Leber bietet eine unüberwindliche Schwierigkeit, das ist die Erhaltung der gelben Gallenfarbe. Manches Mal hält sie sich, meistens nicht und schlägt in ein intensives Grün um. Das Gleiche ist der Fall bei der icterischen Färbung der übrigen Theile. Es ist wahrscheinlich, dass durch Aenderung der Composition des Formalingemisches sich diese Unannehmlichkeit beseitigen lässt, aber die Versuche sind noch nicht abgeschlossen. Da sich das, was sich im Reagenzglase bewährte, an den Organen selber als untauglich herausstellte, so verzichte ich einstweilen auf weitere Angaben. Einstweilen möchte ich empfehlen, der Galle in jeder Form möglichst aus dem Wege zu gehen.

Bei der Anfertigung von Darmpräparaten vergegenwärtige man sich, dass der ganze Verdauungstract an sich sehr wenig Farbe aufweist und demgemäss auch keine besonders farbenprächtigen Präparate liefern kann. Vor der Härtung soll die Schleimhaut gut abgespült und von dem anhaftenden Darminhalt befreit sein, Um das Schrumpfen und Falten zu vermeiden wird, der aufgeschnittene Darm zweckmässig auf Glasscheiben, die mit nasser Watte gleichmässig gepolstert sind, lose aufgenäht. Handelt es sich um einfache Schwellungszustände der Mucosa, tuberculöse Geschwüre oder die beim Typhus auftretenden Veränderungen, so genügen in der Mehrzahl der Fälle 24 Stunden zur Fixation.

Magen- und Darmgeschwülste erfordern ihrer Dicke entsprechend längere Zeit. Die braune und schiefrige Pigmentirung hält sich gut, ebenso die durch umgewandelten Blutfarbstoff bedingte braune bis schwarze Verfärbung, die bei Vergiftungen mit Mineralsäuren auftritt. In unserer Sammlung befindet sich ein derartiges Object, welches von einem Fall von Schwefelsäurevergiftung herstammt. Der Fundus des Magens war völlig verätzt, ein grosser Theil der Wand ganz zerstört, der Pylorustheil opak grau, das Duodenum fast kohlschwarz und der übrige Darm in allmählich abnehmender Weise dunkelbraun gefärbt, die zwischen liegende Schleimhaut stark geschwollen und getrübt. Wegen des grossen Reichthums an Blutfarbstoffderivaten blieb der Darm 48 Stunden in der Fixationsflüssigkeit, 8 Stunden in Alkohol. Alle die verschiedenen Zustände haben sich vortrefflich erhalten. Hat man sehr starke Schwellungen der Schleimhaut zu conserviren, so thut man gut, zu Anfang der Härtung mit einem halbweichen, breiten Pinsel öfter in verschiedener Richtung über die Oberfläche zu streichen, um ein Aneinanderkleben der Zotten zu hindern, weil anderenfalls die fertige Schleimhaut nicht locker, sondern wie eine compacte, zusammenhängende Masse aussehen würde. Unaufgeschnittener Darm muss nach gründlicher Reinigung mit Formalinlösung gefüllt und zugebunden werden, sonst muss man in Folge der Schrumpfung erst sehr aufmerksam das Präparat betrachten, um zu erkennen, was es eigentlich vorstellen soll. Damit hat es seinen Zweck verloren.

Ebenfalls zu den schwer härtenden Organen gehört das Gehirn, aber es ist im Stande, sehr schöne Objecte zu liefern. Die Farbendifferenz der grauen und weissen Substanz bleibt bestehen. Besonders dankbar sind die Hirnblutungen mit ihren Ausgängen in rothe und gelbe Erweichung mit allen ihren Uebergängen. Wir besitzen ein Gehirn, welches noch mit der früher verwendeten concentrirten Formalinmischung behandelt ist, bei dem auf der rechten Seite sich eine frische Hämorrhagie befindet, während an der entsprechenden Stelle links sich ein gelber Erweichungsheerd befindet. Die Farbe der Erweichungsheerde bleibt dank ihrer Herkunft von dem Farbstoff des Blutes gut erhalten. Will man hämorrhagische oder eitrige Infiltrationen

der weichen Hirnhaut erhalten, wird mit Vortheil das Glycerin-Formalingemisch angewendet und der Gehalt der Aufbewahrungsflüssigkeit an Kalium aceticum bis auf die Hälfte vermindert. Die Fixationsdauer für Gehirne beträgt je nach der Anzahl der angelegten Schnitte 3—5 Tage, der Alkoholaufenthalt gewöhnlich 6, bei grösseren Hirnblutungen 12 Stunden. Bei Hirntumoren sind 5 Tage erforderlich. Unter unseren Gehirnpräparaten ist noch erwähnenswerth ein Gehirn, das auf der rechten Seite eine grosse Depression zeigt, die durch eine faustgrosse geronnene Blutmasse zwischen harter Hirnhaut und Schädeldach erzeugt war. Die mit der anhaftenden Blutmasse vorsichtig losgelöste Dura wurde mit Watte so ausgefüllt, dass die natürliche Convexität erhalten wurde. Die Härtung war in 4 Tagen vollendet, während das in toto aufgehobene Gehirn 8 Tage in der Formalinmischung belassen wurde. Der Alkoholaufenthalt betrug 8 Stunden. Das Präparat gehört zu den schönsten unserer Sammlung. Ihm ebenbürtig ist ein Gehirn, dessen oberflächliche Venen mit dicken Thromben in Folge von Thrombose des Sinus longitudinalis gefüllt sind, während die benachbarten Theile der Hirnsubstanz bis an die Ventrikelwand heran mit theils grossen, theils kleinen Blutungen durchsetzt ist. Die Fixationszeiten waren 5 Tage, bezw. 8 Stunden.

Das Rückenmark liefert sehr schöne und leicht herstellbare Präparate insbesondere im Zusammenhange mit der in der Längsrichtung aufgesägten Wirbelsäule. Von derartigen Objecten haben wir unter anderem eine Brustwirbelsäule aufbewahrt, deren zweiter und siebenter Wirbel eine Carcinommetastase enthält. Der obere der erkrankten Wirbel ist zusammengesunken, der untere ist nur durch seine Farbe als erkrankt zu erkennen und das controlhalber in Alkohol aufgehobene Scheibchen der anderen Hälfte zeigte nach 8 Tagen keine Spur einer Affection mehr. Soll an isolirten Rückenmarkstheilen etwas zu sehen sein, so erfordern sie eine sehr sorgfältige Aufstellung. Hat man z. B. einen Fall von grauer Degeneration der Hinterstränge, so ist am ganzen Rückenmark innerhalb eines Glases sehr wenig zu sehen. Wohl gelingt es aber alle Verhältnisse zu zeigen, wenn an einigen Theilen in 3—4 cm Ausdehnung die Häute vollständig abpräparirt werden. Dadurch wird der graue Strang

der hinteren Partien deutlich, während durch die weiche Haut hindurch kaum etwas zu sehen ist. Um die Ausdehnung des Prozesses auf dem Querschnitt zu zeigen, werden an verschiedenen Stellen, am besten da, wo zur mikroskopischen Untersuchung Theile entnommen wurden, feine Schnitte angelegt, die aber mit der weichen Haut der Vorderseite noch im Zusammenhang bleiben. Schliesslich wird das so vorbereitete Rückenmark auf eine gut ausgekochte Korkplatte aufgesteckt, die abgeschnittenen Scheiben nach oben umgeklappt und festgesteckt. So kann man alle einschlägigen Veränderungen mit Leichtigkeit übersehen.

Die Körpermusculatur bietet keine Schwierigkeiten. Wir haben z. B. einen Musculus rectus abdominis mit zahllosen Trichinen während 3 Tagen gehärtet und 5 Stunden in Alkohol belassen. Die Trichinen mit ihren Kalkkapseln heben sich scharf und deutlich von der rothen Musculatur ab und haben sich bis jetzt 7 Monate gehalten.

Die Conservirung der Knochen kommt selten vor und ist ziemlich schwer, wenn es sich um markreiche Röhrenknochen handelt. Das gallertige und das rothe Mark, wie es bei Blutkrankheiten auftritt, schrumpft in der Aufbewahrungsflüssigkeit stark. Wenn von einem einmal aufgesägten Knochen nicht noch eine dünne Scheibe abgesägt werden kann, so ist nicht viel zu erreichen. Daher ist es besser man nimmt aus der Leiche einen anderen Knochen heraus und fixirt den 4—5 Tage, lässt ihn 12 Stunden in Alkohol und dann 14 Tage im Glyceringemisch. Dann erst wird er aufgesägt, nochmal auf einige Stunden in Alkohol übertragen und nunmehr definitiv aufgestellt. Eine durchgeschnittene Wirbelsäule braucht 3 Tage zu ihrer Härtung, ein Schädeldach eben so lange.

Nunmehr wären die hauptsächlichsten Organe besprochen und ich glaube, dass nach den gegebenen Winken jeder für den speciellen Fall das geeignete Verfahren einzuschlagen im Stande ist. Wenn man will, kann man es als einen Nachtheil der Methode bezeichnen, dass sie eine sehr sorgfältige und reichliche Beschäftigung mit den Objecten erfordert, wer sie aber seiner Sammlung widmet, wird sich reichlich belohnt sehen und sehr bald die Erfahrung machen, dass meine auf den ersten Blick

vielleicht zu detaillirt erscheinende Darstellung nur das nothwendigste berührt hat, wie sie denn hauptsächlich die Punkte erörtert hat, die durch vielfache Anfragen an mich als darstellungswerth mir erschienen sind.

Noch auf einen Punkt will ich hinweisen, dass nehmlich das Abtragen von Scheiben zur Verschönerung der Schnittfläche immer erst erfolgen darf, wenn das Präparat mindestens 14 Tage in der Aufbewahrungsflüssigkeit gelegen hat. Nach dem Abtragen kommt das Präparat nochmals auf 2—3 Stunden in den Alkohol, um die Farbe anzufrischen. Auch die angegebene Behandlung des Rückenmarks zum Zwecke übersichtlicher Aufstellung darf erst nach der angegebenen Zeit erfolgen, weil man dann ziemlich sicher sein kann, dass keine Schrumpfung mehr eintritt.

Und nun noch einige Worte über die öconomische Verwendung der angegebenen Lösungen. Die Formalinmischung kann wiederholt verwendet werden. Daher ist es nicht rathsam mit der Flüssigkeitsmenge zu sparen. Nach einer zweimaligen Benutzung durch entsprechend grosse Präparate wird etwa ein Fünftel der verwendeten Chemikalien zugesetzt und nun kann die aufgefrischte Lösung noch zweimal verwendet werden. Späterhin benutzen wir die alten Lösungen etwa während der Hälfte der nöthigen Fixationsdauer und übertragen für den Rest in frischbereitete. Dadurch werden die frischen erheblich weniger ausgenutzt. Auch der Alkohol kann öfter benutzt werden, namentlich wenn auch hier ein Umlegen in ein zweites Gefäss vorgenommen wird. Das relativ theuerste ist die Aufbewahrungsflüssigkeit, weil sie natürlich für jedes Object hergestellt wird. Hoffentlich gelingt es Glycerin und namentlich das Kalisalz durch gleichwerthige Substanzen zu ersetzen. Trübt sich diese letzte Lösung bei der Herstellung, so filtrirt man sie durch einen mit Watte gefüllten Trichter und ebenso, wenn eine nachträgliche Färbung durch das Präparat eintreten sollte und giesst dann die gereinigte Flüssigkeit wieder auf. Ganz bestimmt ist das ganze Verfahren, wenn man die Leistungen in Rechnung stellt, nicht theurer als irgend eins der alten. Denn die so gewonnenen Präparate vermögen in der That einen annehmbaren Ersatz der frischen Organe zu bieten. Dabei ist aber zu berücksichtigen,

dass sie in ihrer ganzen Schönheit nur in der Aufbewahrungsflüssigkeit erscheinen. Dadurch wird der Unterricht bis zu einem gewissen Grade unabhängig von dem frischen Material und das erleichtert wiederum das Einhalten eines bestimmten systematischen Ganges. Aber nicht nur der pathologische Anatom findet seine Rechnung, sondern auch der Lehrer der normalen Anatomie, für den die Beschaffung eines brauchbaren frischen Materiales noch grössere Schwierigkeiten hat. Alsdann ist er in der Lage, mehr als bisher ausser auf die rein morphologische Beschreibung der Organe auf die Erläuterung ihres normalen Aussehens zu geben. Das bedingt dann wieder eine erhebliche Erleichterung des pathologisch-anatomischen Unterrichtes, weil dann vorausgesetzt werden kann, dass der Studirende das normale Aussehen der verschiedenen Organe in seinem ganzen Umfange kennt. Dazu gehört die Kenntniss des jeweiligen Grades der Transparenz, der Eigenfarbe und des mittleren Blutgehaltes, lauter Dinge, die jetzt erst mit einem grossen Zeitaufwande vom Pathologen gelehrt werden müssen.

Ob sich von der combinirten Formalinfixation auch für andere Disciplinen, die Botanik und die Zoologie, Vortheile ziehen lassen, kann ich nicht sagen, da bei meiner beschränkten Zeit mir Streifzüge in andere Gebiete nicht leicht möglich sind. Immerhin habe ich einige Versuche gemacht, die aber kein Urtheil gestatten. Für die meist sehr viel Luft im Inneren führenden Pflanzen dürfte sich das Verfahren so wenig bewähren, wie die bisher versuchten, weil die Flüssigkeit in die lufthaltigen Theile eindringt und so das gesammte Aussehen erheblich verändert. Wenigstens war das der Fall bei den Blättern von Kürbispflanzen. Immerhin dürfte es sich eines ausgiebigen Versuches lohnen. Das Chlorophyll scheint sich zu halten. Formalin allein und dauernd ist nicht zu brauchen. Es gilt daher eine geeignete Trennung der Fixation und der eigentlichen Aufbewahrungsflüssigkeit zu finden.

Für zoologische Zwecke ist die angegebene Methode in so weit brauchbar, als es sich um Erhaltung von Objecten handelt, die sich in ihrer Beschaffenheit den menschlichen nähern. So habe ich vielerlei Versuche mit Mäusen, Meerschweinchen und ähnlichen Thieren gemacht. Ein aufgeschnittenes Meerschwein-

chen z. B. ist in 3 Tagen fixirt und hält sich gut. Mit anderen Thieren, Fischen und dergl. hatte ich keine Gelegenheit zu arbeiten und hoffe, dass von maassgebender Seite Versuche gemacht werden mögen. Selbstredend dürfte es zweckmässig sein, sich nicht sclavisch an meine Recepte zu halten, sondern die Zusammensetzung der Flüssigkeiten nach ähnlichen Principien, wie ich sie für mein Specialgebiet aufgestellt habe, zu wählen und event. nach anderen Chemikalien zu suchen.

Um nun noch gleich den heutzutage so beliebten Prioritätsansprüchen von vornherein die Spitze abzubrechen, sei betont, dass zuerst Melnikow, dann Jores ihre Methode veröffentlicht haben. Wie ich zu meiner Methode, wenn die Sache überhaupt den Namen verdient, gekommen bin, habe ich dargethan. Die vorliegende Publication ist der vorläufige Abschluss jahrelanger, nach bestimmten Gesichtspunkten unternommener Versuche und keine Patentschrift.

Wie gesagt, war es mir darum zu thun gewesen, für den Unterricht geeignete, möglichst naturgetreue Demonstrationspräparate herzustellen. Dieser Absicht wurden die Mittel untergeordnet und kein Werth auf eine Erhaltung auch der mikroskopischen Details gelegt. Wer das unbedingt als Nebengabe fordert, darf nun und nimmermehr auch von dem schönsten Wachspräparat Gebrauch machen. Und doch dürfte es kaum jemanden geben, der den grossen Werth der künstlichen Präparate für den Unterricht leugnet. Deshalb darf die Erhaltung der mikroskopischen Struktur bis in ihre Einzelheiten nicht den Maassstab für die Beurtheilung einer Conservirungsmethode abgeben. Mit einem Mittel alles zu erreichen ist unmöglich. Gleichwohl habe ich der wiederholten Anfragen wegen auch nach dieser Hinsicht die Methode geprüft. Bei den angewandten Mitteln war es ziemlich wahrscheinlich, dass die Organe auch ihre mikroskopische Struktur bewahren würden. Ueber die Verwendbarkeit des Formalins allein für die histologische Technik sind eine grosse Zahl von Einzelarbeiten veröffentlicht, auf die hier um so weniger eingegangen zu werden braucht, als in Bd. 144 dieses Archivs von Plenge alle einschlägigen Verhältnisse, einschliesslich Literaturangaben besprochen sind. Ich habe mich darauf beschränkt, zu untersuchen, ob die meiner Lösung

beigemischten Ingredienzien irgend einen erheblichen Nachtheil bringen. Zu dem Ende habe ich Stücke von etwa einem Quadratcentimeter die verschiedenen Lösungen passiren lassen. Ein Stück wurde nach der Formalinhärtung untersucht, ein weiteres nach der Alkoholnachbehandlung und ein drittes und viertes nachdem sie drei, bezw. 30 Tage in der Glycerin-Kalimischung gelegen hatten. Im letzteren Falle ist es nöthig, dass die Auswaschung der Aufbewahrungsflüssigkeit mit 80 procentigen Alkohol erfolgt, nicht mit Wasser. Wenn der Alkohol mehrere Male erneuert ist, wird schnell in steigendem Alkohol entwässert und nach Durchtränkung mit Xylol in Paraffin eingebettet. Wenn das Auswaschen nicht gründlich erfolgt, so färben sich die Schnitte in der Regel langsamer als sonst. Es zeigt sich nun, dass kein bemerkbarer Unterschied zwischen den in den verschiedenen Stadien der Conservirung gewonnenen mikroskopischen Präparaten besteht. Wichtig ist vor Allem, dass auch die lange im Glycerin aufbewahrten Stücke, was Erhaltung der einzelnen Bestandtheile und Färbbarkeit anbetrifft, sehr gute Bilder ergaben, die alle Vortheile einer guten Formalinfixation an sich haben. Gefärbt wurde mit Hämalaun-Eosin, mit Carmin, mit Ehrlich's Triacid. Leber und Nieren, die als hauptsächlichste Organe untersucht wurden, gaben gute Präparate, die sich in Folge der besseren Blutconservirung den Alkohol- und Sublimatcontrolpräparaten meist überlegen erwiesen. Namentlich erscheinen die einzelnen Zellgrenzen deutlicher als bei Alkoholfixation. Auch verschiedene Tumoren wurden untersucht und es ergab sich, dass die alten Conservirungsmethoden auch in dieser Hinsicht keine Ueberlegenheit zeigen. Bei der früher verwendeten concentrirteren Formalinlösung tritt allerdings bei sehr weichen Geschwülsten eine zu starke Schrumpfung ein, während die seit nun länger als einem halben Jahre ausschliesslich verwendete schwächere Lösung von diesem Fehler frei ist. Bei sehr alten Präparaten scheint es, als ob eine langsamere Färbung eintritt, wenigstens bei der Schnellfärbung mit concentrirten Farbsolutionen. Um noch einige Specialfärbungen zu prüfen, habe ich die Tuberkelbacillen- und Fibrinfärbung nach Weigert gewählt. Behandelt man den Inhalt einer phthisischen Höhle nach Art der Deckglastrockenpräparate und fixirt statt in

der Flamme in der Formalinlösung und nachträglich in Alkohol, so färben sich die Bacillen ebenso gut, wie die in der Flamme fixirten. Hat ein derartiges Präparat 4 Wochen in der Aufbewahrungsflüssigkeit gelegen, so ist nicht der mindeste Unterschied im Resultate zu bemerken. Zur Färbung diente Bismarkbraun für die Kerne und Carbolfuchsin für die Bacillen. Das gleiche Verhältniss ist bei der Bacillenfärbung in Schnitten vorhanden. Auch Methylenblau und Gentianaviolett geben gute Färbungen. Die Fibrinfärbung bei fibrinöser Pneumonie gelingt sehr gut, selbst wenn die Stücke lange Zeit aufbewahrt gewesen sind. Bei der Anfertigung der zahlreichen mikroskopischen Präparate hat mich Herr cand. med. A. Orgler in dankenswerther Weise unterstützt. Jedenfalls ist mit Sicherheit zu sagen, dass die nach der neuen Methode hergestellten Präparate auch in mikroskopischer Hinsicht billigen Anforderungen genügen und so glaube ich, dass die combinirten Formalinmethoden dazu berufen sind, der Monotonie der alten weissen Sammlungspräparate ein Ende zu machen. Noch ist manche Verbesserung zu finden, aber ich denke, sie wird nicht ausbleiben, wenn sich erst alle betheiligten Kreise von der Möglichkeit einer farbigen Conservirung überzeugt haben.

Zum Schlusse sei nochmals darauf hingewiesen, dass die allermeisten Organe in der specifisch schweren Aufbewahrungsflüssigkeit schwimmen und durch geeignetes Festbinden auf Glas-, Kork- oder Wachsplatten festgehalten werden müssen. Die gebräuchlichen Verschlusslacke halten auf die Dauer nicht dicht und es verdienen daher Gefässe mit eingeschliffenem Glasdeckel den Vorzug.

Endlich sei bemerkt, dass das Formalin sehr unangenehm auf die Augen und die Respirationsorgane wirkt. Durch Verdeckthalten aller Gefässe lässt sich der Verdunstung begegnen. Ferner macht Formalin die Haut spröde und rissig und die Heilung wird bei fortgesetzter Handhabung unmöglich. Daher sind für den Präparator Gummihandschuhe unerlässlich.

XIII.

Ueber Melanose des Pericardiums.

Von Dr. Max Borst,
I. Assistenten am Pathologisch-anatomischen Institut der Universität Würzburg.

(Hierzu Taf. XII. Fig. 1—3.)

Bei den von mir vorgenommenen Sectionen begegnete es mir zweimal, dass bei der Eröffnung des Herzbeutels das Pericardium parietale in der ganzen Ausdehnung schwarz gefärbt erschien. Diese Schwarzfärbung trat nicht — wie ich das gleich von vornherein bemerken will — in Form von Flecken und Streifen auf, wie man sie häufig in serösen Häuten oder auch sonst im Körper als Ueberreste von Blutungen (bei eintretender Fäulniss) findet, sondern in ganz gleichmässiger Weise bot das parietale Blatt des Herzbeutels eine tiefschwarze Farbe dar, die nur stellenweise einem mehr helleren, grauschwärzlichen Tone Platz machte. Die Leichen waren beide Mal tuberculöse Individuen, und es ergab sich diese Melanose des Pericards als ein durchaus accidenteller Befund, indem weder sonstwo im Körper melanotische Pigmentirungen sich fanden, noch speciell der Herzbeutel irgend welche krankhaften Veränderungen darbot. Freilich liessen sich in beiden Fällen spärliche, frischere Petechien im Epicard nachweisen, von dunkelrother Farbe und ganz geringer Ausdehnung — aber es liess sich von vornherein annehmen, dass die intensive, verbreitete Pigmentirung des Herzbeutels zu diesen winzigen Blutergüssen wenigstens in keinem direct abhängigen Verhältniss stehen könne. Die Pericardialflüssigkeit, die in beiden Fällen jedenfalls nicht vermehrt erschien, enthielt beide Mal reichlich schwarze Pigmentkörner, Fetttröpfchen und zum Theil sehr stark pigmentirte, abgestossene Endothelzellen; im zweiten Fall traf ich noch spärliche, gut erhaltene, rothe Blutkörperchen an und massenhaft meist rundliche oder ovale Tropfen von verschiedenster Grösse, die nicht selten zu grösseren Gebilden von unregelmässiger Gestalt confluirten, und die ich wegen ihres

blassen, leicht gelbgrünlich schillernden Farbentones für aus den rothen Blutkörperchen ausgetretenes Hämoglobin halte.

Die sofort vorgenommene mikroskopische Untersuchung der in so auffallender Weise schwarz gefärbten Partien des Pericardiums, die ich an mit dem Messer abgeschabtem und in Glycerin suspendirtem Material anstellte, ergab Folgendes:

1. Fall.

Die pflasterartig an einander gefügten Endothelzellen, deren Kerne meist deutlich hervortreten und mit einem (selten zwei) Kernkörperchen versehen sind, enthalten zum grössten Theil eine wechselnde Menge von schwarz tingirten, rundlichen Körnchen. Das Pigment sammelt sich zuerst an irgend einer Stelle der Peripherie an, umgreift dann — mit zunehmender Pigmentirung — mit sichelförmigen Ausläufern den Kern, so dass eine halbmondförmige Figur entsteht; schliesslich ist dann das ganze Protoplasma der Zelle dicht mit schwarzen Körnchen besetzt, die als ein gleichmässiger Ring den Kern umgeben, so dass wegen der gedrängten Anhäufung eine Unterscheidung der einzelnen Körperchen nicht mehr möglich ist. Der Kern ist meist frei von Pigment, nur selten enthält er vereinzelte Körnchen schwarzen Farbstoffes. Die den Zellleib erfüllenden körnigen Massen zeichnen sich ausser durch ihre Farbe aus durch ihre ganz gleichmässige Grösse, bezw. Winzigkeit; nur mit den stärkeren Trockensystemen lässt sich die schwarze Pigmentmasse in ihre Theilchen zerlegen, und es stellt sich dabei heraus, dass diese Theilchen in Form und Beschaffenheit eine überaus vollkommene Gleichartigkeit aufweisen. Die die Pigmentmasse bergende Zelle des Pericardialendothels ist dabei von normaler Grösse, zeigt keinerlei Zerfallserscheinungen, und gleicht in ihrem Aussehen ausserordentlich den polygonalen Pigmentzellen, wie man sie in der hinteren Lage der Pigmentschicht der Iris antrifft.

Neben diesen schwarzen Zellen — mitten in einem Bezirk von solchen — liegt hie und da eine mit gelbbraunen, rostfarbenen Körnern dicht besetzte Zelle.

2. Fall.

Beim zweiten Fall, der sich bei der makroskopischen Betrachtung vom ersten nicht wesentlich unterschied, enthüllte das Mikroskop interessante Einzelheiten:

Hier waren sämmtliche Endothelien, schwarz pigmentirte sowohl, als die übrigen, ausserordentlich vergrössert, zum Theil besassen sie den Umfang einer Riesenzelle. Die schwarzen Zellen enthielten wieder dieselben melanotischen Körner, nur nicht von der gleichmässigen Grösse der einzelnen Pigment tragenden Theilchen. Trat schon hierin ein Unterschied gegenüber dem ersten Fall hervor, so wurde dieser noch frappanter dadurch, dass massenhaft mit braunen, rostfarbenen Körnern besetzte Endothelien vorkamen, ja dass hie und da in ein und derselben Zelle braunes und schwarzes Pigment enthalten war, dass endlich neben den den Farbstoff tragenden rundlichen Körnchen eigenthümliche, sofort näher zu beschreibende Kugeln und Klümpchen vorkamen, von denen zahlreiche Uebergangsbilder vermuthen liessen, dass sie zu den farbigen Körnchen in ursächlichem Zusammenhang stehen könnten. Diese eben erwähnten Kugeln und Klümpchen sind identisch mit den in der Herzbeutelflüssigkeit gefundenen Gebilden, und stellen, wie diese, meist rundliche, grössere und kleinere Tröpfchen dar, die durch ihre leicht gelbgrünliche Farbe auffallen; meist fliessen sie zu unregelmässig gestalteten Körpern zusammen, erscheinen dann langgestreckt, rosenkranzförmig an einander gereiht, oder als Klumpen von der verschiedensten Contourirung. Diese Gebilde liegen nun theilweise zu grossen Massen nicht nur extracellulär, sondern meist innerhalb der Endothelzellen, und bedingen die vorhin erwähnte bedeutende Grösse derselben. Es kann keinem Zweifel unterliegen, dass die beschriebenen Körner directe Abkömmlinge der rothen Blutkörperchen, nehmlich Hämoglobintropfen sind. Im Zellleib zerfallen sie nun in immer kleinere und kleinere rundliche Tröpfchen, bis sie schliesslich die Grösse der fertigen, Pigment tragenden Körnchen erreichen; dann beginnen weitere Veränderungen: die kleinen, bis dahin farblosen Kügelchen werden braun und schliesslich schwarz; man kann diese Metamorphose nicht selten an ein und derselben Zelle verfolgen.

Ist so anatomisch der zweifellose Nachweis zu liefern, dass die Pigmentkörnchen in letzter Linie vom Blut, bezw. Blutfarbstoff abstammen, so wird dieser Thatsache durch die chemische Reaction eine noch festere Stütze gegeben. Diese Prüfungen,

die ich wegen der Beschränktheit des Materials natürlich nur im Kleinen unter dem Deckglas anstellen konnte, ergaben Folgendes:

1) In beiden Fällen wurden die den braunen und schwarzen Farbstoff tragenden Körnchen bei Zusatz von 2procentiger Ferrocyankaliumlösung und ½procentiger Salzsäure intensiv geblaut; diese Blaufärbung verschwand im Verlauf einiger Monate wieder, während derer das Präparat in Glycerin und unter Wachsrahmen conservirt wurde, erschien aber sofort wieder — allerdings nur diffus — als ich behufs Anstellung der Fettreaction 1procentige Osmiumsäure zufliessen liess.

2) In Chloroform ist der Farbstoff nicht löslich, dagegen scheinen

3) die schwarzen und braunen Körnchen in 0,6procentiger Kochsalzlösung wenigstens theilweise etwas abzublassen.

4) Essigsäure in einer 25procentigen Lösung bringt nicht nur den Farbstoff völlig und sofort, sondern bei längerer Einwirkung auch die Körnchen zum Verschwinden, an die der Farbstoff gebunden ist; ebenso löst sich

5) bei Behandlung mit verdünnter Salzsäure der Farbstoff auf.

6) Osmiumsäure (1procentig) scheint weder die Körnchen, noch das von ihnen beherbergte Pigment, wenigstens bei kurzer Einwirkung, wesentlich anzugreifen.

7) Die vorhin erwähnten, als Hämoglobintropfen angesprochenen Körperchen endlich, geben dementsprechend die Berlinerblaureaction nicht; Osmiumsäure lässt sie auch unverändert; dagegen blassen sie in 0,6procentiger Chlornatriumlösung und in 25procentiger Essigsäure zu schattenartigen Gebilden ab, und verschwinden bei längerer Einwirkung des letzteren Mediums ganz.

Gehen wir nun zu einer Besprechung der beiden merkwürdigen Fälle über, so ist vor Allem kein Zweifel, dass der an zweiter Stelle beschriebene Fall die Vorstufe des ersten darstellt. In diesem ersten Fall ist der ganze Vorgang genetisch gar nicht mehr zu verfolgen, es handelt sich um einen stationären Zustand — das ganze Pericardendothel ist melanotisch pigmentirt, ganz gleichmässig feinkörnig, und seine Zellen gleichen in hohem

Maasse den physiologisch an gewissen Körperstellen vorkommenden Pigmentzellen. Man könnte daran denken, dass man ein Naturspiel vor sich habe, wenn nicht die positive Eisenreaction auf einen Zusammenhang der Pigmente mit den Elementen des Blutes hinwiese.

Der zweite Fall jedoch gestattete einen lehrreichen Einblick in die Entwickelungsgeschichte des melanotischen Pigments. Wie wir sahen, sind es Zerfallsprodukte der rothen Blutkörperchen, entweder förmliche Bruchstücke derselben, oder, wie ich glaube, Hämoglobinmassen, die von den Endothelzellen aufgenommen werden, und die nun im Zellleib — wahrscheinlich durch die Thätigkeit der Zelle selbst — in immer kleinere Theilchen zerlegt werden: so wandeln sich die grossen, geschwollenen, hämoglobinhaltigen Endothelzellen allmählich in Körnchenzellen um, wobei successive eine braune, dann schwarze Färbung der Körnchen eintritt; bemerkt muss werden, dass die Pigmentmetamorphose erst dann beginnt, wenn die Hämoglobinmassen in die kleinsten Theilchen zerlegt worden sind. Soweit liegen die Verhältnisse also ganz klar; es bieten aber die beiden Fälle so viel interessante Einzelheiten, dass es angezeigt erscheint, sie näher zu analysiren.

Einmal war ja, wie erwähnt, eine irgendwie ausgiebigere Blutung, die zu jener umfangreichen Pigmentirung in einem annähernd gleichen Verhältniss gestanden hätte, nicht vorhanden, und dann müsste doch — bei der colossalen Häufigkeit kleiner Hämorrhagien, Petechien, Ecchymosen u. s. w. besonders in serösen Membranen — eine solche Melanose ein häufiger vorkommendes Ereigniss sein, wenn wir in den beschriebenen Fällen nichts weiter sehen wollten, als einen typischen, physiologischen Vorgang bei der Resorption von Blutextravasaten; endlich kommt noch dazu, dass die Umwandlung des braunen Pigments in die schwarze Modification noch ein ganz besonderes Interesse bietet.

Dass eine grössere Blutung oder Reste einer solchen überhaupt nicht nachzuweisen war, dafür kann wohl eine plausible Erklärung darin gefunden werden, dass es sich um Blutaustritte per diapedesin gehandelt haben möchte, ein Vorgang, der bei alten Phthisikern, bei denen Blutstauungen in den Venen der

Organe und Gewebe des Brustkorbes wohl häufig vorhanden sind, nicht zu den Seltenheiten gehören wird. Dagegen aber, dass es sich in den Fällen nur um die Theilerscheinung eines Resorptionsvorganges handle, spricht nicht nur die grosse Seltenheit des Befundes, sondern auch die Thatsache, dass die ganze Affection offenbar einen typischen Abschluss erreicht und mit einem stationären Zustand endigt, dagegen sprechen vor Allem die feineren Details des mikrochemischen und histologischen Verhaltens.

Ehe ich hierauf eingehe, muss ich ganz kurz auf die bis jetzt bekannten Thatsachen eingehen, die bezüglich der Vorgänge bei der Zersetzung und Resorption des Blutes im menschlichen Körper festgestellt sind:

Neumann[1]) hat zuerst bewiesen, dass aus dem ergossenen Blut, bezw. dem Blutfarbstoff zunächst hauptsächlich zwei Körper entstehen: einmal eisenfreies Hämatoidin, ein meist krystallinischer Körper, und dann eisenhaltiges Hämosiderin, das hauptsächlich in Körnern oder auch Schollen auftritt; ersteres soll sich bilden, wenn Blut in lebensunfähiges, letzteres, wenn es in lebensfähiges Gewebe ergossen wird. Thoma[2]) fügt noch hinzu, dass der Sauerstoffgehalt der betreffenden Gewebe von entscheidendem Einfluss sei, indem bei mangelnder O-Zufuhr Hämatoidin, bei reichlicher Hämosiderin sich bilde; ersteres sei also ein Reductions-, letzteres ein Oxydationsvorgang. Bei der Hämatoidinbildung meint Virchow[3]), dass aus gelöstem Blutfarbstoff Krystalle und Körner sich ausschieden (das gelöste Hämoglobin als solches kann nach M. B. Schmidt keine Pigmentirung hervorrufen), während Schmidt[4]) für die Hämosiderinbildung als Regel wohl die directe Umwandlung der rothen Blutkörperchen oder ihrer Theilstücke, oder des tropfenförmig vom Stroma getrennten Hämoglobins annehmen zu müssen glaubt. Ob, wie es hauptsächlich Langhans vertrat, diese

[1]) Neumann, Beiträge zur Kenntniss der pathol. Pigmente. Dieses Archiv. Bd. 111. 1888.

[2]) Thoma, Lehrb. der path. Anat. I. 1894.

[3]) Virchow, Die pathol. Pigmente. Dieses Archiv. Bd. 1.

[4]) Schmidt, Hämorrhagie und Pigmentbildung in Lubarsch und Ostertag, Ergebnisse der allg. path. Morphol. und Physiol. 1895.

Umwandlung nur im Innern von „blutkörperchenhaltigen Zellen“ stattfinden kann, oder ob diejenigen Recht haben, welche auch eine extracelluläre Genese zulassen, ist hier nicht zu erörtern — in unseren Fällen sprach alles dafür, dass die Verarbeitung des Hämoglobins zu Pigment nur innerhalb der Endothelzellen vor sich geht; wir glaubten ja in dem ganzen Vorgang eine active Thätigkeit des Zellprotoplasmas sehen zu müssen.

Ziegler[1]) giebt folgende Schilderung der Schicksale der rothen Blutkörperchen bei der Blutung:

a) unveränderte Resorption durch die Lymphgefässe;

b) Lösung des Hämoglobins und Diffusion desselben; das gelöste Hämoglobin wird theils als solches resorbirt, theils scheidet sich Hämatoidin aus (Virchow), theils bildet sich Hämosiderin (Gegensatz zu Schmidt's Ansicht) in Form von gelben und braunen Körnern;

c) directer Zerfall der rothen Blutkörperchen und Schrumpfung zu körnigen braunen Massen (amorphes Pigment);

d) Aufnahme der rothen Blutkörperchen oder ihrer Zerfallsprodukte in Wanderzellen; die aufgenommenen Massen zerfallen zu braunen Körnern.

Klebs[2]) unterscheidet drei Formen: einmal kommt es zur Lösung des Hämoglobins und zu „diffuser Imbibition der Zellen“, wonach in lebendem Protoplasma sehr bald in Folge activer Zellthätigkeit eine Umwandlung des Hämoglobins in körnige Massen eintritt; ein anderes Mal bleibt der Blutfarbstoff in den rothen Blutkörperchen oder Theilen derselben eingeschlossen, und es bildet sich Hämosidern, d. i. „eine lockere Verbindung des Eisens mit den Albuminkörpern der rothen Blutkörperchen“; in einer dritten Reihe von Fällen bildet sich von vornherein Hämatoidin.

Thoma[3]) spricht sich über die chemischen Reactionen der beiden Körper näher aus: nach ihm ist Hämatoidin, das er mit Bilirubin identificirt, unlöslich in Wasser, Alkohol und Aether, löslich in Chloroform und Schwefelkohlenstoff und alkalischen Flüssigkeiten; es ist eisenfrei und giebt auch die Gallenfarbstoff-

[1]) Ziegler, Lehrb. der allg. pathol. Anatomie und Pathogenese. 1889.
[2]) Klebs, Allgem. Pathologie. 1889.
[3]) Thoma, a. a. O.

reaction. Hämosiderin hält Thoma für Eisenoxydhydrat; er meint jedoch aus dem Umstande, dass die Berlinerblaureaction verhältnissmässig langsam erfolge, schliessen zu müssen, dass das Ferrihydroxyd „an grössere oder geringere Mengen eiweissähnlicher Körper gebunden sei“; dafür spreche auch die wechselnde Färbung der Körner; manchmal gebe die Ferrocyankaliumsalzsäureprobe eine mehr diffuse Blaufärbung, und rühre das von gelösten, farblosen eisenhaltigen Albuminaten her.

Kehren wir nach dieser kurzen Besprechung zu unseren Fällen zurück, so sehen wir, dass das Pigment entstand ganz auf dem einen von M. B. Schmidt geschilderten Wege: durch directe Umwandlung und intracelluläre Verarbeitung grösserer, vom Stroma gelöster Hämoglobintropfen zu feinsten Körnchen; wobei in diesen Körnchen allmählich ein brauner, dann schwarzer Farbstoff auftritt. Ich habe absichtlich bisher, sowohl durch den histologischen Befund als das mikrochemische Verhalten veranlasst, stets zwischen den kleinsten, rundlichen, den Zellleib erfüllenden Kügelchen, und dem an diese gehefteten Farbstoff unterschieden. Wie aus der bisherigen Schilderung zu ersehen ist, gelang es z. B. mittelst Essigsäure den Farbstoff sofort und vollkommen aus den Kügelchen auszuziehen, wobei die letzteren farblos erschienen; allerdings lösten sich allmählich bei längerer Einwirkung der Säure auch die Kügelchen auf — eine Thatsache, die dafür spricht, dass wir es mit Albuminaten zu thun haben; es sind also, wie auch Klebs und Thoma wollen, die eisenhaltigen Pigmente an Albuminkörper in irgend einer Weise gebunden — ob chemisch oder mechanisch, das ist freilich eine andere Frage. Ich möchte mich wenigstens für die mitgetheilten Fälle für die letztere Ansicht entscheiden, denn einmal ist die Leichtigkeit, mit der es gelingt, den Farbstoff von den Albuminkörnern zu entfernen ebenso auffallend, wie das prompte Auftreten der Berlinerblaureaction, und dann tritt, wenn einmal das Pigment aus den Albuminkörperchen ausgezogen ist, eine Wiedervereinigung nicht mehr ein: so wurde vorhin bemerkt, dass bei Behandlung mit Ferrocyankali und Salzsäure die bis dahin braunen und schwarzen Körnchen gebläut wurden, dass aber die Blaufärbung allmählich verschwand; darnach sahen die restirenden, rundlichen Eiweisskörperchen

farblos aus. Sobald ich, was etwa 4 Monate später geschah, Osmiumsäure (1 procentig) zusetzte, trat wieder Blaufärbung ein, aber ganz diffus im Leib der Zellen und in der conservirenden Flüssigkeit (Glycerin), während die rundlichen Körperchen farblos blieben — es hatte also das Eisen, einmal von den Albuminkörpern getrennt, eine nochmalige Verbindung mit diesen nicht eingegangen.

Wir haben uns bis jetzt noch nicht darüber geäussert, für welche Art chemischer Verbindung wir die braunen und schwarzen Pigmente halten; es sollen auch gerade in dieser Frage nur bescheidene Vermuthungen ausgesprochen werden:

Für die braunen Körnchen wäre es ja von vornherein wahrscheinlich, dass man es mit Eisenhydroxyd, bezw. mit Hämosiderin zu thun hatte — die chemische Reaction spricht entschieden nicht dagegen. Wie aber kommt es zu der schwarzen Modification? Hier erscheinen zwei Erklärungen möglich:

Einmal kann man die Schwarzfärbung dem Einfluss von Schwefelwasserstoff auf das braune, als Hämosiderin anzusprechende, Pigment zuschreiben, und die Bildung von Schwefeleisen annehmen; die Entwickelung von H_2S würde dann am einfachsten beginnender Fäulniss zuzuschreiben sein.

Gegen eine solche Auffassung spricht Vieles: einmal die grosse Regelmässigkeit und Gleichförmigkeit der Pigmentirung; der zweite Fall besonders zeigt zur Genüge, wie ganz systematisch, möchte ich sagen, das Hämoglobin von der farblosen in die braune und allmählich in die schwarze Modification übergeführt wird; ferner spricht dagegen der Umstand, dass die beiden Leichen, um die es sich handelt, absolut keine Zeichen irgendwie weitgehender Zersetzung darboten; sie wurden zur Zeit kühler Witterung annähernd 24 Stunden post mortem obducirt; weiterhin fanden sich nirgends sonst schwarze Pigmentirungen, die auf Fäulnisswirkung zurückzuführen gewesen wären; endlich — wie sollte man sich mit der Annahme, dass es sich um die Einwirkung von H_2S in Folge von Fäulniss handeln möchte, die Thatsache erklären können, dass in ein und derselben Zelle die braunen und die schwarzen Körner neben einander vorkommen? Wir können also nicht annehmen, dass durch Fäulniss entstandener Schwefelwasserstoff die Schwarzfärbung bedingt habe; wohl aber ist es theoretisch denkbar, dass

es sich dennoch um Schwefeleisen in den schwarzen Pigmenten handelt, indem ja sowohl das Hämoglobin Spuren von Schwefel enthält, als auch die Eiweisskörper der Zellen diesen Stoff zur Verbindung mit den Derivaten des eisenhaltigen Blutfarbstoffes zur Verfügung stellen können. Leider konnte begreiflicherweise eine irgenwie genügende chemische Prüfung auf die Anwesenheit von Schwefel bei dem geringen Material, das unter dem Deckglas zur Verfügung stand, nicht angestellt werden.

Wenn es sich aber hätte ausschliessen lassen, dass die schwarzen Pigmente auf der Bildung von Schwefeleisen beruhen, dann wäre vielleicht noch folgende Erklärung geblieben: es könnten die schwarzen Pigmentmassen nehmlich reines, metallisches Eisen sein, das aus der braunen Modification, dem Eisenoxyd, durch Reduction hervorgegangen wäre! — man würde sich dann vorzustellen haben, dass allerfeinste Theilchen reinen Eisenpulvers in mechanischer Verbindung mit jenen Albuminkörperchen ständen, dass diese gleichsam mit jenen imprägnirt wären, dass es sich also um eine ächte Siderosis der Endothelzellen des Pericards handle. Zu einer solchen Auffassung würde nicht nur das ganze Bild der in Rede stehenden Erscheinung, sondern auch die nun schon mehrfach betonte leichte Trennbarkeit des Farbstoffes von den Albuminkörperchen in Einklang stehen.

Noch einige allgemeine Bemerkungen sei anzuschliessen gestattet: Vor Allem ist nach dem Gesagten klar, dass die beschriebene melanotische Färbung des Pericards weder in das Gebiet der sogen. Pseudomelanosen gehört, die durch Fäulniss entstehen, und am häufigsten in den Unterleibsorganen in Form fleckiger, schwarzer und grauer Zeichnungen vorkommen (v. Recklinghausen, Neumann), noch in das Gebiet der von v. Recklinghausen[1]) zuerst näher beschriebenen Hämochromatose, bei welcher Affection es bei der Resorption grösserer Blutergüsse (v. Recklinghausen) oder in Folge Vermehrung des Blutzerfalls innerhalb der Blutbahn bei Kachexien, Alcoholismus [Göbel[2]), Hintze[3])] u. s. w. zu einer Ablagerung

[1]) v. Recklinghausen, Deutsche Chir. 1 und 2.

[2]) Göbel, Ueber Pigmentablagerung in der Darmmusculatur. Dieses Archiv. Bd. 136.

[3]) Hintze, Ueber Hämochromatose. Dieses Archiv. Bd. 139.

von theils eisenfreiem Hämofuscin (v. Recklinghausen), theils von Hämosiderin in Milz, Leber, serösen Häuten kommt, wodurch diese Ablagerungsstätten eine graue, graubraune oder auch rauchschwarze Farbe erlangen. In unseren Fällen war das Pericard ganz isolirt schwarz gefärbt — und zwar der parietale Antheil desselben; eine Erklärung für dies letztere Phänomen lässt sich natürlich nur ganz vermuthungsweise geben: Dass die Endothelien der serösen Häute bei der Resorption von Ergüssen in die von ihnen begrenzten Höhlen überhaupt eine Rolle spielen, ist mehr als wahrscheinlich. Im Jahre 1847 hat bereits B. Reinhardt[1]) in den Endothelzellen der Pleura und des Peritonäums Fettkügelchen entdeckt, und findet sich im Lehrbuch von Thoma diese Beobachtung bestätigt; Thoma glaubt, dass die Endothelien eiweissartige Bestandtheile des pathologischen Transsudates aufnehmen und in Fett umwandeln. Auch ich habe solche mit Fettkörnchen beladenen Endothelzellen des Oefteren gesehen; noch mehr aber, wie diese Beobachtungen, scheinen die eben beschriebenen Fälle für eine Betheiligung der Endothelien der serösen Häute bei der Resorption zu sprechen. Es ist aber — um wieder auf unser Thema zu kommen — nicht ohne weiteres die Meinung von der Hand zu weisen, dass bei dem angenommenen Resorptionsgeschäft das parietale Blatt des Pericards in erheblicherer Weise betheiligt sein möchte, als das Epicardium, das den ständig in mächtigster Bewegung befindlichen Herzmuskel überzieht, und deshalb zur Aufnahme und Verarbeitung von fremden Stoffen weniger geeignet erscheint. Leider ist über den Verlauf der Lymphbahnen — denn um diese kann es sich hier nur handeln — in den fraglichen Gegenden noch zu wenig Genaueres bekannt.

Wie aber kommt es nun, dass, während die meisten kleineren Blutungen in die serösen Höhlen für unser blosses Auge unsichtbar durch allmähliche Resorption verschwinden, in unseren zwei Fällen dies nicht geschah, sondern eine stationäre Pigmentirung des gesammten Herzbeutelendothels resultirte? In dieser Hinsicht ist es nicht unwahrscheinlich, dass die bei alten Phthisikern in Folge der mannichfachen Schrumpfungsprozesse und

[1]) Reinhardt, Dieses Archiv. Bd. 1.

cirrhotischer Vorgänge nicht nur in der Lunge und den Pleuren, sondern auch besonders in den mediastinalen Geweben vorkommenden Obstructionen der abführenden Lymphwege einen wenigstens prädisponirenden Einfluss auf die beschriebene Pigmentinfiltration haben. In unseren Fällen fanden sich solche Indurationsvorgänge reichlich, insbesondere verbanden in beiden Fällen dicke Schwarten die Aussenfläche des parietalen Herzbeutelblattes mit den benachbarten Lungenpleuren. Wir stellen uns also vor, dass dadurch die ableitenden lymphatischen Bahnen das ergossene Blut, bezw. das in Tropfen losgelöste Hämoglobin nicht in genügender Weise weiter transportiren konnten, oder dass es die resorbirenden Endothelzellen aus denselben Gründen nicht an die Lymphwege abzugeben im Stande waren, und dass so eine Retention des Blutfarbstoffes in den Endothelien stattfand, die schliesslich zur endgiltigen Verarbeitung desselben zu braunen und schwarzen Pigmentmassen führte. Ich spreche in dieser Beziehung absichtlich nur von einem prädisponirenden Einfluss, da es nicht ausgeschlossen erscheint, dass noch eine besondere Beschaffenheit der Endothelzellen selbst, besondere Eigenschaften ihres Protoplasmas, die natürlich nicht näher bestimmt werden können, oder endlich gar die jeweilige Zusammensetzung des Blutes selbst bei dem ganzen Prozess im Spiele sind.

XIV.

Histologische Untersuchungen an jungen Kaninchen über die Verhältnisse der Apposition und Resorption des Knochengewebes unter dem Einfluss ausschliesslicher Haferfütterung.

(Aus der Berliner Universitäts-Kinderklinik. Director: Geh. Med.-Rath Prof. Dr. Heubner.)

Von Dr. Wilhelm Stoeltzner.

(Hierzu Taf. XII. Fig. 4—5.)

Die ausschliessliche Haferfütterung unterscheidet sich nach zwei Richtungen von der gewöhnlichen, den Kaninchen zuträglichen Ernährung. Erstens ist das gewöhnliche Futter bedeutend kalkreicher; zweitens hat im Gegensatz zu diesem der Hafer eine saure Asche. Beide Eigenthümlichkeiten haben Einfluss auf das Skeletsystem, wie durch zahlreiche chemische Untersuchungen festgestellt ist.

Besonders eingehend hat Weiske diese Fragen studirt; ich werde auf seine verdienstvollen Arbeiten vielfach einzugehen haben. Die Versuche Weiske's an erwachsenen Thieren lasse ich allerdings ausser Betracht, weil meine eigenen Beobachtungen sich nur auf junge Thiere erstrecken; da ich ferner nur an Kaninchen experimentirt habe, übergehe ich hier auch die Untersuchungen über das Verhalten der Carnivoren bei kalkarmer, bezw. saurer Fütterung. Ich hebe sogar ausdrücklich hervor, dass ich die Ergebnisse, welche ich mitzutheilen habe, als nur für Kaninchen und diejenigen Herbivoren geltend ansehe, deren Knochensystem, nach den vorliegenden chemischen Analysen, auf kalkarme, bezw. saure Ernährung in gleicher Weise wie das der Kaninchen reagirt.

Was nun zunächst die Wirkung eines kalkarmen Futters anbelangt, so war in Versuchen, welche Weiske und Wildt[1])

[1]) Untersuchungen über die Zusammensetzung der Knochen bei kalk- oder phosphorsäurearmer Nahrung. Zeitschr. für Biol. Bd. IX. 1873.

an Lämmern anstellten, „die Entwickelung der gesammten Knochenmasse zwar eine geringere, als bei normaler, reichlicher Fütterung", jedoch wurde „in keinem Falle eine chemische oder physikalische Veränderung der Knochen" bemerkt. Versuche an jungen Kaninchen mit kalkfreiem Futter[1]) (mit Salzsäure extrahirte, mit destillirtem Wasser ausgewaschene Gerste; als Getränk destillirtes Wasser) gaben ein ganz ähnliches Resultat. „Ist die Entziehung der Mineralstoffe eine möglichst vollständige, so findet wahrscheinlich nicht allein keine weitere Vermehrung der Knochensubstanz, sondern allmählich ebenso wie beim Gesammthunger eine Verminderung derselben statt." Der Procentgehalt der Knochensubstanz an Mineralbestandtheilen sinkt dagegen nicht.

Auch über den Einfluss einer sauren Nahrung muss ich das Wichtigste kurz anführen. Lämmer ertrugen die Beigabe von fast 2 pCt. Schwefelsäure zu einem sonst zweckmässigen Futter ziemlich gut[2]). Die Resorption der Mineralbestandtheile wurde vermehrt, ebenso die Menge des Calciums in der Harnasche. Die Masse des Skelets nahm in annähernd normaler Weise zu. Wurden die Knochen getrennt untersucht, so fand sich in einzelnen, nehmlich in den Schulterblättern, den Rippen, den Wirbeln und den Beckenknochen der Mineralstoffgehalt um etwa 2 pCt. gegen die Norm vermindert. Dass diese Verminderung im Vergleich mit der den eigentlichen Knochenkrankheiten, der Rachitis und Osteomalacie eigenthümlichen verschwindend gering ist, geht daraus hervor, dass die procentische Zusammensetzung der Knochensubstanz des ganzen Skelets fast völlig normal war.

Aehnlich wie die Mineralsäuren selbst wirken ihre sauren Salze. Junge Kaninchen, welche zum Futter eine Beigabe von NaH_2PO_4 erhielten, zeigten ein nur wenig geringeres Gewicht

[1]) H. Weiske, Ueber Knochenzusammensetzung bei verschiedenartiger Ernährung. Zeitschr. für Biol. Bd. X. 1874.

[2]) Weiske, Dehmel, Kennepohl, Schulze und Flechsig, Versuche über etwaige Einflüsse, welche die Aufnahme freier Säure auf die Verdauungsvorgänge sowie auf den Stickstoff- und Mineralstoff-Umsatz im Körper der Herbivoren ausübt. Journ. für Landwirthschaft. Bd. XXXIII. 1885.

des Skelets als die Controltbiere[1]). In der procentischen Zusammensetzung der Knochensubstanz fand sich kein Unterschied. Der Mittheilung werth scheint mir der Umstand zu sein, dass die letzterwähnten Kaninchen stets alkalischen Urin hatten.

Bedeutendere Störungen als die Beigabe mässiger Mengen von Mineralsäuren und sauren Mineralsalzen erzeugt die ausschliessliche Haferfütterung. Ein Ausdruck dessen ist schon der Umstand, dass Kaninchen, welche dieser Fütterung unterworfen werden, einen stark sauren Urin produciren. Die Acidität dieser Nahrung ist also eine sehr beträchtliche. Ausserdem kommt noch die Kalkarmuth des Hafers hinzu. Weiske[2–4]) fand das Gewicht des trockenen, fettfreien Skelets bei jungen Kaninchen, die nur mit Hafer gefüttert worden waren, stets gegen die Norm erheblich vermindert. Auch der Procentgehalt der Knochensubstanz an Mineralstoffen war etwas gesunken.

Ganz besondere Mühe hat Weiske darauf verwendet, festzustellen, inwieweit eine Beigabe von Salzen geeignet ist, die ungünstige Wirkung der Haferfütterung abzuschwächen oder noch zu steigern. Er fand in der Hauptsache Folgendes: Beigabe von $CaCO_3$ macht den Hafer zu einem völlig geeigneten Futter; günstig, wenn auch nicht paralysirend, wirkt $MgCO_3$, weniger günstig $SrCO_3$; $CaSO_4$ wirkt ungünstig. Von Phosphaten wirkt $Ca_3(PO_4)_2$ günstig, aber weniger als $CaCO_3$; Na_3PO_4 bei manchen Thieren günstig, bei anderen ungünstig, NaH_2PO_4 sehr

[1]) H. Weiske, Uebt anhaltende Aufnahme von sauren Mineralsalzen einen Einfluss auf die Zusammensetzung der Knochen aus? Die landwirthschaftlichen Versuchs-Stationen. Bd. XXXIX. 1891. S. 17.

[2]) Uebt anhaltende Aufnahme von sauren Mineralsalzen einen Einfluss auf das Körpergewicht der Thiere und auf die Zusammensetzung der Knochen aus? Die landwirthsch. Versuchs-Stat. Bd. XXXIX. 1891. S. 241.

[3]) Versuche über den Einfluss, welchen die Beigabe verschiedener Salze zum Futter auf das Körpergewicht und die Zusammensetzung der Knochen und Zähne ausübt. Die landwirthsch. Versuchs-Stat. Bd. XL. 1892.

[4]) Versuche über die Wirkung einer Beigabe von Calcium-, Strontium- resp. Magnesiumcarbonat zu einem kalkarmen, aber phosphorsäurereichen Futter auf den thierischen Organismus, insbesondere auf die Zusammensetzung des Skelettes. Zeitschr. für Biol. Bd. XXXI. 1894.

ungünstig. Ebenfalls sehr ungünstig wirkt das citronensaure Natrium. Die mehr oder weniger günstige, bezw. ungünstige Wirkung dieser Salze offenbart sich immer nur als eine Milderung, bezw. Verstärkung der Haferwirkung. Eine im Wesen neue Veränderung der Knochen kommt nicht hinzu.

Herr Geheimrath Heubner hatte die Güte, mich auf die Arbeiten Weiske's aufmerksam zu machen. Er schlug mir vor, die Versuche zu wiederholen, jedoch den Einfluss der Haferfütterung auf das Knochensystem nicht der chemischen, sondern der histologischen Untersuchung zu unterwerfen.

Ich kam dem Wunsche des Herrn Geheimrath Heubner gern nach. Eine Bestätigung und Ergänzung der chemischen Untersuchungen durch histologische war gewiss von Interesse. Ausserdem hoffte ich, vielleicht die Frage beantworten zu können, welche von den beiden Schädlichkeiten, die in der Haferfütterung vereinigt sind, die nachtheilige Wirkung auf das Skelet hauptsächlich verursacht.

Um dies event. festzustellen, musste es mein Bestreben sein, in verschiedenen Versuchen einmal die saure Beschaffenheit des Futters, das andere Mal die Kalkarmuth zu eliminiren. Zur Bekämpfung der Acidität schien mir das meines Wissens von Weiske nicht versuchte kohlensaure Natrium besonders geeignet zu sein. Als beizugebendes Kalksalz wählte ich das von Weiske ebenfalls nicht versuchte Chlorcalcium wegen seiner neutralen Reaction und seiner leichten Löslichkeit in Wasser. Ausserdem erschien es mir zweckmässig, einigen Thieren $CaCO_3$ zum Futter zuzugeben.

Ich verfuhr also folgendermaassen: eine Gruppe der Thiere erhielt nur Hafer, eine andere Hafer und $CaCO_3$, eine dritte Hafer und Na_2CO_3, eine vierte Hafer und $CaCl_2$. Die Salze wurden mit dem angefeuchteten Hafer innig vermischt.

Auf Abwägung des Hafers und der Salze wurde verzichtet; so nothwendig sie für chemische Untersuchungen ist, scheint sie mir für histologische entbehrlich zu sein, da man mit dem Mikroskop doch nicht in der Lage ist, wie mit der Wage das Schicksal der eingeführten Stoffe zahlenmässig zu verfolgen.

Die zum Versuch bestimmten Thiere wurden gruppenweise in Käfige gesperrt. Als Streu wurde Sand verwendet, als Getränk, wie in den Versuchen Weiske's, Brunnenwasser gereicht.

Nach Ablauf der beabsichtigten Beobachtungszeit wurden die Thiere durch Chloroformeinathmung getödtet. Zur weiteren Bearbeitung wurde von jedem Thier die Pars squamosa des Hinterhauptbeins, der linke Humerus, die dritte rechte Rippe, der erste Lendenwirbel, die rechte Beckenhälfte und die rechte Tibia ausgewählt. Diese Knochen wurden in Müller'sche Flüssigkeit gelegt, die besonders in der ersten Zeit häufig gewechselt wurde. In der Müller'schen Flüssigkeit blieben die Knochen etwa 7 Monate. Darauf wurden sie 24 Stunden ausgewaschen, dann entwässert und in Celloidin eingebettet.

Ich benutze die Gelegenheit, hier darauf hinzuweisen, dass die noch vielfach übliche vollständige Entkalkung der Knochen für alle Studien über die Appositionsverhältnisse principiell zu verwerfen ist. Langes Verweilen in Müller'scher Flüssigkeit bewirkt zwar auch eine theilweise Entkalkung, so dass die Knochen schneidbar werden; es bleibt aber der Unterschied zwischen der kalkhaltigen Substanz und der kalklosen, welche letztere bekanntlich im normalen Knochen sich stets findet und für die Beurtheilung der Appositionsverhältnisse maassgebend ist, so scharf, als ob die Knochen völlig unentkalkt wären. Es ist ein grosses Verdienst von Pommer[1]), auf die Vortheile der unvollständigen Entkalkung mit Nachdruck hingewiesen zu haben; und die eingehenden Untersuchungen dieses Forschers haben ihren ausserordentlichen Werth gerade durch die einwandsfreie Präparationsmethode.

Die mit dem Mikrotom hergestellten Schnitte wurden zuerst 24 Stunden in einer ganz dünnen Lösung von carminsaurem Ammoniak gefärbt, darauf 5 Minuten in folgender Mischung:

Bismarkbraun bis zur Sättigung
Glycerin
Aqu. dest. āā.

Nach Entwässerung und Entfärbung in Alkohol wurden die Schnitte in Canadabalsam eingeschlossen.

Von den Hinterhauptsschuppen wurden Schnitte senkrecht zur Flächenausbreitung des Knochens angefertigt, von den Oberarmknochen Längsschnitte beider Epiphysengrenzen und Querschnitte der Diaphysenmitten, von den Rippen Längsschnitte durch die Knorpelknochengrenze, von den Wirbeln Schnitte senkrecht zur Längsaxe des Spinalkanals, von den Beckenhälften

[1]) Gustav Pommer, Untersuchungen über Osteomalacie und Rachitis. Leipzig 1885.

Sagittalschnitte, von den Tibien Längsschnitte beider Epiphysengrenzen und Querschnitte der Diaphysenmitten.

Nach diesen allgemeinen Bemerkungen werde ich jetzt die vier Gruppen, welche die Thiere bilden, der Reihe nach im Speciellen besprechen, auch die Ergebnisse der histologischen Untersuchung den übrigen Bemerkungen über jede einzelne Gruppe gleich anfügen. Weiterhin werde ich dann die Unterschiede, welche sich zwischen den einzelnen Gruppen auffinden lassen, hervorheben, und eine Deutung der Ergebnisse versuchen. Schliesslich möchte ich dann noch einige Beobachtungen mittheilen, die nicht eigentlich zum Thema gehören, die aber, obwohl nur nebenher erhoben, mir doch nicht ohne Interesse zu sein scheinen.

Gruppe 1. Ausschliesslich Hafer und Wasser.

Die erste Gruppe umfasst 7 Thiere.

Kaninchen 1, 7 Wochen alt, trat am 29. Juli 1895 mit einem Gewicht von 700 g in den Versuch ein. Am 13. August wog es 670 g, am 21. August ebenfalls 670 g. Am 22. August wurde es todt aufgefunden.

Kaninchen 2, aus demselben Wurf wie 1, wog am 29. Juli 1895 750 g, am 13. August 830 g, am 21. August 810 g, am 27. August 790 g. An diesem Tage wurde es getödtet.

Kaninchen 3, 7 Wochen alt, wog beim Beginn des Versuches am 5. September 1895 870 g, am 16. September 850 g, am 1. October ebenfalls 850 g. Am 4. October wurde es getödtet.

Kaninchen 4, 6½ Wochen alt, wog bei Beginn des Versuches am 14. October 1895 790 g, am 21. October 700 g, am 28. October 670 g. Am 6. November starb es.

Kaninchen 5, aus demselben Wurf wie 4, wog am 14. October 1895 680 g, am 21. October 590 g, am 28. October 580 g. Es starb am 2. November.

Kaninchen 6, aus demselben Wurf wie 4 und 5, wog am 14. October 1895 600 g, am 21. October ebenfalls 600 g, am 28. October 590 g. Es starb am 8. November.

Kaninchen 7, aus demselben Wurf wie 4, 5 und 6, wog am 14. October 790 g, am 21. October 740 g, am 28. October 730 g. Es starb am 11. November.

Von den 7 Kaninchen sind also 5 eines natürlichen Todes gestorben, 19 bis 28 Tage nach Beginn des Versuchs. Es ist das ein ungünstigeres Ergebniss, als es Weiske im Allgemeinen aufzuweisen hat, dessen Kaninchen die Haferfütterung meist er-

heblich länger ertrugen. Die Erklärung für diesen Umstand kann wohl darin gefunden werden, dass meine Kaninchen jünger waren als diejenigen von Weiske, welche er einer länger andauernden Fütterung unterwarf. In dem einzigen Versuch, den Weiske mit sehr jungen Kaninchen anstellte[1]), setzte auch er die Fütterung nur einen Monat fort.

Das Gewicht war am Ende des Versuches grösser als am Anfang nur bei dem Thier 2. Dieses Thier ist gleichzeitig überhaupt das einzige, bei welchem eine Zunahme des Körpergewichts festgestellt werden konnte; bei allen übrigen wurde fortschreitende Gewichtsabnahme constatirt. Leider wurden die Kaninchen 4, 6 und 7 kurz vor dem Tode nicht mehr gewogen, so dass bei diesen Thieren der wirklich erreichte Gewichtsverlust unbekannt ist. Der nachgewiesene Gewichtsverlust schwankt bei den einzelnen Thieren zwischen 1,7 pCt. und 15,2 pCt.

Auch die beiden nicht spontan gestorbenen Thiere 2 und 3 verloren, No. 2 wenigstens in der zweiten Hälfte des Versuches, an Gewicht, wenn auch beide nicht erheblich (4,8, bezw. 2,3 pCt.).

Ich glaube also, dass man eine genügende Schädigung der Thiere durch das Futter annehmen darf. Dass es gerechtfertigt war, trotz der verhältnissmässig kurzen Versuchszeit die Knochen der Thiere zu untersuchen, wird sich aus den Resultaten ergeben.

Ich komme nunmehr zur Mittheilung der histologischen Befunde.

Bei allen Thieren findet sich die Knochensubstanz auf weite Strecken hin lacunär arrodirt, insbesondere die dem Periost zugewandte Fläche. In der Nähe der Epiphysengrenze ist die subperiostale Oberfläche der Knochensubstanz gänzlich lacunär, nach der Mitte der Diaphyse zu wird die Begrenzung gegen das benachbarte Periost mehrfach geradlinig. Die den centralen Markhöhlen zugewandten Oberflächen der Knochensubstanz sind nur zum kleineren Theile lacunär arrodirt, zum grösseren Theile geradlinig begrenzt. In einigen Präparaten fällt die Entwickelung von in der Knochenrinde gelegenen grösseren Resorptionsräumen auf; sie finden sich besonders in dem Becken des Thieres 1, und im Hinterhauptsbein und im Wirbel des Thieres 2.

Osteoblasten lassen sich mit Sicherheit nur an denjenigen

[1]) Versuche über die Beigabe u. s. w. Zeitschr. für Biol. Bd. XXXI. 1894. Versuch 2.

Stellen annehmen, wo schmale Anlagerungen kalkloser Knochensubstanz vorhanden sind. Die letzteren fallen sofort durch die lebhafte Carminfärbung in die Augen.

Schmale kalklose Anlagerungen finden sich vereinzelt in den meisten Präparaten von den Thieren 3 und 5; sehr spärlich in den Humerusepiphysen und der Tibia des Thieres 4. Bei Thier 2 sind die Epiphysen der Tibia, bei 1 und 7 die distalen Epiphysen von Tibia und Humerus die einzigen Orte, an denen überhaupt kalklose Anlagerungen aufzufinden sind. Thier 6 entbehrt derselben vollständig.

In den Wirbeln finden sich Havers'sche Kanäle ganz überwiegend in den Fortsätzen. Die Knochenbälkchen, welche die Spongiosa der Wirbelkörper zusammensetzen, zeigen centrale Knorpeleinschlüsse.

Die durchbohrenden Kanäle sind an Zahl bei den einzelnen Thieren verschieden. Sie zeigen jedoch constant die Eigenthümlichkeit, dass sie im Wirbel und besonders in der Schuppe des Hinterhaupts am zahlreichsten sind; es folgen das Becken und die Epiphysen der langen Röhrenknochen. Unvergleichlich viel spärlicher sind sie in der Mitte der Diaphysen; in demjenigen Theil der Diaphysen, welcher den Knorpelknochengrenzen zunächst liegt, vermisse ich sie völlig.

Das Knochenmark der einzelnen Thiere unterscheidet sich durch den grösseren oder geringeren Gehalt an Fettzellen. An der Spitze steht hier Thier 3, dem 2 nahekommt. Bei diesen beiden Thieren fehlen die im Uebrigen sehr reichlichen Fettzellen nur in den Diaphysen in unmittelbarer Nähe der Verknöcherungszonen; wie das physiologisch der Fall ist. Alle übrigen Thiere stehen weit zurück. Den verhältnissmässig grössten Reichthum an Fettzellen haben die Epiphysen der langen Röhrenknochen bewahrt.

Das Periost zeigt keine wesentlichen Unterschiede. Seine Dicke ist verschieden; am dicksten ist es immer an denjenigen Stellen, an denen tiefe Lacunen in die Knochensubstanz einspringen, also vor Allem in der Nähe der Verknöcherungszonen. Der Zellenreichthum des Periosts wechselt ebenfalls sehr; es finden sich scheinbar regellos bald zellenreiche, bald zellenarme Partien. Auf das Verhalten der Periostgefässe komme ich weiter unten zurück.

Ueber die Knorpelknochengrenzen ist nichts Besonderes auszusagen. Die Grenze verläuft in allen Präparaten regel-

mässig, desgleichen findet sich überall beträchtliche Knorpelverkalkung.

Bei einigen Thieren findet sich auch im Innern der Rippenknorpel Verkalkung, in einer Entfernung von der Knorpelknochengrenze, die etwa das Doppelte der Knorpelbreite beträgt. Die Verkalkung lässt unter dem Perichondrium eine Knorpelschicht frei; sie selbst betrifft nur das Centrum. Die Begrenzung gegen den unverkalkten Knorpel ist scharf, vielfach in Form kleiner Bogen, die durch Theile von Knorpelkapseln gebildet werden.

So viel über die histologischen Befunde.

Die normalen Verhältnisse an den Knorpelknochengrenzen stimmen überein mit dem Umstande, auf den auch Weiske besonders hinweist, dass das Längenwachsthum der Knochen durch die Haferfütterung keineswegs aufgehoben wird.

Die Differenzen in der Menge der Fettzellen bei den verschiedenen Kaninchen sind leicht zu verstehen: die beiden Thiere, welche die Fütterung ertrugen und deshalb am Ende des Versuchs getödtet werden mussten, zeichnen sich durch den grossen Fettgehalt des Marks aus. In den Epiphysen der langen Röhrenknochen scheint das Fett mit ausserordentlicher Hartnäckigkeit festgehalten zu werden.

Am interessantesten ist unbedingt das Verhalten der kalklosen Anlagerungen. Gegen die Norm beträchtlich vermindert ist ihre Zahl auch bei den Thieren 3 und 5. Dass diese beiden Thiere noch am wenigsten betroffen sind, erklärt sich ohne Schwierigkeit: Thier 5 starb schon 19 Tage nach Beginn des Versuchs; hier hat also die schädliche Ernährung am wenigsten lange eingewirkt. Thier 3 zeigt auch durch den Fettreichthum des Marks seine verhältnissmässige Widerstandsfähigkeit gegen die unzweckmässige Ernährung. Bei allen übrigen Thieren ist die Zahl der kalklosen Anlagerungen ausserordentlich vermindert, ja zum Theil gleich Null (Thier 6).

Es führt also bei Kaninchen ausschliessliche Fütterung mit Hafer und Brunnenwasser constant zu einer bedeutenden Beeinträchtigung der Knochenapposition. Der Grad der Beeinträchtigung ist bei den einzelnen Individuen etwas verschieden; sie nimmt mit der Dauer der Fütterung zu. Schliesslich hört die Apposition von Knochensubstanz gänzlich auf. Im Gegensatz

dazu schreitet die Resorption fort; ob sie gesteigert ist, wage ich nicht zu entscheiden; höchst wahrscheinlich ist sie aber zum wenigsten nicht vermindert, wie aus der auffälligen Ausdehnung der lacunären Arrosionen hervorgeht. Die Hemmung des appositionellen Knochenwachsthums kann nicht als Inanitionserscheinung aufgefasst werden; dem widerspricht die theilweise sehr geringe Abnahme des Körpergewichts; so hat Thier 1 während der ganzen Fütterung nur 4,3 pCt. von seinem Gewicht verloren. Die Ursache der Wachsthumshemmung kann vielmehr nur in der Qualität des Futters liegen.

Es ist klar, dass die Hemmung der Apposition die von Weiske gefundene Verminderung der Skeletgewichte vollkommen erklärt; die von Weiske nachgewiesene geringe procentische Abnahme der Mineralstoffe in der Knochensubstanz ist allerdings nicht mit mikroskopisch-anatomisch erkennbaren Veränderungen verbunden.

Gruppe 2. Beigabe von $CaCO_3$.

Diese Gruppe umfasst 3 Thiere.

Kaninchen 8, aus demselben Wurf wie 1 und 2, trat am 29. Juli 1895 mit einem Gewicht von 640 g in den Versuch ein. Am 13. August wog es ebenfalls 640 g, am 21. August 580 g. Am 22. August wurde es todt aufgefunden.

Kaninchen 9, aus demselben Wurf wie 3, wog am 5. September 1895 bei Beginn des Versuches 820 g, am 16. September 1020 g, am 1. October 1050 g. Am 4. October wird es getödtet.

Kaninchen 10, aus demselben Wurf wie 4, 5, 6, 7, wog am 14. October bei Beginn des Versuches 760 g, am 21. October 740 g, am 28. October 760 g. Am 15. November wird es getödtet. Eine Wägung kurz vor dem Tode vorzunehmen, wurde leider verabsäumt.

Wie Weiske genügend sichergestellt hat, nehmen Kaninchen bei einer Beigabe von $CaCO_3$ zum Hafer in normaler Weise an Körpergewicht zu. Dass ein Thier in Folge dieser Fütterung stirbt, wäre unerhört. Kaninchen 8 muss daher eigentlich ausscheiden. Es kommt ja bei jeder Ernährung vor, dass unter einer grösseren Anzahl junger Kaninchen einige ohne ersichtlichen Grund im Wachsthum zurückbleiben und schliesslich zu Grunde gehen. Es kann daher nach allen Erfahrungen der Tod des Thieres 8 der Fütterung nicht zur Last gelegt werden.

Der Vollständigkeit halber habe ich auch die Knochen des Thieres 8 untersucht. Um nur das Wichtigste hervorzuheben, sei gesagt, dass die Begrenzung des Knochengewebes gegen das umgebende Mark- und Periostgewebe vielfach geradlinig ist, und dass sich ziemlich zahlreiche kalklose Anlagerungen auffinden lassen, besonders in der Tibia und dem Humerus, und zwar sind die kalklosen Anlagerungen nicht auf die Nähe der Knorpelknochengrenzen beschränkt, sondern auch über die Diaphysen verbreitet. Das Knochenmark enthält noch ziemlich viel Fettzellen.

Interessant ist jedenfalls, dass die kalklosen Anlagerungen verhältnissmässig bedeutend entwickelt sind, obwohl das Thier nach 24tägiger Versuchsdauer mit einem um 9,4 pCt. verminderten Körpergewicht gestorben ist. Besonders instructiv ist es, die Thiere 8 und 1 zu vergleichen, die, beide aus einem Wurf, am gleichen Tage zum Versuch eingestellt wurden und beide nach 24tägiger Beobachtung starben. Obgleich das mit einer Beigabe von $CaCO_3$ gefütterte Thier mehr an Gewicht verloren hat (9,4 pCt. gegen 4,3 pCt.), sind bei ihm doch mehr kalklose Anlagerungen vorhanden.

Ein ganz anderes Bild aber bieten die Thiere 9 und 10 dar, die weiterhin allein berücksichtigt werden sollen. Hier begegnet man kalklosen Anlagerungen auf Schritt und Tritt, die lacunäre Arrosion betrifft die Knochensubstanz nicht im Entferntesten in der gewaltigen Ausdehnung wie bei den Thieren der ersten Gruppe. Es wechseln hier vielmehr kalklose Anlagerungen mit arrodirtem Knochengewebe in regelmässiger Weise ab. Es geht also bei Kaninchen, die mit Hafer und Brunnenwasser unter Beigabe von $CaCO_3$ gefüttert werden, die Apposition und Resorption des Knochengewebes in völlig normaler Weise vor sich.

Dass bei den Thieren der Gruppe 2 an den Knorpelknochengrenzen die Markraumbildung und Knorpelverkalkung keine Abnormität zeigen, braucht nach alledem kaum hervorgehoben zu werden. Das Periost und das fettreiche Mark der Thiere 9 und 10 erfordert ebenfalls keine besondere Beschreibung.

Gruppe 3. Beigabe von Na_2CO_3.

Kaninchen 11, aus demselben Wurf wie 1, 2, 8, trat am 29. Juli 1895 mit einem Gewicht von 680 g in den Versuch ein. Am 13. August wog es

770 g, am 21. August 740 g, am 27. August 660 g. An diesem Tage wird es getödtet.

Kaninchen 12, 7 Wochen alt, wog bei Beginn des Versuches am 1. October 1895 830 g, am 10. October 880 g, am 21. October ebenfalls 880 g. Am 23. October wird es todt aufgefunden.

Beide Kaninchen nahmen zuerst erheblich zu. In der zweiten Hälfte des Versuchs nahm 11 ab, 12 behielt sein Gewicht. Es übte also die Beigabe von Na_2CO_3 zum Hafer einen deutlich günstigen Einfluss aus. Unaufgeklärt blieb der Tod des wohlgenährten und bis zum letzten Tage munteren Thieres 12.

Die Durchmusterung der mikroskopischen Präparate ergiebt Folgendes: Lacunär arrodirt ist das Knochengewebe zwar nicht so überwiegend wie bei den Thieren der Gruppe 1, aber doch mehr als bei denen der Gruppe 2. Kalklose Anlagerungen sind in den Präparaten von dem Thier 12 so reichlich, dass kein deutlicher Unterschied besteht gegen die Thiere der Gruppe 2. Bei dem Kaninchen 11 sind die kalklosen Anlagerungen nicht so zahlreich, immerhin aber noch vielfach vorhanden, weit mehr als bei den Thieren der Gruppe 1. Soweit die geringe Zahl der Versuche ein Urtheil zulässt, kann also behauptet werden, dass bei Zugabe von Na_2CO_3 zum Hafer die Apposition des Knochengewebes in zwar nicht ganz, aber doch annähernd normaler Weise vor sich geht.

Das Knochenmark der Thiere 11 und 12 ist reich an Fettzellen. Auch im Uebrigen lassen die histologischen Verhältnisse des Marks, des Periostes und der Knorpelknochengrenzen keine Abweichung von der Norm erkennen.

Gruppe 4. Beigabe von $CaCl_2$.

$CaCl_2$ wurde nur einem Kaninchen zum Hafer zugegeben.

Kaninchen 13, 10 Wochen alt, besass bei Beginn des Versuches am 12. August 1895 ein Körpergewicht von 1280 g. Am 15. August wog es 1200 g, am 20. August 1150 g, am 27. August 1060 g, am 4. September 910 g. An diesem Tage wird es getödtet.

Das Thier nahm also während des ganzen Versuchs fortdauernd ab. Der schliesslich erreichte Gewichtsverlust ist sehr gross (28,1 pCt.). Dabei fällt noch erschwerend in's Gewicht, dass das Thier einige Wochen älter war als die übrigen, so dass

es an eine ihm ungewohnte, aber zuträgliche Nahrung sich um so leichter hätte gewöhnen müssen.

Die histologische Untersuchung der Knochen ergab die distale Epiphyse der Tibia als den einzigen Ort, an dem einige kalklose Anlagerungen aufzufinden waren. Lacunär arrodirt ist das Knochengewebe in grosser Ausdehnung. Im Wirbel, im Becken, in der Hinterhauptsschuppe finden sich in der Knochensubstanz grössere Resorptionsräume. Das Mark ist weit ärmer an Fettzellen als bei den Thieren der Gruppen 2 und 3. In den Epiphysen der langen Röhrenknochen sind freilich auch bei diesem Thier noch Anhäufungen von Fettzellen zu sehen.

Diese Ergebnisse sprechen dafür, dass eine Zugabe von $CaCl_2$ die hemmende Einwirkung der Haferfütterung auf die Apposition des Knochengewebes nicht wesentlich vermindert.

Ich fasse die Ergebnisse der Untersuchungen noch einmal zusammen:

1. Werden junge Kaninchen ausschliesslich mit Hafer und Brunnenwasser gefüttert, so wird bei ihnen die Apposition der Knochensubstanz beeinträchtigt. Diese Beeinträchtigung ist graduell bei verschiedenen Individuen etwas verschieden; sie nimmt zu mit der Dauer der Fütterung. Schliesslich findet gar keine Apposition mehr statt. Ob die Resorption gleichzeitig gesteigert ist, ist zweifelhaft.

2. Die Markraumbildung und Knorpelverkalkung an den Knorpelknochengrenzen ist bei diesen Thieren nicht gestört.

3. Beigabe von $CaCO_3$ zum Hafer bewirkt völlig normale Apposition des Knochengewebes.

4. Beigabe von Na_2CO_3 hebt die Hemmung der Apposition zum grossen Theil auf.

5. Beigabe von $CaCl_2$ lässt die Beeinträchtigung der Apposition im Wesentlichen unbeeinflusst.

6. Ausschliessliche Ernährung mit Hafer hemmt demnach bei Kaninchen die Apposition der Knochensubstanz hauptsächlich durch die saure Beschaffenheit des Futters. Der Kalkmangel des Hafers tritt an Bedeutung dagegen zurück, wenngleich er auch Antheil an

der Wirkung hat, wie nach den Ergebnissen der chemischen Untersuchungen nicht bezweifelt werden kann.

Weiske ist bekanntlich, auf Grund seiner sehr zahlreichen Arbeiten, ein entschiedener Vertreter der Ansicht, dass kalkarmes oder saures Futter nicht Rachitis erzeugt. Die mitgetheilten Untersuchungen sprechen ebenfalls für diese Meinung. Keines von meinen Kaninchen zeigte auch nur die geringsten Spuren von Rachitis. Wenn bei ausschliesslicher Haferfütterung die Apposition von Knochengewebe mit normaler Intensität vor sich ginge, so müssten die neuapponirten Lamellen, in Folge des Kalkmangels, nothwendigerweise wenigstens zum Theil kalklos sein. Das tritt jedoch nicht ein, sondern es wird die Intensität der Apposition vermindert. Ganz ebenso reagiren diese Thiere gegen saures Futter. Niemals entsteht Rachitis, immer nur Verminderung, bezw. Aufhebung der Apposition.

Meine Mittheilungen sind beendet, so weit sie sich auf diejenigen Fragen beziehen, behufs deren Ventilirung die Untersuchungen unternommen wurden. Ich möchte aber noch einige Bemerkungen anfügen, die ein allgemeineres anatomisches Interesse haben dürften. Wie erwähnt, ist besonders bei den Thieren der Gruppe 1 und bei Kaninchen 13 das Knochengewebe auf weite Strecken hin lacunär arrodirt. Die Präparate von diesen Thieren sind also besonders günstige Objecte zum Studium der Knochenresorption. Ich habe nun den Gefässen des Periosts besondere Aufmerksamkeit gewidmet. Wer die von Kassowitz[1]) mit grosser Beredsamkeit vorgetragene Anschauung theilen wollte, dass Hyperämie der Knochen zu Verminderung der Apposition und Steigerung der Resorption, Anämie zu Steigerung der Apposition und Verminderung der Resorption führt, müsste natürlich in den Knochen der Thiere 1—7 und 13 eine bedeutende Hyperämie des Periosts erwarten. Nun ist aber gerade das Gegentheil der Fall. Das Periost ist durchweg arm an Gefässen, auf grosse Strecken hin ist kein einziges zu sehen. Die dem Mark zugewandten Flächen des Knochengewebes zeigen weit weniger Resorptionserscheinungen; trotzdem ist das Mark viel gefässreicher als das Periost.

Zum Schluss erfülle ich eine angenehme Pflicht, indem ich Herrn Geheimrath Heubner für die Anregung zu dieser Arbeit, sowie für das dem allmählichen Fortschreiten der Untersuchungen unermüdlich entgegengebrachte Interesse auch an dieser Stelle meinen wärmsten Dank ausspreche. Ebenso bin ich der Berliner

[1]) Die normale Ossification u. s. w. 1. Theil. Wien 1881.

medicinischen Facultät zu grossem Danke verpflichtet für eine Zuwendung aus dem „Stipendium der Gräfin-Bose-Stiftung für wissenschaftliche Arbeiten“, aus welcher unter anderem auch die für die vorliegenden Untersuchungen erforderlichen Ausgaben bestritten wurden.

Erklärung der Abbildungen.

Taf. XII. Fig. 4—5.

Fig. 4. Thier 10, Querschnitt durch die Mitte der Diaphyse des Humerus. M Musculatur. P Periost. K Knochenrinde.

Fig. 5. Thier 6, Präparat von derselben Stelle.

XV.

Die Entstehung des Collateralkreislaufs.

Theil I. Der arterielle Collateralkreislauf.

(Aus der Königlichen chirurgischen Klinik zu Kiel.)

Von Prof. Dr. August Bier,
I. Assistenzarzte der Klinik.

(Schluss von S. 293.)

Versuche an Eingeweiden.

Im Jahre 1875 veröffentlichte Litten[1]) in diesem Archiv einen für die praktische Chirurgie ausserordentlich wichtigen Versuch. Er wies nach, dass der Verschluss der Arteria mesaraica superior beim Versuchsthiere jedes Mal einen hämorrhagischen Infarkt und Brand des ganzen von dieser Arterie versorgten Darmtheiles nach sich zieht. Das Versuchsthier stirbt deshalb nach dieser Operation regelmässig. Die Sectionsbefunde, welche man bei Menschen nach Verschluss dieser Arterie gemacht hat, entsprechen genau den Befunden, welche Litten's Versuchsthiere zeigten. Es verhält sich also der Darm ebenso,

[1]) Ueber die Folgen des Verschlusses der Arteria mesaraica superior. Dieses Archiv. Bd. 63.

wie die mit sogenannten „Endarterien“ im Sinne Cohnheim's ausgestatteten Eingeweide, Milz, Niere und Lunge. Wenn nun auch strenge anatomische Untersuchungen längst nachgewiesen haben, dass es auch in diesen Eingeweiden Endarterien im anatomischen Sinne nicht giebt, so lassen doch die ausserordentlich spärlichen und feinen Anastomosen, welche das Gefässsystem dieser Eingeweide mit anderen Gefässgebieten verbinden, es verstehen, dass der Verschluss der ernährenden Hauptarterie eine Nekrose des betreffenden Eingeweides zur Folge hat. Beim Dünndarm aber liegen die Verhältnisse ganz anders. Die Arteria mesaraica superior hat starke Anastomosen mit der Arteria mesaraica inferior und anastomosirt ferner durch Rami jejunales und duodenales mit der Arteria pancreatico duodenalis und schliesslich mit den Rami colici. So stark sind diese Anastomosen, dass man nach Unterbindung der Arteria mesaraica superior den Darm des Hundes von der Aorta aus vollständig injiciren kann. Diese auffallende Thatsache suchte Litten folgendermaassen zu erklären: Er injicirte das Gefässsystem eines Hundes (welcher noch lebte, aber naturgemäss während des Versuches starb), dessen Arteria mesaraica superior unterbunden war, mit indigschwefelsaurem Natron, bei einem Drucke, welcher dem in der Aorta entsprach (125—130 mm Hg). Das ganze Thier, mit Ausnahme des Stromgebietes der unterbundenen Arterie wurde blau gefärbt. Erst bei einem Quecksilberdrucke von 300 mm drang die Injectionsmasse in die grossen Gefässe des Darmtheiles vor, dessen Arterie unterbunden war. Hieraus schloss Litten, dass zur raschen Wiederherstellung des Kreislaufes in der unterbundenen Arteria mesaraica superior ein Blutdruck gehöre, welcher unter normalen Verhältnissen nicht auch nur annähernd erreicht werden könne. Er nannte deshalb die Arteria mesaraica superior eine „functionelle Endarterie“.

Diese Erklärung Litten's erklärt nichts. Denn sie lässt uns vollständig im Unklaren darüber, warum denn gerade im Darm ein höherer Druck dazu gehört, um trotz zweifellos vorhandener überaus reichlicher und starker Collateralgefässe, die mechanische Kreislaufstörung auszugleichen, während doch andere Körpertheile unter denselben Verhältnissen wieder reichlich mit Blut versorgt werden.

Vollends unerklärlich und widersinnig mussten aber jedem, der an rein mechanischen Erklärungen des Collateralkreislaufes klebt, die merkwürdigen Beobachtungen sein, welche Madelung[1]) an Darmstücken machte, deren Mesenterium hart am Darme abgetrennt wurde. Madelung zeigte, dass Dünndarmstücke von Kaninchen, welchen auf 10—15 cm das Mesenterium hart am Darm abgelöst war, brandig wurden; dass durchtrennte und durch Darmnaht wieder vereinigte Darmstücke des Hundes ebenfalls brandig wurden, wenn er von jeder Seite 4 cm weit das Mesenterium abtrennte; und schliesslich, — was das praktisch Wichtige war, — dass die damals für die beste gehaltene Jobert'sche Darmnaht für Mensch und Thier im höchsten Grade gefährlich war, weil fast regelmässig Brand der Nahtstelle danach erfolgte. Als Ursache für diesen ungünstigen Ausgang wies Madelung ganz unzweifelhaft die für diese Naht nothwendige Ablösung des Mesenteriums, welche auf beiden Seiten beim Menschen in der Ausdehnung von 2—3 cm erfolgen musste, nach. Diese überzeugenden Gründe, welche Madelung anführte, schafften das früher berühmte Jobert'sche Verfahren ein für alle Male aus der Welt.

Spätere Untersucher[2]) haben die Richtigkeit dieser Versuche bestätigt. Ihre Ergebnisse stimmen nicht ganz mit einander überein, aber die Verfasser streiten sich über unwesentliche Dinge. Es geht aus den Versuchen unzweifelhaft hervor, dass geringfügige Ablösungen des Mesenteriums nahe am Darme beim Kaninchen wie beim Hunde, am Dünndarme wie am Dickdarme, Brand des betreffenden Darmtheiles zur Folge haben. Findet die Ablösung jenseits der sogen. Gefässarkaden des Darms statt, so tritt Brand erst nach ganz ausserordentlich ausgedehnter Entblössung ein. Das ist ja auch klar, denn die arkadenförmigen Anastomosen sind so stark, dass dies kaum einen Unterschied der Blutfülle auf weite Strecken hin ausmachen dürfte.

Ich selbst habe früher zu meiner eigenen Belehrung folgende Versuche angestellt, welche dem Leser eine Vorstellung von der

[1]) Archiv für klin. Chirurgie. Bd. 27. Heft 2.

[2]) Rydygier, Ueber circuläre Darmresection u. s. w. Berl. klin. Wochenschr. 1881. — Tansini, Referat im Centralbl. für Chir. 1885. No. 20. — Zesas, Archiv für klin. Chir. Bd. 33. Heft 2.

Empfindlichkeit des Darms gegen Ernährungsstörungen geben mögen; sie bringen sonst nichts Neues:

Versuch 29. Bei zwei Kaninchen band ich mit einer Reihe von Massenligaturen in der Ausdehnung von 3 cm das Mesenterium hart am Dünndarme ab. Die Thiere zeigten nichts Krankhaftes. Nach3 Tagen wurden sie getödtet. In beiden Fällen war das Darmstück, dessen Mesenterium abgebunden war, nicht brandig geworden. Das einzige Auffallende bei beiden war eine leichte Hyperämie der Schleimhaut.

Versuch 30. Bei zwei Kaninchen löste ich das Mesenterium des Dünndarms in der Ausdehnung von 5 cm hart am Darme ab. Beide Darmstücke wurden brandig.

Versuch 31. Bei zwei Kaninchen band ich das Mesenterium in der Ausdehnung von 5 cm hart am Darme durch eine Reihe von Massenligaturen ab. Beide Darmstücke wurden brandig.

Die Grenze, bis zu der man beim Kaninchen in der Ablösung oder Unterbindung des Mesenteriums gehen kann, ohne dass der Darm brandig wird, scheint also zwischen 3 und 5 cm zu liegen. Dass der Mensch ebenfalls sehr empfindlich gegen Ablösung des Mesenteriums ist, geht aus den erschreckenden Misserfolgen hervor, welche die erwähnte Jobert'sche Darmnaht aufzuweisen hatte. Ich selbst habe leider auch einmal eine Erfahrung machen müssen, welche dies bestätigt.

Beobachtung 32. Ich hatte bei einem Manne mit Glück die Darmausschaltung nach Salzer gemacht, wegen ausgedehnter Geschwüre und Verengerungen im Coecum und Colon ascendens. Von dem ausgeschalteten Darmstücke hatte ich nur eine Mündung in die Bauchwunde eingeleitet, die andere verschlossen und versenkt. Später traten in diesem Stücke häufig wiederkehrende schwere Entzündungen mit Verhaltung von Geschwürsjauche ein, welche den Menschen sehr herunterbrachten. Ich schnitt deshalb das ausgeschaltete, stark verwachsene Darmstück unter den grössten Schwierigkeiten heraus. Leider hatte zu den Verwachsungen auch ein Stück Dünndarmmesenterium gehört, welches ich, ohne es zu bemerken, in der Ausdehnung von etwa 20 cm in ziemlicher Nähe vom Darme mitabgetrennt hatte. Das zugehörige Darmstück wurde brandig, der Kranke starb in Folge dessen.

(Dieser Fall beweist — beiläufig bemerkt — die Widersinnigkeit des Vorschlages einiger Chirurgen, bei der Darmausschaltung beide Oeffnungen des ausgeschalteten Stückes zu schliessen und zu versenken. Das bedurfte allerdings eigentlich gar keines Beweises, wenn man auch Fälle beobachtet hat, wo das gut ging.)

Ob beim Menschen schon öfter Brand des Dünndarms nach Ablösung des Mesenteriums beobachtet ist, weiss ich nicht, immerhin ist es wahrscheinlich. In der Literatur habe ich mich darüber nicht weiter umgesehen. Beim Dickdarm ist dies, wie ich noch berichten werde, mehrmals gesehen. Fälle, in denen Brand des Dünndarms nach Embolie der Arteria mesaraica superior auftrat, sind öfter beobachtet worden. Ich selbst habe auch einmal wegen eines solchen Falles, weil ich glaubte, einen Ileus, durch Invagination verursacht, vor mir zu haben, natürlich ohne Erfolg, laparatomirt.

Durch die letzteren Beobachtungen ist auch der Einwurf widerlegt, welchen man mir beim Vortrage dieser Abhandlung im physiologischen Vereine zu Kiel machte, dass beim Abtragen des Mesenteriums und selbst bei der Unterbindung der Arteria mesaraica superior so viel Nerven zerstört würden, dass sich daraus vielleicht das Brandigwerden des Darms erklären könnte. Denn die Embolie lässt die Nerven ungeschädigt, und doch tritt Brand des Darms dadurch ein.

Nun sehe man sich einmal die Gefässvertheilung eines verdauenden Menschendarms, wozu ich bei Laparatomien wegen Verletzungen mehrmals Gelegenheit hatte, oder was mindestens ebenso gut ist, bei gewissen Krankheiten beim lebenden oder todten Darme an! Entfernt man aus dem Bauche eines Kranken grosse Geschwulst- oder Wassermassen, so erweitern sich die vom Drucke befreiten Gefässe der Darmwand sehr stark. Man sieht zwischen den in der Darmwand verlaufenden Gefässen ganz ausserordentlich zahlreiche und grobe Anastomosen. Dasselbe beobachtet man bei der Section von Leichen, welche vor dem Tode eine starke Entzündung des Darms durchgemacht haben. Beim zarten Darme des Kaninchens ist auch das nicht einmal nöthig, man sieht die sehr zahlreichen und starken Anastomosen sehr deutlich, selbst wenn die Gefässe gerade eng sind. Wir stehen also der ganz merkwürdigen Thatsache gegenüber, dass ein nach anatomischen Begriffen mit den vollkommensten Collateralbahnen ausgestattetes Gefässsystem bei verhältnissmässig geringfügigen mechanischen Kreislaufstörungen das anämische Gebiet mit Blut zu versorgen nicht im Stande ist, während wir das bei äusseren Körpertheilen unter viel schwierigeren Verhältnissen in der voll-

kommensten Weise sehen. Hier versagt die mechanische Theorie vollkommen, und wir wollen sehen, ob unsere im vorigen Capitel entwickelten Anschauungen das Räthsel zu lösen vermögen.

Bevor man zur Prüfung des Blutgefühles des Darms geht, muss man sich vergegenwärtigen, dass eine ganze Reihe von Ursachen am Darme eine starke Hyperämie hervorzubringen im Stande sind. Vor allen Dingen sind dies:

1. Die Entlastung des Darms vom Drucke. Bekanntlich sind die Gefässe aller Körpertheile auf einen gewissen Druck, vor allen Dingen auch auf den jeweiligen Luftdruck eingestellt. Deshalb kann schon der einfache Bauchschnitt unter Umständen Hyperämie des Darms hervorrufen, weil wir die elastische Spannung der Bauchdecken vermindern. Indessen spielt das bei einem ruhig in Rückenlage verharrenden narkotisirten Thiere eine sehr geringe Rolle. Hier ist offenbar der Druck im Bauche annähernd dem äusseren Luftdrucke gleich. Zuweilen ist er sogar in gewissen Phasen der Athembewegungen geringer, denn ich habe zuweilen bei sehr kleinen Bauchschnitten, die ich früher zu anderen Zwecken ausführte, die Luft unter Pfeifen durch die kleine Oeffnung in den Bauch eintreten hören. In der That sieht man auch, dass unmittelbar nach Vollendung des Bauchschnittes der Blutgehalt des Darms derselbe bleibt.

2. Die längere Berührung mit der Luft bringt eine derartige Hyperämie des Darms hervor, dass er für unsere Versuche nicht brauchbar ist. Deshalb bin ich bei allen Versuchen, welche ich nicht, wie gleich zu beschreiben, unter Kochsalzlösung ausgeführt habe, in folgender Weise vorgegangen: Aus einem kleinen Bauchschnitte wurde schnell eine Dünndarmschlinge hervorgeholt, diese abgeschnürt, wieder in die Bauchhöhle zurückgebracht und bis zur schliesslichen Beobachtung darin gelassen. In der Zwischenzeit wurde die Bauchhöhle vorläufig wieder durch Nähte oder Klemmpincetten geschlossen.

Um diese für die Betrachtung des Darms störende Hyperämie auszuschliessen, hat Braam Houckgeest[1]), welcher die Bewegungen des Darms studirte, nach dem Vorschlage von San-

[1]) Pflüger's Archiv. Bd. 6.

ders empfohlen, den Darm unter physiologischer Kochsalzlösung zu untersuchen. Ein Kaninchen wird, nachdem der Bauchschnitt bis auf das Bauchfell ausgeführt, und eine Trachealcanüle mit langem Rohre in die Luftröhre eingeführt ist, ganz in blutwarme 0,6 procentige Kochsalzlösung untergetaucht. Unter der Flüssigkeit wird das Bauchfell durchtrennt, und der Darm hervorgeholt, aber nur soweit, dass er stets gänzlich von Kochsalzlösung bedeckt ist. In der That tritt dann die starke Hyperämie, welche jede längere Berührung mit der Luft hervorbringt, nicht ein. Wohl bleibt auch hier eine gewisse Hyperämie nicht aus, wie der Vergleich einer lange vorgelagerten Schlinge mit einer anderen, welche man frisch aus dem Bauche herauszieht, zeigt, aber dieselbe ist sehr gering und nicht im mindesten störend. Deshalb müssen wir auch diejenigen Untersuchungen über die Blutfülle des Darms als die beweisendsten ansehen, welche unter Kochsalzlösung ausgeführt sind, und in der That hat mir dies Verfahren noch feine Unterschiede in der Blutfülle gezeigt, welche ich bei der Untersuchung in freier Luft nicht gesehen hatte.

3. Angefülltsein des Darms mit Nahrung bringt Hyperämie nach vorübergehender Abschnürung hervor, wie ich das gleich beweisen werde. Deshalb muss das zu untersuchende Dünndarmstück möglichst leer sein, das heisst, das Versuchsthier muss mindestens 24 Stunden vorher gehungert haben. Auch dann ist der Dünndarm keineswegs leer, und man muss stets eine möglichst zusammengefallene blasse Schlinge wählen und aus dieser beim Kaninchen noch besonders die geringen Mengen von Nahrung durch vorsichtiges Streichen entfernen.

Werden diese Vorsichtsmaassregeln auf's Strengste beobachtet, so ergeben die Versuche:

Versuch 33. Bei einer grossen Anzahl von Kaninchen klemme oder schnüre ich eine leere Dünndarmschlinge 2—20 Minuten lang so fest ab, dass der Blutkreislauf völlig in ihr stockt. In keinem einzigen Falle trat eine deutliche Hyperämie auf. Natürlich muss man immer unmittelbar benachbarte Darmtheile mit einander vergleichen, und nicht etwa ein abgeschnürtes Darmstück mit einem anderen, welches bisher ruhig in der Tiefe des Bauches gelegen hat. Deshalb muss man auch beim Abschnüren, wie beim Betrachten des Darms stets die betreffende Schlinge bis weit über die

Abschnürungsstelle hinaus vorziehen, um die zu vergleichenden Stücke unter gleiche Verhältnisse zu bringen.

Versuch 34. Ich wiederholte den Versuch an leeren Darmschlingen mehrerer Kaninchen unter physiologischer Kochsalzlösung von 38° C. Auch hier sah ich an wirklich leeren Schlingen niemals eine Hyperämie auftreten. Wohl aber konnte man hier zuweilen an einem scheinbar leeren abgeschnürt gewesenen Stück eine flüchtige Röthe sehen, welche schnell wieder verschwand, und welche nicht im mindesten an die starke reactive Hyperämie äusserer Körpertheile erinnerte. Dann zeigte aber stets der Schnitt in dies Darmstück, dass es nicht ganz leer von Nahrung war.

Versuch 35. Ich wiederholte den Versuch bei mehreren Hunden, einem Schweine und einer Ziege mit demselben Erfolge.

Ganz anders gestalten sich die Versuche, wenn ich eine stark mit Nahrung gefüllte Schlinge längere Zeit abschnüre.

Versuch 36. Mehreren Kaninchen, welche vorher stark gefüttert sind, schnüre ich eine volle Darmschlinge 2—5 Minuten lang ab, ohne dass eine deutliche Hyperämie auftritt. Nach 10 Minuten lang dauernder Abschnürung dagegen wird sie deutlich, nach 15—20 Minuten Dauer häufig recht deutlich. Weitaus am besten gelingt der Versuch unter Kochsalzlösung, hier konnte ich nie im Zweifel sein, dass die volle Schlinge hyperämisch wurde, während das bei der Betrachtung in freier Luft häufig zweifelhaft war.

In gar nicht zu verkennender Weise zeigt die Verhältnisse erst folgender Versuch:

Versuch 37. Mehreren nüchternen Kaninchen schnüre ich unter Kochsalzlösung zwei leere Dünndarmschlingen ab. Die eine von diesen fülle ich vermittelst einer Spritze mit blutwarmer Milch. Die Hohlnadel der Spritze muss fein sein und schräg durch die Darmwand durchgestossen werden, damit sich die Milch nicht aus dem Stichkanale entleert und das Wasser trübt. Nachdem die Abschnürung 15 Minuten gedauert, entferne ich sie an beiden Schlingen. Dass leere Darmstück bleibt blass, das mit Milch gefüllte wird hochroth. Die arterielle Hyperämie ist scharf am Schnürringe abgeschnitten und hält sich eine geraume Zeit. Die Hyperämie beschränkt sich, auch nachdem die Milch längst in den benachbarten Darm abgeflossen ist, auf das abgeschnürt gewesene Stück.

Versuch 38. Derselbe Versuch gelang noch besser am Dünndarme von zwei Hunden. Hier trat an der gefüllten Schlinge eine Hyperämie auf, welche an Stärke und scharfem Abschneiden am Schnürringe durchaus der reactiven Hyperämie äusserer Körpertheile gleichkam.

(Von Wichtigkeit für das Gelingen dieser Versuche ist noch die Art der Abschnürung. Sie muss unter allen Umständen so gemacht werden, dass sie plötzlich und ohne Schädigung des Darms und des Mesenteriums

zu lösen ist. Hier haben sich mir drei verschiedene Verfahren bewährt. 1) Der Darm wird mit einer Klemmzange, welche eine Sperrvorrichtung und gebogene, mit dicken Gummischläuchen überzogene Arme zum Fassen einer Darmschlinge trägt, abgeklemmt. Sie hat den Vortheil, dass sie im Nu umgelegt und im Nu wieder gelöst ist. Aber für die Untersuchung in freier Luft hat sie einen grossen Nachtheil, sie ist dick und schwer, und ihre klemmenden Arme müssen mit dem abgeklemmten Darmstücke in den Bauch zurückgebracht werden. Dort verursachen sie einen schädlichen Druck auf den benachbarten Darm und zuweilen auch auf das abgeklemmte Darmstück selbst. Die Klemmzange ist deshalb nur für die Untersuchung unter Kochsalzlösung zu empfehlen, weil hier die Darmschlingen frei im Wasser schwimmen. 2) Die Darmschlinge mitsammt ihrem Mesenterium wird auf einem zugeschnittenen Korkstücke durch einen schmalen Gummistreifen, der mehrmals herumgeführt wird, so abgebunden, dass die Abklemmungsstelle des Darms ganz auf einer Seite des Korkes liegt. Der Knoten des Gummibandes sitzt auf der gegenüberliegenden Seite. Der Kork lässt sich leicht mit in die Bauchhöhle versenken und macht keine Störungen. Will man die Abschnürung lösen, so schneidet man einfach das Gummiband mit einem scharfen Messer auf der freien Korkseite durch. 3) Man bindet einen Seidenfaden in Form einer einfachen Schleife um die Darmschlinge; will man die Abschnürung lösen, so zieht man einfach an den Schleifenenden des Fadens, und dieser löst sich ohne jede Schwierigkeit. Allerdings geschieht es hier hin und wieder einmal, dass die Schleife sich lockert, und nur eine Stauungshyperämie entsteht; dann ist der Versuch eben unbrauchbar.)

Die Versuche am Dünndarme haben also ergeben, dass zweifellos dem leeren Darme das Blutgefühl abgeht. Beim gefüllten Darme dagegen tritt eine Hyperämie, beim künstlich mit Milch gefüllten leeren Darme eine starke Hyperämie nach der Abschnürung auf. Selbstverständlich ist das kein Blutgefühl in dem Sinne, wie ich dieses Wort bisher gebraucht habe, denn es wäre widersinnig, eine so allgemeine und elementare Eigenschaft sich als an die Füllung des Darmes gebunden vorzustellen, sondern es ist ein ganz anderer Reiz, welcher das Blut in den abgeschnürt gewesenen gefüllten Darmtheil schiessen lässt. Wir wissen, dass die Füllung des Darmes mit Nahrungsstoffen, oder mit anderen Worten die im vollen Gange befindliche Verdauung, Hyperämie, das Leersein des Darmes Anämie veranlasst. Die eingeführte Nahrung bildet also einen heftigen Reiz für den Blutzufluss. Im abgeschnürten Darmtheile wird dieser Reiz fortwährend auf die Schleimhaut wirken, ohne dass er befriedigt werden kann, und so häufen die einzelnen Reize

sich und bilden einen mächtig anschwellenden Gesammtreiz. Sobald der Kreislauf freigegeben wird, tritt dieser ungewöhnlich starke Reiz in diesem Darmgebiete in Thätigkeit und schafft eben durch seine Mächtigkeit eine starke Hyperämie. Da könnte man allerdings einwenden: wenn die Füllung eines anämisch gemachten Darms Blutzufluss bewirkt, so könnte das auf einen auszubildenden Collateralkreislauf doch ebenfalls einen fördernden Einfluss ausüben, beziehungsweise, es müsste bei Kreislaufstörungen ein leerer Darm leichter brandig werden, als ein gefüllter, was den Thatsachen nicht entspricht. Diesen Einwand widerlegt folgender Versuch:

Versuch 39. Bei einem Hunde und zwei Kaninchen binde ich das Mesenterium eines leeren Dünndarms hart am Darme in der Ausdehnung von 2 cm ab. Dann schnüre ich die ganze Dünndarmschlinge von ungefähr 10 cm Länge, welche das abgebundene Stück enthält, mit einem Seidenfaden 10 Minuten lang ab. Die abgeschnürte Schlinge fülle ich mit blutwarmer Milch. Nach Lösung des Fadens tritt eine deutliche arterielle Hyperämie in der Schlinge auf, von welcher bei dem Kaninchen die blasse Farbe des Darmstücks, dessen Mesenterium abgebunden, und beim Hunde die blassbläuliche Farbe sehr lebhaft absticht. Selbst bei längerer Betrachtung sieht man nicht, dass diese Darmstücke sich mit arteriellem Blute füllen, sie bleiben blass.

Demnach betrifft diese Verdauungshyperämie lediglich die Darmtheile, zu welchen der Blutzufluss im vollen Umfange wieder freigegeben wird, sehr im Gegensatz zu der sogenannten reactiven Hyperämie äusserer Körpertheile, wie die Versuche 20, 22, 23 lehren. Es kann also diese Verdauungshyperämie auch keinerlei Einfluss auf die Entstehung eines Collateralkreislaufes ausüben.

Deshalb können wir getrost sagen: dem Dünndarme fehlt das Blutgefühl in dem Sinne, in welchem ich es den äusseren Körpertheilen zugesprochen habe. Ist dann meine Ansicht richtig, dass das Blutgefühl das entscheidende Mittel für das Zustandekommen des Collateralkreislaufes ist, so erklärt sich das räthselhafte Brandigwerden des Darms, trotz ausserordentlich reichlicher Collateralbahnen ganz von selbst.

Hier bedarf es aber einer Erklärung, warum der Darm nicht die den äusseren Körpertheilen verliehene, so ausserordentlich nützliche Eigenschaft des Blutgefühls besitzt. Die Erklärung ist, glaube ich, einfach genug. Die Natur hat mit der fort-

schreitenden Entwickelung die Gewebe mit Eigenschaften ausgestattet, deren sie bedürfen. Die äusseren Körpertheile, welche durch Verletzungen, Druck und andere Schädlichkeiten sehr häufig Kreislaufstörungen erleiden, müssen selbstthätige Einrichtungen haben, um jeder Zeit diese Störungen schnell und sicher auszugleichen. Der Darm aber ist bei seiner Lage im Innern des Körpers, bei seiner Schlüpfrigkeit und Beweglichkeit, vor derartigen Schädlichkeiten geschützt und bedarf dieser Sicherheitsmaassregeln nicht.

Auch für Jemanden, dem diese Anschauung zu theoretisch klingt, giebt es eine andere Erklärung, welche im Grunde genommen allerdings auf dasselbe hinausläuft. Wir wissen aus zahlreichen Beispielen, dass Körpertheile Fähigkeiten, die ihnen ursprünglich durch Vererbung und Erziehung gegeben sind, schnell verlieren, wenn sie nie Gelegenheit haben, diese Fähigkeiten zu üben. Das geschieht schon in einer Generation, um wie viel mehr wird es da der Fall sein, wenn dieselben Verhältnisse in unzähligen Generationen immer wiederkehren.

Andererseits aber wissen wir, dass die Gewebe verlorene Eigenschaften durch Uebung und allmähliche Gewöhnung wiedergewinnen, oder neue Eigenschaften erwerben, und es wäre ein interessanter Versuch, zu ergründen, ob leere Dünndarmtheile, welche durch Geschwülste oder andere Ursachen sowohl gedrückt und gezerrt, als auch so befestigt werden, dass sie Druck und Stoss, welche von aussen durch die Bauchdecken hindurch wirken, nicht ausweichen können, auf eine künstlich erzeugte Anämie mit reactiver Hyperämie antworten.

Die oben entwickelte Anschauung über die Gründe des fehlenden Blutgefühls am Darm wird sehr wesentlich unterstützt durch eine bekannte Erfahrung. Ich sagte im vorigen Capitel, dass die äusseren Körpertheile für ihr Dasein zweier elementarer Eigenschaften bedürfen, des gemeinen Gefühls, insbesondere der Schmerzempfindung, und der Fähigkeit, Kreislaufstörungen wahrzunehmen und auszugleichen, welche ich mit dem Namen Blutgefühl bezeichnet habe. Dass der Dünndarm die letzte Eigenschaft nicht besitzt, habe ich soeben entwickelt, und dass ihm die erste fehlt, wissen wir längst. Bekanntlich besitzt der Darm keine Berührungs-, Tast-, Temperatur- oder Schmerz-

empfindung in dem Sinne, wie die äusseren Körpertheile mit diesen Eigenschaften versehen sind. Dass man beim Menschen Darmtheile, ohne dass der geringste Schmerz empfunden wird, schneiden, brennen, stechen, quetschen kann, ist jedem Chirurgen von der Anlegung des Anus praeternaturalis (in zwei Zeiten) her bekannt. Aber auch grössere Eingriffe kann man am Darme des Menschen machen, ohne dass der Kranke das Geringste fühlt. Ich selbst habe dreimal, nach dem Vorgange von Riedel, ohne Narkose ausgedehnte Darmresectionen mit nachfolgender Darmnaht bei Fällen ausgeführt, wo bereits Bauchwunden bestanden (1—2 Tage alter, vorläufig angelegter Anus praeternaturalis). Besonders aber habe ich in neuerer Zeit zahlreiche Darmoperationen, eine Pylorusresection und eine Pyloroplastik unter Schleich's vortrefflicher Infiltrationsanästhesie ausgeführt, wobei nur die Bauchdecken infiltrirt wurden. Der Darm und in den beiden Fällen auch der Magen liessen sich, sofern nicht Verwachsungen zu lösen waren, Alles bieten, ohne die geringste Empfindung davon zu haben. Starker Zug am Mesenterium wurde einmal als allgemeiner Bauchschmerz, ein anderesmal als Brechreiz empfunden

Diese Analogie zwischen Blutgefühl und gemeinem Gefühl lässt sich noch weiter ausspinnen. Wir sahen, dass der Darm in einem anderen Sinne sehr wohl im Stande ist, seinen Blutgehalt zu regeln, insofern der volle Darm Blut anlockt, der leere es wieder abgiebt. So ist auch der Darm in einem anderen Sinne, als dem oben entwickelten mit Gefühl begabt. Derselbe Darm, den man, ohne dass er die geringste Empfindung davon hat, stechen, brennen, schneiden und quetschen kann, vermag trotzdem die fürchterlichsten Schmerzen zu empfinden. Man denke nur an die heftigen Schmerzen, welche gewisse Krankheiten am Darm hervorrufen und an die wüthend schmerzhaften Kolikanfälle bei chronischen Hindernissen im Darm.

(Man stellt sich wohl häufig vor, dass vor Allem starke und krampfhafte Peristaltik Schmerzen im Darm hervorruft. Dagegen spricht mir folgende Beobachtung: Eine Frau hatte nach der Operation eines eingeklemmten Schenkelbruches, dessen Bruchpforte wohl damals in übertriebener Weise erweitert wurde, einen neuen Schenkelbruch von der seltenen Grösse eines Kindskopfes bekommen. Der Bruch enthielt eine Menge Dünndarm, welcher nur von sehr verdünnter, narbiger Haut und einem ebenso verdünnten Bruchsacke bedeckt war, so dass man die Umrisse der verschiedenen Schlingen

deutlich durch die Bedeckungen erkennen konnte. Durch mechanische Reize, welche durch die dünnen Bedeckungen sehr kräftig wirkten, konnte ich eine so wilde und wogende Peristaltik hervorbringen, wie man sie sich stärker kaum denken kann. Häufte ich die Reize, so trat förmlicher Krampf in einzelnen Darmschlingen auf. Die Frau hörte wohl das laute Gurren und Plätschern, welches durch diese Peristaltik hervorgebracht wurde, hatte aber sonst nicht die geringste Empfindung davon. Es gehört also zur sogenannten schmerzhaften Peristaltik vielleicht noch etwas Anderes, als die übertriebene Bewegung allein. Andererseits beobachten wir ja auch Schmerzen im Darme bei Krankheiten, in welchen die Peristaltik vermindert ist.

Es wäre dies ein vortrefflicher Fall gewesen, um die Wirkung von Arzneimitteln (besonders von stopfenden und abführenden Mitteln) auf die Bewegungen des Dünndarms zu studiren. Leider wollte sich die Frau nicht darauf einlassen und drängte mich zur schnellen Operation.)

Der Magen des Kaninchens entbehrt vollkommen des Blutgefühls.

Versuch 40. Bei zahlreichen Kaninchen klemmte ich Stücke des Magens mit der beschriebenen Klemmzange 5—20 Minuten lang ab. Theils benutzte ich nicht weiter vorbereitete Kaninchen, theils unter Kochsalzlösung getauchte. Niemals konnte ich eine arterielle Hyperämie erzeugen.

Dementsprechend verhielt sich auch dieses Eingeweide gegen Kreislaufstörungen.

Versuch 41. Bei 3 Kaninchen unterband ich die Arteria coeliaca. Sie gingen sämmtlich an Brand des Magens, welcher besonders den Grund desselben betraf, zu Grunde.

Bei einem anderen Kaninchen unterband ich die Arteriae coronariae inferiores und die Gefässbündel, welche von der Gegend des Oesophagus her zur vorderen und hinteren Magenwand ziehen. Es blieben also noch zahlreiche grosse Gefässbahnen, besonders die starken von der Milz kommenden Vasa brevia erhalten. Es entstanden trotzdem ausgedehnte Blutungen in die Schleimhaut des Magens und regelrechte runde Magengeschwüre. Bei wieder anderen Kaninchen machte ich sonstige örtliche Circulationsstörungen. Sobald dieselben eine irgendwie bedeutende Ausdehnung hatten, bildeten sich ganz regelmässig runde Magengeschwüre.

Bei wiederum einem anderen Kaninchen unterband ich die Milzarterie und die Vasa brevia, welche von der Milz zum Magengrunde ziehen, in der Absicht einen hämorrhagischen Infarkt der Milz zu erzeugen. Das Thier starb nach 5 Tagen an Peritonitis. Ich fand als Ursache derselben den Durchbruch eines markstückgrossen, runden Magengeschwürs in dem von den Vasa brevia versorgten Theile des Magens.

Diese Erscheinungen sind, abgesehen allenfalls von der Unterbindung der Art. coeliaca, welche ja eine bedeutende Kreis-

laufstörung darstellt, wiederum unmöglich nach der mechanischen Theorie zu erklären, denn ein Blick auf den Kaninchenmagen belehrt uns, dass hier ganz aussergewöhnlich starke Anastomosen bestehen.

Nach den geschilderten Erfahrungen, welche ich am Kaninchenmagen gemacht hatte, war ich erstaunt, bei dem Magen des Hundes ein ganz zweifellos ausgesprochenes Blutgefühl vorzufinden:

Versuch 42. Klemmte ich ein leeres oder ein volles Stück des Hundemagens in zahlreichen Versuchen ohne weitere Vorbereitung, oder an Thieren, welche ich unter Kochsalzlösung getaucht hatte, mit der Klemmzange ab, stets konnte ich eine reactive Hyperämie nachweisen. Sie kommt zwar lange nicht gleich derjenigen, welche wir an äusseren Körpertheilen sehen, aber sie ist gar nicht zu verkennen. Schon nach 2 Minuten lang dauernder Abklemmung trat sie ein, was ich selbst beim vollen Darme nicht hervorrufen konnte, und wurde sehr deutlich, wenn die Klemmzange 10—20 Minuten gelegen hatte. Die Hyperämie äusserte sich ebenso wohl an den Capillaren, als besonders an den grösseren, durch die Muscularis hindurchtretenden Arterien und an der Erweiterung des gröberen Adernetzes auf der Magenoberfläche.

War dies Blutgefühl, so musste der Magen des Hundes die Probe abgeben, ob meine Ansicht über das Zustandekommen des Collateralkreislaufes richtig ist. Schon Litten[1]) hat durch 5 Versuche am Hunde nachgewiesen, dass nach Unterbindung der Arteria coeliaca kein Brand des Magens entsteht. Seine Versuchsthiere starben sämmtlich an Peritonitis nach 12, 16, 20 und 24 Stunden. Die Sectionsbefunde am Magen beschreibt er mit folgenden Worten: „Der Magen zeigte in allen Fällen eine grosse Menge von Hämorrhagien, welche auf der Serosa und Mucosa am zahlreichsten waren; die letztere stark gewulstet, hyperämisch-ödematös. Die Venen frei von Gerinnungen. Einmal war die Schleimhaut nekrotisirt, ohne suffundirt zu sein; in diesem Falle war der Magen während der Operation sehr stark gequetscht worden.“ Später sagt Litten: „Die Veränderungen bestehen ausschliesslich aus Ecchymosen, von denen die meisten nur klein waren. Nirgends finden wir tiefer greifende Läsion, nirgends Nekrose.“ Ich habe, da hier Litten's Erfahrungen vorlagen, die Arteria

[1]) a. a. O. S. 313.

coeliaca des Hundes nicht unterbunden. Dagegen machte ich noch folgende Versuche:

Versuch 43. Bei zwei Hunden unterband ich die 4 Arteriae coronariae. Der eine starb nach 24 Stunden und zeigte keinerlei Nekrose am Magen. Der andere überstand den Eingriff und frass bereits vom nächsten Tage an alles Mögliche, selbst Knochen. Bei einem Hunde unterband ich sämmtliche zum Magen ziehende Gefässe, welche ich finden konnte, bis auf 2 Vasa brevia; er starb nach 2 Tagen, weil er sich die Bauchwunde aufgeleckt hatte und der Darm vorgefallen war, ohne die geringste Nekrose am Magen. Gleichzeitig führte ich an einem Kaninchen dieselbe Operation aus. Es starb an Brand des Magens.

Bei einem Hunde unterband ich sämmtliche grössere, zum Magen ziehende Gefässe, welche ich finden konnte, hart am Magen, mit Massenligaturen. Er überstand den Eingriff. Ein Kaninchen, welches ich gleichzeitig ebenso operirte, ging an ausgedehntem Brande des Magens zu Grunde.

Weshalb der Magen des Hundes Blutgefühl besitzt, der des Kaninchens dagegen nicht, ist schwer zu sagen. Die Arten variiren eben.

Ausser dem Magen und Dünndarm habe ich auch, wenigstens beim Kaninchen, Coecum und den Tänien tragenden Theil des Colon auf Blutgefühl untersucht. Indessen ist es nicht möglich, diese mit dicken und zähen Kothmassen gefüllten Darmtheile trotz längeren Fastens leer zu bekommen. Deshalb habe ich immer den vollen Darm untersucht.

Versuch 44. Bei 8 Kaninchen wird ein Stück des Coecums unter den oben angegebenen Vorsichtsmaassregeln 2—20 Minuten mit einer Klemmzange abgeklemmt. Sobald die Zange 5 Minuten oder länger gelegen hat, treten, wie die genauere Vergleichung der in den Falten des Darmes verlaufenden Gefässe und eine ganz leichte Rosafärbung der Darmwand beweist, Spuren einer Hyperämie auf, welche indessen lange nicht derjenigen, welche ich beim Hundemagen beobachtete, gleichkommt.

Versuch 45. Bei 6 Kaninchen werden Stücke des mit Tänien versehenen Theiles des Colon 5—20 Minuten theils mit der Klemmzange abgeklemmt, theils mit Seidenfäden abgeschnürt. Es tritt in allen Fällen eine deutliche Hyperämie ein, aber sie ist nicht im entferntesten zu vergleichen mit der reactiven Hyperämie äusserer Körpertheile.

Versuch 46. Beide Versuche am Coecum sowohl wie am Tänien tragenden Theile des Colon werden bei Kaninchen wiederholt, welche unter 0,6 procentige Kochsalzlösung getaucht sind. Hier ist die nachfolgende Hyperämie entschieden viel geringer beim Coecum, bei kürzer dauernder Abschnürung überhaupt nicht festzustellen, immer aber höchstens leicht ange-

deutet, beim Tänien tragenden Abschnitt des Colon tritt sie auch erst nach länger als 5 Minuten lang dauernder Abschnürung deutlich auf.

Alle diese Versuche leiden an dem Uebelstande, dass es nicht gelingt, diese Darmtheile überhaupt leer von Koth zu bekommen und es ist deshalb nicht zu entscheiden, ob die nach der Abschnürung entstehende Hyperämie durch die unterbrochene Verdauung des Darms, oder durch die Anämie verursacht wird. Nach Analogie zu schliessen, ist das erstere weit wahrscheinlicher. Selbst aber, wenn dies nicht der Fall wäre, so kann man behaupten, dass diese Darmtheile nicht das lebhafte und empfindliche Blutgefühl äusserer Körpertheile oder auch nur des Hundemagens haben, sondern dass es bei ihnen nur angedeutet ist.

Die Erfahrungen, welche man mit dem Abtrennen von Mesenterium am Dickdarme gemacht hat, sprechen für fehlendes Blutgefühl. Um einen Begriff von der Empfindlichkeit des Dickdarms gegen Kreislaufstörungen zu geben, will ich ebenfalls eigene Versuche anführen:

Versuch 47. Einem Kaninchen trennte ich in der Ausdehnung von 5 cm das Mesenterium des Coecums hart am Darme ab und tödtete es nach 5 Tagen. Es war kein Brand eingetreten. Ein anderes, welchem ich dagegen 10 cm weit dieses Mesenterium abtrennte, ging an Brand des zugehörigen Darmstückes zu Grunde.

Versuch 48. Einem Kaninchen unterband ich 10 cm Mesenterium des Tänien tragenden Theiles des Colon hart am Darme mit Massenligaturen. Es wurde getödtet nach 30 Stunden. Der zugehörige Darmtheil war in ganzer Ausdehnung hämorrhagisch infarcirt, die Darmwand an einigen Stellen, wo Verklebungen mit anderen Därmen vorhanden waren, morsch. Ob sie brandig war, ist ungewiss. Mikroskopische Untersuchungen, um dies zu entscheiden, habe ich nicht ausgeführt.

Einem anderen Kaninchen band ich dasselbe Mesenterium in der Ausdehnung von 13 cm hart am Darme ab. Das ganze zugehörige Darmstück wurde brandig.

Nach diesen Versuchen scheint es ja, als ob der Dickdarm des Kaninchens eine etwas ausgedehntere Ablösung des Mesenteriums verträgt, als der Dünndarm, wo die zulässige Grenze der Entblössung zwischen 3 und 5 cm liegt. Uebrigens ist auch das gerade Gegentheil behauptet (Tansini), was Zesas bestreitet. Auf ein Bischen mehr oder weniger aber kommt es auch gar nicht an. Sicherlich ist auch der Dickdarm trotz zahl-

reicher sichtbarer Anastomosen gegen Ernährungsstörungen sehr empfindlich. Das bestätigen auch die Beobachtungen am Menschen. Als man im Jubel über die ersten Erfolge der Pylorusresection mit der Resection krebsiger Magentheile noch weiter ging, als gut war, kam es vor, dass man Magencarcinome entfernte, welche mit dem Mesocolon untrennbar verwachsen oder welche gar in dies Gekröse hineingewachsen waren. Dies musste man alsdann mit entfernen. Dabei haben Lauenstein[1]), Monitor[2]), Czerny[3]) und Andere Brand des zugehörigen Theiles des Colon beobachtet.

Schliesslich habe ich von den Eingeweiden noch die Niere und die Milz untersucht.

Versuch 49. Bei mehreren Kaninchen löse ich eine Niere aus ihrer Kapsel und klemme die Gefässe mit dem ganzen Nierenstiel 5—15 Minuten ab. Ich konnte weder eine deutliche danach auftretende Hyperämie erkennen, noch ergaben vor und nach Lösung der Abklemmung genommene grobe Maasse der drei Dimensionen einen Unterschied.

Versuch 50. Bei mehreren Kaninchen führe ich denselben Versuch an der Milz aus, mit demselben Erfolge. Nur ändert die Milz während der Abklemmung sehr ihre Form. Sie wird viel kürzer, aber dicker.

Bei der Niere ist es zweckmässig für den Versuch, beide Nieren auf ihre Farbe zu vergleichen. Bei der Milz ist man auf Schätzung der Farbe vor und nach Lösung der Abklemmung angewiesen, da ein Vergleichsgegenstand fehlt. Dass diese Eingeweide während der Abklemmung ihre Farbe verändern, ist selbstverständlich.

Ich lege auf diese Versuche an Milz und Niere nicht viel Werth, weil es sehr schwierig ist durch Maasse und Farbe hier zu entscheiden, ob wirklich eine reactive Hyperämie entsteht, ganz im Gegensatz zu dem Darme, an welchem Unterschiede in der Gefässfüllung so ausserordentlich leicht zu sehen sind. Jene Eingeweide werden uns im zweiten Theil der Arbeit, bei der Erklärung des venösen Rückflusses aus gesperrt gewesenen Theilen und bei der Erklärung des hämorrhagischen Infarktes von grösserer Bedeutung sein. Immerhin scheint mir aus den

[1]) Centralbl. für Chir. 1885. No. 8.
[2]) Gutsch, Archiv für klin. Chir. Bd. 29. Heft 3.
[3]) Archiv für klin. Chir. Bd. 31. Heft 2.

obigen ziemlich rohen Versuchen hervorzugehen, dass weder Milz noch Niere ein stark ausgeprägtes Blutgefühl besitzen, denn das würde sicherlich deutlich zu sehen sein.

Die Erfahrungen an den gegen Kreislaufstörungen so empfindlichen Eingeweiden haben meine im vorigen Capitel vertretene Ansicht, dass das Blutgefühl der Gewebe das Entscheidende beim Zustandekommen des Collateralkreislaufes ist, auf's Schönste bestätigt. Indessen bin ich nicht so einseitig, um zu behaupten, dass es das einzige Mittel sei. Immerhin wird auch die Anfangs eintretende, durch Versuche nachgewiesene Drucksteigerung oberhalb der Sperrung das ihrige dazu thun. Latschenberger und Deahna's interessanter Versuch spricht dafür, dass diese Drucksteigerung im Wesentlichen durch nervösen Einfluss zu Stande kommt. Ich habe selbst Versuche gemacht, welche uns auf denselben Weg weisen, und welche auch wieder einmal die Unzulänglichkeit der mechanischen Theorie auf diesem Gebiete darthun:

Versuch 51. Bei einem ziemlich grossen Hunde lege ich die Arteria femoralis hoch oben unter dem Ligament. Poupartii frei und messe ihren Durchmesser, welcher an einer bestimmten Stelle 4 mm beträgt. Jetzt lege ich dicht unterhalb dieser Stelle künstliche Blutleere an und messe wieder. Der Durchmesser beträgt 3,5 mm. Nach 10 Minuten löse ich die künstliche Blutleere und messe abermals. Während des Eintretens der reactiven Hyperämie beträgt der Durchmesser wieder 4 mm.

Versuch 52 an der Arteria femoralis eines anderen grossen Hundes ergiebt: Durchmesser vor der Blutleere 6,5 mm. Gleich nach Anlegung derselben: knapp 6 mm. 5 Minuten später: knapp 6 mm. Unmittelbar nach Lösung des Schlauches: 6 mm. Nach Abblassen des Beines 6 mm.

Versuch 53 an der Arteria femoralis eines grossen Hundes ergiebt: Durchmesser vor der Blutleere: 5 mm. Gleich nach Anlegung derselben knapp 5 mm. 5 Minuten später: knapp 5 mm. Gleich nach Abnahme des Schlauches: 5 mm. Etwas später, während die Hyperämie recht stark ist, 6 mm. Nach völligem Abblassen des Beines 5 mm.

Alle drei Hunde waren sehr kurzhaarig und hatten weisse Beine.

Die Versuche beweisen, dass bei einer wirklich vollständigen Sperrung des Kreislaufes (die Unterbindung einer Hauptarterie ist keine vollständige Sperrung) genau das Umgekehrte eintritt, was man nach mechanischen Gesetzen erwarten sollte. Denken wir uns, wir messen den Durchmesser eines elastischen Schlauches, durch welchen unter einem bestimmten Drucke Flüssigkeit strömt,

welche unter einem gewissen beträchtlichen Widerstande abläuft. Sperre ich jetzt den Abfluss völlig, so wird der Druck in dem Schlauche steigen und ihn ausweiten. Gebe ich aber den Abfluss frei und räume gleichzeitig die beträchtlichen Widerstände, welche wir uns Anfangs dem Ausströmen entgegenstehend gedacht haben, fort, so muss der Druck bedeutend sinken, und der Schlauch sich verengern, ja wenn die Widerstände für den Abfluss ganz gering sind und die Flüssigkeit in ihm beträchtlich schneller strömt, kann er thatsächlich zusammenfallen.

Diese Verhältnisse sind nun bei den oben mitgetheilten Versuchen wirklich vorhanden. Bei Verschluss der Arterie und ihrer Nebenäste sollte der Durchmesser grösser werden, er wird aber im Gegentheil eher geringer. Bei der Freigabe des Blutstroms sollte die Arterie stärker zusammenfallen, sie wird aber im Gegentheil eher weiter. Es zieht sich also während der Abschnürung des Gliedes wahrscheinlich unter Nerveneinfluss die Arterie zusammen und lässt sich nicht durch den stärkeren hydraulischen Druck ausweiten. Während der reactiven Hyperämie indessen, wo sie wegen der enormen Herabsetzung der Widerstände und der Verminderung des hydraulischen Druckes zusammenfallen sollte, tritt wahrscheinlich wieder unter Nerveneinfluss eine Erweiterung ein.

Diese Erweiterung tritt aber erst in dem Augenblicke ein, wo das Blut wirklich in das anämische Gebiet abfliesst, oder noch eine Kleinigkeit später. Denn ich sah bei einem Hunde unmittelbar nach Lösung des abschnürenden Schlauches die Arterie in der That für einen Augenblick zusammenfallen, aber, bis ich zur Messung des Durchmessers kam, war sie schon wieder erweitert. Der Nutzen dieser Einrichtung für die Versorgung eines anämischen Theiles mit Blut ist klar.

Diese Messungen an den Arterien sind ziemlich roh mit einer Schiebelehre vorgenommen. Sehr feine Unterschiede lassen sich damit selbstverständlich nicht messen. Das scheint mir aber auch gar nicht nöthig. Denn das geht unzweideutig auch aus diesen Messungen hervor, dass die vollständig gesperrte Arterie sich jedenfalls nicht erweitert, und dass die Arterie, während der grossartigen Widerstandverringerung, wie sie bei

der reactiven Hyperämie vorliegt, sich nicht verengt, wie man das nach mechanischen Auffassungen annehmen sollte, und das ist das Wesentliche.

Der endgültige arterielle Collateralkreislauf.

Es ist bekannt, dass eine gewisse Zeit lang nach Unterbindung einer Hauptarterie die Entwickelung eines oder mehrerer Collateraläste so weit fortgeschritten ist, dass gerade so viel Blut, als früher durch die Hauptarterie, jetzt durch jene hindurch läuft, ohne dass dazu besondere Hülfsmittel in Anspruch genommen zu werden brauchen. Auch dafür hat man mechanische Erklärungen geben wollen. Zunächst soll der höhere Druck oberhalb der Sperrung diese Bahnen mechanisch dehnen. Ueber die Mangelhaftigkeit dieser Erklärung brauche ich mich nicht weiter zu verbreiten; ich weise hin auf dasjenige, was ich über dieses Hülfsmittel beim Zustandekommen des vorläufigen Collateralkreislaufes gesagt habe.

Nothnagel, welcher sich eingehender mit dieser Frage befasst hat, giebt eine andere Erklärung. Wie schon in der Uebersicht der Theorien über den vorläufigen Collateralkreislauf mitgetheilt ist, vertritt er v. Recklinghausen's Standpunkt, dass nehmlich durch die Vermehrung des Stromgefälles das Blut mit vermehrter Geschwindigkeit in das anämische Gebiet hineinfliesst. Er sagt: „Demnach stellt sich die Frage so: in welcher Weise kann die arterielle Strombeschleunigung die Hypertrophie und Hyperplasie, das Wachsthum der Gefässwand, veranlassen? Zur Beantwortung dieser Frage kann ich allerdings keine directen Versuche beibringen; vielmehr muss ich an andere Thatsachen der Anatomie und Physiologie anknüpfen, betreffend die Ernährung der Gefässe. Die grossen Gefässe haben Vasa vasorum, durch welche sie ihr Ernährungsmaterial beziehen. Die kleinen Arterien besitzen keine Vasa vasorum; sie müssen das für die Ernährung, beziehungsweise das Wachsthum ihrer Wand erforderliche Material direct aus dem sie durchfliessenden Blutstrom entnehmen. In welcher Weise mit Rücksicht auf die Einzelheiten des Vorgangs dies geschieht, ist eine für unser gegenwärtiges Thema erst in zweiter Linie stehende Sache.

Es kann nun zwar nicht direct nachgewiesen werden, aber

es ist eine gewiss nicht unberechtigte und auch nicht ohne Analogie dastehende Vorstellung, dass das durchströmte Gewebe der Gefässwand um so mehr ernährendes Plasma in sich aufnehmen wird, je grösser die Blutmenge ist, von welcher das Gefäss in der Zeiteinheit durchflossen wird. Es ist nun aber klar, dass bei vergrösserter Geschwindigkeit mehr Blut in der Zeiteinheit das Gefäss durchfliesst. Und so wird eine Hypertrophie, und nach Ausweis der mikroskopischen Bilder auch eine Hyperplasie der Gefässwände, d. h. eine Erweiterung und ein Wachsthum der in Rede stehenden collateralen Bahnen herbeigeführt."

Dagegen ist zunächst einzuwenden, dass man eben so gut, was die Ernährung der Gefässwände anlangt, das Gegentheil behaupten kann, und dies auch schon behauptet hat. Wenigstens wurde mir gelegentlich einer Discussion über die Ursachen der Bindegewebsneubildung in Folge venöser Hyperämie von autoritativer Seite eingeworfen, dass dies wahrscheinlich eine Folge der gesteigerten Ernährung sei, weil der verlangsamte Blutstrom einen besseren Austausch der von den Geweben aufzunehmenden und abzugebenden Stoffe ermögliche.

Ausserdem bin ich aber auch in der Lage, über die Frage, ob eine vermehrte Durchströmung mit Blut Hypertrophie hervorbringt, einige Erfahrung vorzubringen. Es ist seit Langem ein Lieblingsgedanke von mir gewesen, das Blut im Körper lenken zu können, wohin ich es haben wollte. Ich dachte damit einerseits Krankheiten heilen und andererseits schlecht ernährte und welke Glieder aufbessern zu können. Das erste ist mir, wenigstens was die Tuberculose anlangt, glaube ich, bis zu einem befriedigenden Grade gelungen, das zweite vollständig misslungen. Ich dachte auch einmal so, wie Nothnagel, und machte deshalb ein durch langen Nichtgebrauch und andere Ursachen ausserordentlich abgemagertes Bein künstlich arteriell hyperämisch. Ich liess die Hyperämie Wochen lang andauern, erreichte aber eigentlich das gerade Gegentheil von dem was ich wollte, wenigstens, was die am meisten der Hyperämie unterworfene Haut anlangte. Sie wurde noch zarter, dünner und empfindlicher als sie vorher schon war.

Man sieht nun sehr selten die Folgen dauernder arterieller

Hyperämie in der Natur, während die Folgen venöser Hyperämie häufiger beobachtet werden. Die einzige Ursache, welche, soweit mir bekannt ist, länger dauernde arterielle Hyperämien in den kleinen Gefässen der Haut hervorbringt, ist die Einwirkung der Hitze bei gewissen Berufsständen, z. B. Maschinenheizern, Bäckern, Glasbläsern, Köchen. Bekanntlich sehen diese Leute ausserhalb ihres Berufes meist recht blass aus und haben eine zarte Haut. Marey erklärt dies mit seiner Theorie, dass jeder von der Gleichgewichtslage sich entfernende Gefässzustand bald in das Gegentheil umschlägt. So soll hier der starken Erweiterung der Hautgefässe nachher die Verengerung folgen. Ich glaube, er hat etwas übersehen, was diese Leute, weder für seine Theorie, noch auch gegen Nothnagel's Ansicht von der Wirkung schnelleren und reichlichen Durchströmens arteriellen Blutes sprechen lässt: 1) sind alle diesen Berufen angehörigen Leute aus naheliegenden Gründen meist sehr blutarm. Das habe ich als Schiffsarzt an Maschinenheizern, die in den Tropen fuhren, gesehen und einen deshalb behandelt, und ein erfahrener Arzt der Kaiserlichen Marine erzählt mir, dass dies eine allen Marineärzten bekannte Thatsache sei. 2) wollen die inneren Körpertheile auch leben, und es ist die Annahme naheliegend, dass diese das Blut, welches während der Arbeitszeit im Uebermaass sich in der Haut befand, in den Ruhepausen nöthig haben und anlocken.

Deshalb liegen hier Fehlerquellen vor, und man beobachtet besser diese Verhältnisse an Leuten, welche nur in einzelnen Körperabschnitten häufig arterielle Hyperämien aufweisen, z. B., was mir am nächsten liegt, bei Chirurgen. Ich selbst muss mich, wie das jeder beschäftigte praktische Chirurg nöthig hat, täglich sehr häufig und gründlich waschen. Ich benutze dazu recht heisses Wasser, Schmierseife und Bürste. Bei und nach jedem Waschen sind meine Hände hochroth, bleiben es tagsüber in ziemlich hohem Grade, und diese Röthe schlägt auch keineswegs, wie das Marey's Theorie verlangt, während der Nacht und früh am Morgen in eine Blässe um, sondern wenn ich mich Morgens vor dem Spiegel betrachte, so stechen auch dann die gerötheten Hände und Vorderarme sehr scharf von der Haut des übrigen Körpers ab. Ich habe also dauernde arterielle

Hyperämie in der Haut der Vorderarme und der Hände, aber keineswegs eine Hypertrophie der Haut, sondern im Gegentheile, diese ist, seitdem ich Chirurg bin, sehr viel zarter, dünner und empfindlicher geworden. Man kann dagegen auch nicht einwenden, das käme daher, weil das energische Bürsten und die Seife einen Theil der Epidermis mit fortnähmen, denn auch die Cutis ist eher atrophischer als hypertrophischer, als an anderen Körpertheilen, und in ihr tritt doch die arterielle Hyperämie auf. Ich habe wohl auch bei einem Collegen grobe und verdickte Haut in Folge vielen Waschens gesehen, aber dieser hatte häufig an entzündlichen Eczemen gelitten, und das war einfach die Pseudohypertrophie des Bindegewebes, wie sie nach Entzündungen entsteht.

Dass eine künstlich für eine gewisse Zeit hervorgerufene arterielle Hyperämie sich lange über diese Zeit hinaus halten kann, habe ich auch sonst beobachtet, aber auch keine Hypertrophie danach gesehen. Ich habe damit früher, ehe ich Stauungshyperämie anwandte, und auch später noch in einigen Fällen Tuberculose behandelt. Es gelingt arterielle Hyperämie auf folgende Weise hervorzurufen[1]). Man bringt das betreffende Glied in einen Heissluftkasten, in welchem die Temperatur 70—100° C. beträgt, und lässt es täglich mehrere Stunden darin. Dabei tritt eine sehr lebhafte arterielle Hyperämie auf, welche auch in den Zwischenzeiten keineswegs verschwindet. Wie energisch diese arterielle Hyperämie auch in den Pausen sein kann, geht daraus hervor, dass ich danach zwei Mal aus oberflächlichen Granulationen sehr starke arterielle Blutungen erlebte.

(In neuerer Zeit hat Jacoby[2]) meine Versuche, durch Hyperämie chirurgische Tuberculose zu heilen, auch auf die Behandlung innerer Tuberculose (Lungenphthise) übertragen. Er benutzt, wie ich, Anfangs active Hyperämie. Da liegt ja nach meinen obigen Erfahrungen der Gedanke nahe, dass die Gefahr des Blutsturzes dabei sehr gross sei. Aber ich möchte doch die beiden Erfahrungen von starker Blutung nicht so ohne Weiteres gegen diese Behandlung verwerthen. Denn die Geschwüre, aus denen ich die Blutung entstehen sah, lagen sehr oberflächlich und die Lungengeschwüre liegen tief. Auch wendet Jacoby aus naheliegenden Gründen nicht so starke und

[1]) Behandlung chirurgischer Tuberculose u. s. w. v. Esmarch's Festschrift. Kiel und Leipzig 1893.

[2]) Verhandlungen des Congresses für innere Medicin. Wiesbaden 1896.

dauernde Hyperämien an, wie ich das bei chirurgischer Tuberculose der Gliedmaassen thun konnte.)

Aus dem Gesagten geht hervor, dass arterielle Hyperämie noch keineswegs Hypertrophie hervorruft. Eben so wenig ruft eine starke venöse Hyperämie eine Ueberernährung hervor. Wohl wissen wir, dass in Fällen von allgemeiner Blausucht das Bindegewebe wuchert, dass die Stauungseingeweide dadurch hart und derb werden, und sogar Hyperostosen an Schädel- und Fingerknochen auftreten können. Aber es ist immer nur das anspruchslose Bindegewebe, welches diese Hypertrophie, oder wohl besser gesagt Pseudohypertrophie zeigt. Sehen wir uns dagegen die anspruchsvolleren Gewebsarten, Leber-, Milz-Zellen u. s. w. an, so finden wir das reine Gegentheil, sie gehen zu Grunde und ihre Stelle wird von Bindegewebe eingenommen. Es sind das in der That ganz ähnliche Vorgänge, wie sie Entzündungen hervorrufen und ich habe schon bei früherer Gelegenheit beschrieben, dass eine Stauungshyperämie an chronisch entzündlichem Gewebe (Tuberculose) geradezu die Zeichen einer heissen Entzündung hervorrufen kann und dann erst recht zur Bindegewebsneubildung führt. Aber das kann man doch schwerlich Hypertrophie nennen, das ist mehr Pseudohypertrophie. Beweisender als die Fälle von allgemeiner Blausucht, in denen ja immer die Lebensfähigkeit der Körpergewebe herabgesetzt ist, weil es sich um schwerkranke Menschen handelt, sind die Beobachtungen, welche man in einzelnen, der Stauungshyperämie ausgesetzten Körpertheilen macht. Ich habe hierin eine ausgedehnte Erfahrung, denn ich habe mehrere Hunderte tuberculöser Glieder auf diese Weise mit Monate bis Jahre lang angewandter dauernder Stauungshyperämie behandelt. Ursprünglich hatte ich auch hier die stille Hoffnung, die häufig abgemagerten tuberculösen Glieder durch den Ueberfluss von Blut schnell in einen besseren Ernährungszustand bringen zu können. Aber es gelang nicht, und da wo eine deutliche Zunahme der Dicke und Kraft der Glieder eintrat, erklärte sich dies genügend aus der fortschreitenden Heilung der örtlichen Tuberculose, und der damit verbundenen besseren Gebrauchsfähigkeit der Glieder. Das einzige was man als eine Hypertrophie hätte deuten können, war an den Gliedern einmal eine Verlängerung der kranken

Tibia, was aber eben so gut die Folge des Reizes eines tuberculösen Heerdes oder Sequesters an der Epiphysenlinie gewesen sein kann, und vermehrtes Wachsthum der Haare, welches ich in vielen Fällen ganz zweifellos beobachtet habe. Aber diese Hypertrophie erhält eine eigenthümliche Beleuchtung durch die Beobachtung, dass gerade im Uebrigen kurzhaarige Thiere langes Haar bekommen, wenn sie schlecht ernährt werden. Das weiss jeder Pferdekenner. Auch Knochenverdickungen habe ich nicht beobachtet. Ich glaubte dies einmal gesehen zu haben, doch stellte es sich heraus, dass eine Fehldiagnose vorlag. Ich hielt das Leiden für Tuberculose, und es war eine chronische Osteomyelitis mit Nekrose, wo der Reiz des Sequesters die Knochenwucherung hervorgebracht hatte.

Dagegen habe ich mehrmals gesehen, dass tuberculös gewesene Hoden, welche unter Stauungshyperämie ausgeheilt waren, sich vergrössert zeigten. Ich vermuthe aber, dass es sich auch hier um ähnliche Vorgänge gehandelt hat, wie bei anderen Stauungseingeweiden.

Eben so wenig habe ich aber an den Gliedmaassen jemals eine deutliche Atrophie nach lange dauernder Stauungshyperämie beobachtet, wenn ich von der Druckatrophie absehe, welche der lange Gebrauch der elastischen Binde an ein und derselben Stelle hervorruft.

Also Hyperämie an sich macht keine Hypertrophie, weder die arterielle, wo das Blut schneller fliesst, noch die venöse, wo es langsamer fliesst, als normal.

Mit diesen Ansichten befinde ich mich in Uebereinstimmung mit Virchow, welcher in seiner Cellularpathologie des weiteren ausführt, dass die Hyperämie nicht das Wesentliche und Bestimmende bei der Ernährung ist, dass die Zelle nicht ernährt wird, sondern sich ernährt. Ich hätte auch deshalb gar nicht nöthig gehabt, mich weiter über diese Thatsachen zu verbreiten, sondern einfach auf Virchow's klassisches Werk verweisen können, wenn ich nicht geglaubt hätte, dass es zweckmässig sei, meine auf diesem Gebiete reiche Erfahrung für die Richtigkeit dieser Ansichten vorzubringen. Denn so trefflich Virchow's anatomische Beweisführung dafür ist, so wenig scheint mir der physiologische Beweis, welchen er anführt, nehmlich, dass

Durchschneidung des Halssympathicus trotz der dauernden, dadurch am Kopfe entstehenden Hyperämie keine Hypertrophie hervorbringt, einwandsfrei. Denn dagegen kann man einwerfen, dass wir bisher noch nicht wissen, ob nicht die sympathischen Nerven selbst auf die Ernährung der Gewebe einen Einfluss ausüben. Und andererseits hat man auch, allerdings nicht beweisende Fälle aufgeführt, in welchen nach vasomotorischer Lähmung Hypertrophie aufgetreten sein soll.

Nun hat ja Nothnagel seine Theorie der Hypertrophie durch schnellere Blutdurchströmung allerdings nur für kleinere Arterien ohne Vasa vasorum aufgestellt. Aber wenn das Blut schneller durch die Arterien fliesst, so muss es auch schneller durch die Capillaren, und, da der Abstand von der Innenschicht zur Aussenschicht einer kleinen Arterie schwerlich viel kleiner ist, als der Abstand von Capillare zu Capillare, so muss selbstverständlich nach dieser Anschauung durch schnelleres Strömen des Blutes auch eine Ueberernährung der sonstigen Gewebe zu Stande kommen. Das ist, wie wir sahen, durchaus nicht der Fall.

Auch hier kann man wieder gegen solche grobmechanische Auffassungen sagen: so einfach ist die Sache nicht. Die Ausbildung des endgültigen Collateralkreislaufes fällt vielmehr unter ein allgemeines biologisches Gesetz, welches lautet: Wo an ein Gewebe innerhalb physiologisch möglicher Grenzen erhöhte Anforderungen gestellt werden, da hypertrophirt es. Und wer mir z. B. verräth, warum die Musculatur des Magens hypertrophisch wird, wenn am Pylorus ein Hinderniss sitzt, warum die eine Niere hypertrophirt, wenn die andere fehlt, warum die Fibula unter der Körperlast dick und stark wird, wenn die Tibia schwach entwickelt ist u. s. w., dem will ich auch sagen, warum nach Unterbindung eines Hauptarterienstammes kleinere Nachbaräste zu gewaltigen Arterien heranwachsen. Die Hypertrophie in allen diesen Fällen ist nicht eine Folge der Hyperämie, sondern Hypertrophie und Hyperämie sind beide die Folge eines gänzlich unbekannten Lebensvorganges.

Nun lehrt aber die Erfahrung, dass gerade für die Gefässe die physiologischen Grenzen, innerhalb deren sie hypertrophiren, und sogar sich völlig umbilden können, ganz ausserordentlich weit gesteckt sind. Kein einziges fertiges und functionirendes

Gebilde wächst so schnell, wie Gefässe. Wenn Granulationen Höhlen auszufüllen haben, schieben sich gleichzeitig mit diesem Elementargewebe Gefässe vor. Das erste, was in transplantirte Gewebsstücke hineinwächst, sind Gefässe. Man sehe sich auch von diesen Gesichtspunkten aus die lehrreichen Versuche 22 und 23 an. Und was wir hier im Kleinen sehen, beobachten wir auch im Grossen. Während der Schwangerschaft hypertrophiren innerhalb der Zeit von 9 Monaten die vorhandenen kleinen Gefässe zu mächtigen Stämmen, und ausserdem bilden sich neue Gefässe zu. Als noch schlagenderes Beispiel, weil es sich hier um eine alljährlich wiederkehrende reine Neubildung von Gefässen in weit grösserer Längenausdehnung handelt, will ich die Vorgänge bei der Geweihbildung der Hirsche anführen. Man betrachte einmal das fertige Geweih eines Hirsches: bis hoch in die äussersten Sprossen hinauf führen breite Gefässfurchen. Und doch wird dieses Geweih alljährlich in der überraschend kurzen Zeit von 4—5 Monaten völlig neugebildet. Wenn aber 80 cm bis 1 m und darüber lange, mächtige Gefässe, wie dies bei den hochragenden Geweihen unserer Edelhirsche der Fall ist, in so kurzer Zeit neugebildet werden können, ist es dann zu verwundern, wenn in noch kürzerer Zeit schon vorhandene Gefässe zu grossen Stämmen anwachsen?

Ausnahmsweise schnell, wie sie entstehen, vergehen aber auch Gefässe. Dies sehen wir wieder beim Hirschgeweihe. Sobald dasselbe reif ist, veröden die Gefässe schnell und der Hirsch entledigt sich ihrer mit dem sonstigen Ueberzug des Geweihes durch „Fegen“ ohne Blutung. Dasselbe lehrt auch der entbundene Uterus.

Ich habe noch einige hierher gehörige Beobachtungen gemacht:

Dieselbe Operation an der Brustdrüse, welche ich auf S. 259 beschrieb, führte ich am 6. April 1891 bei einem jungen Mädchen von 18 Jahren aus, um durch Beschränkung der Blutzufuhr eine grössere fibröse Geschwulst der Drüse in der Nähe der Warze zu veröden [1]). Dies gelang auch vollständig. Das Mädchen wurde später schwanger und gebar am 26. Februar 1893 einen gesunden Knaben, welchen sie selbst stillte. Beide Brüste waren gleich gut

[1]) Ich habe diese Operation mit sehr wechselndem Erfolge gemacht. Das eine Mal gelang sie, das andere Mal nicht.

entwickelt, gaben anscheinend gleich viel Milch und wurden abwechselnd in gleicher Weise zum Stillen benutzt, wobei der Knabe gut gedieh. Wir haben hier eine merkwürdige Beobachtung vor uns: Durch eine grossartige künstliche Kreislaufstörung geht ein krankhaftes, allerdings gutartiges, Gewächs eines Körpertheiles, welches aus anspruchslosem und unter der schlechtesten Ernährung noch gedeihendem Bindegewebe besteht, zu Grunde, während das viel empfindlichere normale Drüsengewebe, trotz der Kreislaufstörung lebendig bleibt und sich einen so vollständigen Collateralkreislauf erzwingt, dass es auf einen sogenannten „physiologischen Reiz" hin, die normale Hypertrophie des Brustdrüsengewebes mitmachen kann.

Ehe ich die Schlussfolgerungen aus dieser Beobachtung ziehe, will ich mehrere derartige mittheilen:

Nachdem Wölffler in neuerer Zeit gegen Kropf die Unterbindung der Arteriae thyreoideae wieder empfohlen hat, ist diese Operation häufiger ausgeführt worden. In einem Theil der Fälle sind, wie mir die beiden erfahrensten Operateure auf diesem Gebiete, Wölffler und Rydygier, gütigst brieflich mittheilten, Recidive eingetreten. Doch hat offenbar diese Behandlung in der Mehrzahl der Fälle, wo alle Schilddrüsenarterien unterbunden wurden, einen ausgezeichneten und dauernden Erfolg gehabt, wie besonders aus einer Mittheilung von Rydygier[1]) hervorgeht.

Vor einigen Jahren habe ich gegen Prostatahypertrophie mit Harnverhaltung die Unterbindung der Arteriae iliacae internae empfohlen. Ich habe die Operation jetzt in einer ganzen Reihe von Fällen ausgeführt, und darunter, abgesehen von 2 in Folge der Operation gestorbenen, und einem dritten, welcher an einer zufälligen Complication starb, nur ein einziges Mal einen vollständigen Misserfolg gehabt. Noch vor Kurzem habe ich zwei Fälle gesehen, bei denen der Schwund der Drüse erst nach Jahren (3 Jahre nach der Operation) recht zur Beobachtung kam, während bald nach der Operation die Verkleinerung nicht so sehr bedeutend gewesen war. Bei einem dieser Leute hatte ich sogar zeitweilig geglaubt, dass die Anfangs geschwundene Drüse wieder etwas gewachsen sei, und hatte dieses auch mitgetheilt. Es war indessen nur eine schnell vorübergehende Schwellung (vielleicht entzündlicher Art) gewesen. In einem Falle allerdings blieb die Unterbindung ohne jeden Einfluss auf

[1]) v. Langenbeck's Archiv. Bd. XL. Heft 4.

die Drüse und die Harnverhaltung, und von anderer Seite ist ein Fall mitgetheilt, wo zuerst die Operation ein gutes Resultat erzielt hatte, nachher aber von Neuem die Prostata wuchs.

Nun ist aber in keinem einzigen Falle von Unterbindung der 4 Schilddrüsenarterien eine Nekrose der Schilddrüse, oder von der Unterbindung der Arteriae iliacae internae eine Nekrose der Prostata, oder eines sonst von diesen Gefässen versorgten Körpertheiles bemerkt worden. Also ist auch selbstverständlich der vorläufige Collateralkreislauf zu Stande gekommen, dagegen hat sich kein genügender endgültiger Collateralkreislauf für das pathologische Gewebe herausgebildet, wie der allmähliche Schwund desselben beweist. Das ist etwas ganz Ungewöhnliches. Denn bei normalen Geweben äusserer Körpertheile giebt es nur zwei Möglichkeiten: Entweder, das Gewebe, dessen arterieller Zufluss beschränkt ist, geht durch Brand zu Grunde, oder es erzwingt sich einen genügenden endgültigen Collateralkreislauf. Wenigstens habe ich niemals gehört oder gesehen, dass nach der gefährlichen Unterbindung der Arteria femoralis ein allmählicher Schwund des zugehörigen Beines eingetreten sei, wohl aber hat man sehr häufig Brand desselben nach diesem Eingriffe erlebt.

Am klarsten tritt dieser Unterschied hervor in den Fällen, wo normales und pathologisches Gewebe denselben ungünstigen Bedingungen ausgesetzt wird. Ich verweise auf die sehr schlagende Beobachtung, welche auf Seite 470 mitgetheilt ist, und mache darauf aufmerksam, dass man nach Unterbindung der 4 Schilddrüsenarterien wohl das abnorme Kropfgewebe, niemals aber die ganze Schilddrüse hat schwinden sehen. Rydygier[1]) erzählt einen interessanten hierher gehörigen Fall: Er operirte einen jungen mit Kropf behafteten Mann in der geschilderten Weise und sah das Gewächs so vollkommen schwinden, dass nicht das geringste Pathologische an dem Halse des Operirten zu bemerken war, doch liess sich bei genauerem Zufühlen noch die Schilddrüse entdecken.

Ferner sind in keinem einzigen Falle von Unterbindung der Schilddrüsenarterien die bekannten gefährlichen Erscheinungen

[1]) a. a. O.

aufgetreten, welche mit dem Verluste dieser Drüse verbunden sind.

Diese Beobachtungen sind auch wieder nach mechanischen Theorien unerklärlich: Ich nehme auch hier an, dass eine unbekannte Eigenschaft des normalen Gewebes diesem den endgültigen Collateralkreislauf verschafft hat, während das pathologische Gewebe, welches diese Eigenschaft nicht besitzt, auch nicht den „Reiz" für einen neuen, dauernden Blutzufluss abgeben konnte. Das klingt ja sehr theoretisch, steht aber durchaus nicht ohne Gegenstück da. Denn man kann nachweisen, dass pathologische Gewebe Eigenschaften nicht haben, welche man sich mit den Zellen, die es zusammensetzen, als untrennbar verbunden denkt. Die Adenome der Leber z. B. bestehen aus Leberzellen, aber diese Zellen sondern keine Galle ab, wie die übrigen. Dies geht daraus hervor, dass man in der Leiche völlig die gallige Färbung an ihnen vermisst, während diese in der normalen Leber nirgends fehlt. Daran ändert auch nichts die interessante Beobachtung Heller's[1]), welcher in einer Lunge Galle bereitende Metastasen eines Leberkrebses fand. Denn dieser Fall ist ein Unicum und jenes ist die Regel. Sonst hat man von Functionen der Geschwulstzellen meines Wissens nur beobachtet, dass Lebermetastasen von Mastdarmkrebsen gelegentlich Schleim und Lungenmetastasen von Schilddrüsenkrebsen Gallerte bereiten. Ich hätte gern weitere Untersuchungen über die Frage angestellt, ob Neubildungen die ihnen sonst der Art ihrer Zellen nach selbstverständlichen physiologischen Eigenschaften besitzen. Z. B. beabsichtigte ich Myome des Uterus, während sie im Körper sich befanden, oder gleich nach der Entfernung elektrisch zu reizen, um zu erfahren, ob sie sich in Bezug auf die Zusammenziehung ihrer Zellen ebenso verhalten, wie die normale glatte Musculatur. Leider hatte ich nicht Gelegenheit, der Operation von Myomen beizuwohnen.

Es ist auch gar nicht zu verwundern, dass Neubildungen die normal ihrer Gewebsart unter allen Umständen zukommenden Eigenschaften nicht besitzen. Denn sicherlich sind diese

[1]) Verhandlungen der Lübecker Naturforscherversammlung. Abtheilung für allgemeine Pathologie u. s. w. S. 10.

Eigenschaften allmählich durch Anpassung erworben, schliesslich im Laufe der Zeit zu feststehenden, dem Gewebe unter allen Umständen zukommenden Fähigkeiten geworden und werden als solche durch Vererbung als ein sicherer Besitz auf jedes neugeborne Individuum der Art übertragen. Aber auch hier muss jedes Einzelwesen noch zulernen. Alle physiologischen Eigenschaften haben also eine lange Geschichte, sie sind durch Anpassung, Vererbung und Uebung das geworden, was sie sind. Das Neugebilde aber hat eine kurze Geschichte; es ist etwas Neues, Unzweckmässiges und nicht Feststehendes, was in den nach festen Gesetzen gebauten und arbeitenden Körper hineinkommt. Es geniesst nicht die Vortheile einer uralten Vererbung zweckmässiger Eigenschaften und auch von dem kurzen Leben einer Generation füllt es häufig nur eine geringe Zeit aus.

Selbstverständlich ist, dass ich bei dem Schwunde von Gewächsen nur sogen. gutartige Neubildungen im Sinne habe, denn dass Carcinome z. B. bei der eigenthümlichen Form ihrer Ausbreitung und dem Hineinwachsen zwischen die normalen Gewebselemente, ganz anders zu beurtheilen sind, bedarf wohl keiner Auseinandersetzung. Und doch kann man diese Ansichten auch auf die bösartigen Geschwülste, (Carcinom, Sarcom) und auf die sogen. Granulationsgeschwülste ausdehnen. Denn bekanntlich zerfallen alle diese Gebilde sehr leicht geschwürig, wenn sie an Oberflächen liegen und zeigen in ihrer Mitte ausgedehnte Nekrosen, wenn sie in der Tiefe sitzen. Allerdings weiss man ja bei der offenbar parasitären Natur dieser Leiden nicht, inwieweit die Parasiten am Zerfalle der Neubildung betheiligt sind, aber derselbe erklärt sich auch ungezwungen aus der entwickelten Ansicht, dass das Neugebilde keinen „physiologischen Reiz“ für die Ausbildung einer zweckmässigen Ernährung abgiebt.

XVI.

Ueber die Galactocele.

Von Dr. Achilles Nordmann in Basel.

(Hierzu Taf. XIII—XV.)

Als Galactocele, Milchbruch bezeichnet man bekanntlich eine Krankheit der Mamma, die im Zusammenhang mit dem Stillungsgeschäft durch Retention der Milch in pathologisch veränderten Drüsentheilen zu Stande kommt und durch Bildungen vorwiegend cystischer Natur charakterisirt ist[1]). Die Beobachtungen und Untersuchungen über dieses Leiden sind spärlich. Eingehendere Schilderungen desselben, zumal anatomischer Art, fehlen in der deutschen Literatur fast gänzlich. Im Folgenden möchte ich versuchen, an der Hand eines im Basler pathologischen Institute vorhandenen, der chirurgischen Klinik entstammenden Präparates, das mir von Herrn Prof. M. Roth in verdankenswerthester Weise zur Untersuchung überlassen wurde, die Pathologie dieser Affection darzustellen.

Bei dem Mangel einer umfassenden Bearbeitung der hiehergehörigen Literatur scheint es mir gerechtfertigt, wenn ich zunächst die vorhandene Casuistik etwas ausführlicher, als dies sonst zu geschehen pflegt, im Uebrigen aber grösstentheils chronologisch geordnet, so weit möglich, wiedergebe.

Die älteste, viel citirte Beobachtung einer Galactocele stammt von Scarpa[2]). Sie lautet im Wesentlichen folgendermaassen:

[1]) Der Vollständigkeit halber sei angeführt, dass die Bezeichnung „Galactocele“ seit Vidal de Cassis (Bulletin de l'académie de médecine. T. XIII. 2. 1847—48. p. 1345 sv. und p. 1371 sv.) auch für die sogegenannte Hydrocele testis chylosa gebräuchlich ist.

[2]) Der Fall ist in deutscher Sprache von Scarpa selbst zuerst veröffentlicht worden in den „Beobachtungen der k. k. medicinisch-chirurgischen Josephsacademie zu Wien, Bd. I, 1801“, später einigermaassen ergänzt, italienisch, von dem gleichen Autor in seinen „Opusculi di chirurgia, Pavia 1825, Vol. II. p. 183 ff.“. Er hat zu einer gewissen, literarischen

Eine 26jährige Bäuerin, die nach ihrer zweiten, normalen Geburt bei reichlich vorhandener Milch ihr Kind stillte, bemerkte am 7. (bezw. nach dem italienischen Text am 10.) Tage des Wochenbettes an ihrer linken Brust gegen die Achselhöhle zu eine etwa eigrosse Geschwulst, die mässig schmerzte, sonst aber keine entzündlichen Erscheinungen darbot. In der Meinung, dass die Anschwellung von sich stauender Milch herrühre und bei vermehrter Entleerungsgelegenheit verschwinden würde, reichte die Mutter ihrem Kinde häufiger das erkrankte als das gesunde Organ; aber ohne Erfolg. Die Milchsecretion nahm auf der erkrankten Seite immer mehr ab, und die von der Achselhöhle ausgehende Anschwellung wuchs, ohne dass entzündliche Erscheinungen sich einstellten, immer mehr. Erst 4 Monate nach der Entbindung sah Scarpa den Fall, der sich inzwischen weiter entwickelt hatte. Der Milchausfluss war damals auf ein Minimum reducirt. Der Umfang der Brust betrug 4 Spannen Länge, wie es im deutschen, 34 Zoll, wie es im italienischen Texte heisst. Die Warze war völlig verstrichen. Die vorhandene Geschwulst war überall nachgiebig, aber doch elastisch, wie eine mit Flüssigkeit gefüllte Blase. Die Haut war unverändert, die Achseldrüsen wenig geschwollen. „Es war ein eigener Anblick", sagt Scarpa, „diese ungeheure Masse vor sich zu sehen, die so schwer war, dass die Kranke mehrere Binden zu Hülfe nehmen musste, um sie zu unterstützen und einen solchen Umfang hatte, dass, wenn die Kranke sass, die geschwollene Brust auf ihren linken Schenkel anzuliegen kam." Es wurde eine Milchansammlung diagnosticirt und beschlossen, der Milch mit dem Troicart einen Ausweg zu verschaffen. Die Punction wurde in der Nähe der Achselhöhle vorgenommen und alsbald „sprang eine reine und lautere Milch mit grosser Gewalt hervor und floss zum Erstaunen der Anwesenden (unter denen sich z. B. der berühmte Kliniker Peter Frank befand) bis zu einer Menge von 10 Pfund". Die Brust fiel darauf gleichmässig zusammen, woraus, wie aus dem ununterbrochenen Herausfliessen der Schluss gezogen wurde, dass nur eine Cyste vorhanden war. Der Stich wurde zu einem Schnitt erweitert, aus dem in den folgenden Tagen zuerst Milch und später Serum herausfloss. Eine leichte Entzündung und Eiterung stellte sich ein, wodurch eine Verwachsung der untersten, äusseren Partie der Brust mit den unter-

Verwirrung Veranlassung gegeben, die daher rührt, dass er meistens nach Boyer (Traité des maladies chirurgicales, 5ième édit. T. V. p. 559 sv., Paris 1846) angeführt wurde, der den Namen Scarpa's überhaupt nicht nennt, sondern sich auf Volpi (von einzelnen abgeändert in Walpy) bezieht, dem in der Folge die Beobachtung fälschlich zugeschrieben wurde. Letzterer hat aber, wie ebenfalls Boyer zu entnehmen ist, den Fall gar nicht selbst gesehen, sondern bei seiner Uebersetzung der „Elemente der Chirurgie" von Richter (Bd. IV. S. 401) nur darüber berichtet. Vergl. auch Billroth, Deutsche Chirurgie, Lief. 41, S. 42 Anm. 2, wo die Identität der Fälle Scarpa's und Volpi's zwar vermuthet, aber nicht bewiesen wird.

liegenden Theilen bewirkt wurde. 2 Monate nach der Punction war die Kranke vollkommen hergestellt und die linke Brust hatte ihre frühere, „man kann sagen niedliche Gestalt“ wiederbekommen.

„Die durch Punction, wie bei abgesackter Wassersucht erhaltene Milch“, schreibt Scarpa wörtlich, „habe ich sorgfältig aufbewahren lassen, um sie nach chemischen Gesetzen zu prüfen. Dieses geschah und man fand bei dieser Prüfung eine reine und milde Milch, die weder die geringste Schärfe, noch sonst eine üble Eigenschaft, unerachtet des langen Aufenthaltes derselben ausserhalb ihrer Kanäle angenommen hatte, ja mit einer erst frisch gepumpten, gesunden Frauenmilch verglichen, keinen Unterschied, weder in Hinsicht auf ihre Eigenschaften, noch auf die Mischung ihrer Bestandtheile wahrnehmen liess.“

Dem deutschen Bericht ist eine schematisch gehaltene Kupfertafel beigefügt, auf der bei sitzender Stellung der Kranken die bis auf den Oberschenkel herabhängende Brust dargestellt ist. In der italienischen Variante findet sich der Zusatz, dass die Milchuntersuchung von Scopoli, dem damaligen Professor der Chemie in Pavia, vorgenommen wurde. Ferner heisst es dort, dass die betreffende Frau 2 Jahre später zum 3. Mal geboren und an beiden Brüsten gestillt habe, ohne auf der linken Seite eine Verminderung der Milchabsonderung wahrzunehmen.

Zur Erklärung des Falles nimmt Scarpa an, dass eine Zerreissung der Milchgänge stattgefunden, die Milch darauf frei in das Drüsengewebe sich ergossen und es verdrängt habe. Seine übrigen allgemeinen Bemerkungen sind ohne Belang; ein dem beschriebenen ähnlicher Befund ist ihm nicht bekannt.

Die zweitälteste Beobachtung von Galactocele ist von Schreger[1]) unter der Bezeichnung „Ascites lacteus einer Weiberbrust“ veröffentlicht worden.

Eine 20jährige Frau bemerkte, dass in der Hälfte ihrer zweiten Schwangerschaft die linke Brust sich unverhältnissmässig gegen die rechte, doch ohne alle weder vorhergehende noch begleitende Schmerzen und ohne die geringste, örtliche, äussere Veranlassung vergrösserte. Die Umfangszunahme dauerte auch nach der Geburt fort und erstreckte sich hauptsächlich auf die innere Hälfte der Brust. Auch jetzt fehlten entzündliche Erscheinungen. Die Brust war ungewöhnlich weich; die Entleerung derselben durch das Saugen des Kindes war ohne Einfluss auf die Grösse der Geschwulst. Fünf Wochen lang nach der Geburt dauerte die Secretion in der erkrankten Brust fort, dann hörte letztere plötzlich auf und das Kind konnte nur noch an der rechten Seite angelegt werden. Die Geschwulst wuchs jetzt schneller. Drei Monate nach der Entbindung sah Schreger die Kranke. Er war befremdet

[1]) Medicinisch-chirurgische Wahrnehmungen in Horn's Archiv für medicinische Erfahrungen. 1810. II. S. 217 ff.

über die ungeheure Ausdehnung der Brusthaut, die sich als ein fast eine halbe Elle langer und an der Basis ebenso breiter, conischer, geradeaus strotzender Sack darstellte und durch allgemeine Schwappung verrieth, dass sie mit einer Flüssigkeit angefüllt sei. Von der festen Masse der Brust war nur nach unten und gegen die Achselhöhle zu ein schmaler Streifen zu fühlen. Ausser der Spannung in der Haut fehlten alle weiteren Beschwerden. Die Diagnose war bezüglich des Inhaltes zweifelhaft. Eröffnung der Geschwulst durch einen lanzettförmigen Troicart. Das Ausfliessende war die reinste Milch mit wenig untermengten, geronnenen Flocken. Es hatte ganz den Geschmack derselben und schied sich gleich ihr durch Ruhe in Rahm, Käse und Molken. Durch Essig erfolgte Gerinnung und der Rahm ergab gerieben eine wirkliche Butter. Das Abgelassene betrug fast 3 Maass. Durch die entleerte Haut hindurch konnte man fühlen, dass der gesammte Brustkörper gegen den Grund des Sackes zusammengedrängt und dem Anschein nach ganz ausser Verbindung mit der Warze gekommen war. Es wurde ein Bourdonnet in die Höhle gebracht und, um die Retraction der Haut zu befördern, Brantweinumschläge applicirt. Fünf Tage lang floss täglich ein halbes Pfund und mehr Milch aus. Nach fünf Wochen war nahezu völlige Heilung eingetreten, ohne dass das Stillungsgeschäft an der gesunden Brust unterbrochen worden wäre.

Epikritisch bemerkt Schreger, dass der Entstehung der Geschwulst eine chronische Extravasation von Milch durch einen oder mehrere zerrissene Milchkanäle zu Grunde gelegen haben müsse; die Ursache dieser Diaeresis sei ihm aber unbekannt. Die Scarpa'sche Beobachtung scheint er nicht zu kennen; er hält wenigstens seinen Fall für den ersten dieser Art, der veröffentlicht wurde. Eine gewisse Aehnlichkeit in der beiderseitigen Darstellung ist indessen auffallend.

Asthley Cooper[1]) bespricht die „Milchgeschwulst (das Milchdepôt)" der weiblichen Brustdrüse in einem besonderen Abschnitte und führt eine eigene Beobachtung hiefür an.

Eine 38jährige Frau hatte eine Geschwulst in der rechten Brust, welche einen Monat nach der Geburt ihres letzten Kindes zum Vorschein kam und bereits 1 Jahr lang vorhanden war, als Cooper sie sah. Die Geschwulst war orangegross, nur wenig schmerzhaft und dunkel fluctuirend, die Haut darüber leicht missfarbig, das Allgemeinbefinden gut. In einem früheren Wochenbett hatte die Kranke an einem Milchabscess gelitten. Cooper eröffnete die Geschwulst mit einer Lanzette und entleerte 6 Unzen weisser, geronnener, mit etwas gelbem Serum gemischter Milch. Der Ausfluss dauerte 3 Tage und hörte dann auf, was die Kranke auf einen Stoss zurückführte.

[1]) Darstellungen der Krankheiten der Brust aus dem Englischen. 1. Theil. Weimar 1836. Die englische Ausgabe stammt aus dem Jahre 1829.

Von den allgemeinen Erörterungen Cooper's über diese Affection verdient erwähnt zu werden, dass er als Ursache derselben die chronische Entzündung eines der milchführenden Gänge in der Nähe des Warzenhofes ansieht, durch die es zum Verschluss des Milchgangslumens komme. Die Geschwulst soll, wenn die Spannung einen übermässigen Grad erreicht, bisweilen geschwürig aufbrechen und die Bildung einer Milchfistel veranlassen. Die ganze Krankheit wird mit der Ranula verglichen, die in ähnlicher Weise durch die Verschliessung des Ausführungsganges der Submaxillaris zu Stande komme.

Forget[1]) stellt bei Gelegenheit der Veröffentlichung eines von Jobert[1]) operirten Falles das bisher über Milchgeschwülste Bekannte zusammen und liefert die erste, von ihm selbst vorgenommene makroskopisch-anatomische Untersuchung dieser Krankheit. Von ihm stammt ihre Bezeichnung als Galactocele.

Es handelt sich um eine 29jährige Frau, die in 6 Jahren 4mal geboren hatte. Letzte Geburt vor 2 Monaten. Im Anschluss an die erste Entbindung starke Entzündung der rechten Brust, die das Stillen verhinderte. Seither blieb diese Brust immer grösser, nahm nach jeder Niederkunft an Volumen zu und secernirte eine Zeit lang. Sie war auch im Ruhezustand nie so klein wie die linke. Keine Schmerzen.

Beim Spitaleintritt erscheint die rechte Mamma von unregelmässiger Configuration. Die Haut über ihr ist gedehnt und von varicösen Venen durchzogen, aber nicht adhärent. Die Warze ist nach aussen verschoben. In den abhängigen Partien findet sich ein zweifaustgrosser, abgerundeter Tumor, an dessen vorderer und innerer Seite deutlich Fluctuation wahrgenommen wird. Transparenz fehlt. Milch lässt sich leicht ausdrücken. Das

[1]) Considérations pratiques sur le galactocèle mammaire ou tumeur laiteuse du sein et son traitement. Bulletin général de thérapeutique. 1844. p. 355 sv. 1845. p. 34 sv.

Der Fall wurde fast gleichzeitig, aber namentlich im anatomischen Theil weniger ausführlich, von Jobert de Lamballe selbst in den Annales de la chirurgie française et étrangère, Tome XIII, 1844, p. 385 sv. publicirt und im Anschluss daran ein fernerer, an der Leiche erhobener Befund von Milchcyste erwähnt. Viel später (Gazette des hôpitaux. 1863. p. 525) kommt Jobert in einer klinischen Vorlesung noch einmal darauf zurück und berichtet über 2 weitere, ähnliche Beobachtungen. Ich sehe darum von der Wiedergabe der 3 letzteren Fälle ab, weil sie nur fragmentarisch mitgetheilt sind und auch sonst in mehrfacher Hinsicht zweifelhaft erscheinen.

umgebende Mammagewebe fühlt sich normal an. Es wird eine Cyste diagnosticirt, deren Herkunft offen gelassen wird. Therapeutisch wurde zunächst eine Exploralivpunction vorgenommen, die als Inhalt „reine, gelbe Milch“ ergab. Im unmittelbaren Anschluss daran wurde die Cyste exstirpirt, indem mit zwei halbmondförmigen Schnitten die Haut getrennt, und die Verbindungen in der Tiefe mit der Scheere gelöst wurden. Bei der Operation floss ebenso wie während der durch Eiterung erfolgenden Heilung aus der durchschnittenen Drüsensubstanz reichlich Milch aus.

Die anatomische Untersuchung ergab, dass ausser der grossen Cyste noch zwei kleinere da waren, eine von Taubenei-, die andere von Haselnussgrösse. Sie communicirten weder unter sich, noch mit der grossen Cyste, enthielten aber wie sie reine, rahmige Milch. Die grosse Cyste ist auf ihrer Innenfläche glatt und weisslich, wie seröse Cysten[1]); ausser vereinzelten, von Milchergüssen unter die Wand herrührenden, gelben Plaques finden sich in ihr zwei etwa zweifrankenstückgrosse Ulcerationen, von runder Form, graulicher Farbe und mit käsig-bröckligem Belag. Die Cystenwand ist hier durchbrochen und das mammäre Gewebe, das den Grund der Geschwüre bildet, erweicht. Auf der Innenfläche der Cyste verlaufen in grösserer Anzahl weisse, unregelmässige Züge, aus denen man auf Druck durch gesonderte Oeffnungen Milchausfluss bewirken kann. In die Ausflussöffnungen lassen sich Borsten und Sonden einführen, welche in Gänge gelangen, die sich in der Drüse verlieren. Die einzelnen Oeffnungen sind gekennzeichnet durch eine klappenartige, sichelförmige Falte, welche in die Cystenwand übergeht. Das Mammagewebe umgiebt die Cyste allseitig; es ist ebenfalls von weisslichen Linien durchzogen, welche die Wurzeln der Ausführungsgänge darstellen und sich leicht präpariren lassen.

Der Fall ist nach Forget dadurch bemerkenswerth, dass hier, wie anatomisch nachgewiesen wurde, eine Milchretention innerhalb cystisch dilatirter Milchgänge stattfand, während auf Grund der früheren Beobachtungen allgemein angenommen wurde, dass die Milch sich nach erfolgter Zerreissung von Milchgängen in das Gewebe ergiesse und erst nachträglich Cystenbildung veranlasse. Die Bezeichnung Galactocele soll nach diesem Autor auch allein für die cystische Form der Milchgeschwulst angewendet werden. — Ueber die Ursache der Milchretention wird nicht berichtet, wohl deshalb nicht, weil eine anatomische Feststellung derselben in Folge der nur partiellen Mammaexstirpation unmöglich war. Die Entzündung der Brust in einem früheren Wochenbett dürfte hiebei von Einfluss gewesen sein.

[1]) Nach Jobert (a. a. O.) bestand die Cystenwand aus zwei Schichten, einer schleimhautähnlichen innen, und einer derberen, bindegewebigen, „dartoiden“ aussen.

Eine eingehende Schilderung der Pathologie der Galactocele giebt Velpeau[1]). Er unterscheidet dreierlei Arten derselben:

I. Die infiltrirte Galactocele (le galactocèle par infiltration), bei der die Milch das Mammagewebe in diffuser Weise durchsetzt.

II. Die flüssige Galactocele (le galactocèle liquide ou kyste laiteux), bei welcher die Milch in einem umschriebenen Hohlraum in flüssigen Zustand eingeschlossen ist.

III. Die feste Galactocele (le galactocèle solide ou concret), bei der es sich um Bildungen fester Consistenz handelt, die hauptsächlich aus Milchbestandtheilen zusammengesetzt sind.

Als Beispiel einer infiltrirten Galactocele führt er nur einen einzigen, von ihm selbst herrührenden Befund an:

Eine 34jährige, vor 15 Monaten niedergekommene Frau hatte seit 6 Wochen zu stillen aufgehört. Ihre rechte Brust war fast doppelt so gross als normal, empfindlich und zeitweise sogar schmerzhaft. Die Haut darüber war glänzend, aber nicht geröthet. Ueberall teigige Anschwellung. Eine Explorativpunction ergab Milch, „die offenbar aus den Maschen des Bindegewebes austrat". Unter einer einfachen, nicht operativen Therapie heilte die Kranke in 2 Wochen.

Bei Besprechung dieser Beobachtung werden die nahen Beziehungen derselben zu dem, was man sonst „engorgement laiteux", Milchanschoppung nennt, hervorgehoben.

Ueber die flüssige Galactocele besitzt Velpeau keine eigenen Erfahrungen, zählt aber die Fälle Scarpa's, Cooper's und Forget's, sowie eine Beobachtung Dupuytren's[2]) dazu.

[1]) Die betreffenden Arbeiten finden sich

a) unter dem Titel „Tumeurs laiteuses ou galactocèles" in der Gazette hebdomadaire. 1853. p. 72sv und 122sv.

b) in seinem Traité des maladies du sein. 2ième édition. Paris 1858. p. 374sv, auf den allein im Folgenden Bezug genommen werden soll.

Die Darstellung ist an beiden Orten eine fast gleichlautende; in dem letzteren Werke finden sich auch die Resultate seiner ersten Besprechung dieses Gegenstandes im Dictionnaire de médecine. 1839. T. 19. p. 82.

Einem anonymen Artikel der Union médicale. 1848. p. 452sv liegt ebenfalls eine Beobachtung Velpeau's zu Grunde, die in dessen spätere Arbeiten aufgenommen ist.

[2]) Bei Velpeau ist der Fall nach dem Compte-rendu Paillard's im

Eine junge Frau, die 15 Monate lang stillte, bemerkte 6 oder 7 Monate nach der Geburt in ihrer rechten Brust die Entwickelung eines Tumors. Nach Beendigung des Stillungsgeschäftes begab sie sich in's Hôtel-Dieu, um ihn entfernen zu lassen. Er sass unterhalb der Brustwarze, war hühnereigross, hart und beweglich. Die Haut über ihm war unverändert. Dupuytren machte eine Incision von 2½ Zoll und entleerte so eine Substanz, die gelblichem Rahm ähnlich war, nicht roch und nach der chemischen Analyse Casein und butterähnliche Substanz enthielt. Die Innenfläche des Tumors, der eine Cyste darstellte, war ungleich, körnig und mit dem Nachbargewebe innig verwachsen. Die Heilung wurde durch Eiterung herbeigeführt.

Ausser den persistenten, flüssigen Galactocelen unterscheidet Velpeau auch solche vorübergehender Art und bezieht sich hierbei auf Berichte englischer und französischer Autoren[1]) und namentlich C. Th. v. Siebold's[2]). Ueberall handelte es sich um unmittelbar nach einer Geburt aufgetretene, kurz dauernde und ohne weiteres Zuthun zurückgegangene Anschwellungen von supernumerären, meistens axillaren Brustdrüsen (daher die Bezeichnung axillare Galactocele), die um so weniger hier eingereiht werden dürfen, als weder aufklärende operative Eingriffe, noch anatomische Untersuchungen vorgenommen wurden.

Die Aufstellung des besonderen Typus der festen Galactocele gründet Velpeau auf folgende Beobachtungen, von denen die zwei ersten von ihm selbst, die dritte von Dupuytren herstammen.

1. Eine sonst gesunde 40jährige Frau, die 1837 in die Pariser Charité eintrat, litt an einem zweifaustgrossen Tumor der rechten Brust; derselbe war höckerig, schmerzlos, von mittlerer Consistenz und frei von entzündlichen Erscheinungen; er war vor 8 Monaten nach einer letzten Lactation entstanden. Operation. Die Geschwulst bestand aus gelblichen, homogenen, ihrem äusseren Aussehen nach eingetrockneten, butter- oder käseähnlichen

Journal hebdomadaire. 1829. T. IV. p. 227 citirt. Nach Forget, der ihn nach Bérard (Diagnostic différentiel des tumeurs du sein. Thèse de concours. Paris 1842) mittheilt, entwickelte sich hier die Galactocele bereits in der Schwangerschaft. Die zuletzt genannten Arbeiten waren mir nicht zugänglich.

[1]) Hierher gehören die Fälle von Martin (fälschlich als Martini citirt), Moore, Lee. Genaue Literaturangaben, sowie eine ausführliche Casuistik hierüber finden sich bei Williams, Diseases of the breast. London 1894. p. 67 ff.

[2]) Berliner medicin. Zeitung. 1838. Bd. 6.

Klumpen ohne organische Struktur und einer sie einschliessenden Kapsel, in welcher das abgeplattete Mammagewebe sowohl als auch bindegewebige Züge nachweisbar waren, die die Wand einer grossen, durch Septen abgetheilten Cyste darstellten. Die von Donné vorgenommene mikroskopische Untersuchung lehrte, dass die gelben Klumpen aus zahlreichen Kügelchen bestanden, die wie Milchkügelchen aussahen, in Aether und Alkohol sich auflösten und in Ammoniak unlöslich waren. Zwischen ihnen fanden sich „Schleimkügelchen" und charakteristische Colostrumkörper. Das Wasser, das mit dieser Substanz geschüttelt wurde, wurde weiss wie Milch. Im weiteren Verlauf trat ein Recidiv des Tumors auf, das den Tod der Kranken herbeiführte.

2. Eine 25jährige Person, die vor 9 Monaten geboren hatte, erhielt 5 Monate vorher einen Stoss mit dem Ellenbogen gegen die linke Brust. 4—5 Monate nach ihrer Niederkunft bemerkte sie eine kleine Anschwellung oberhalb der Brustwarze, die langsam wuchs und zeitweise heftige Schmerzen verursachte. In der oberen, inneren Partie der linken Brust sass eine nussgrosse, höckerige Geschwulst, über der die Haut nicht verändert war. Der Fall wurde operirt und innerhalb eines Monats geheilt. — Bei der von Lebert vorgenommenen Untersuchung der Geschwulst zeigte sich, dass sie aus wenig verändertem Mammagewebe und aus fluctuirenden Cysten bestand, die eine halbflüssige, grauliche Substanz von der Consistenz des Rahmkäses enthielten. Mikroskopisch fand sich in ihr Fett in den verschiedensten Formen, sowie eine grösse Anzahl kleiner, krystallinischer, Margarinnadeln ähnlicher Stäbchen. Cholestearintafeln, wie sie in Atheromcysten vorkommen, fehlten trotz der Aehnlichkeit der Geschwulst mit den letzteren Gebilden. Die Cystenwand war gelblich, wenig vascularisirt und bestand aus Bindegewebe; epitheliale Schichten waren nicht vorhanden. Aus den Cysten konnte man ohne Mühe in etwa 1 mm weite Milchgänge gelangen. Das Mammagewebe in der Umgebung ersterer war vorwiegend fibrös. In den drüsigen Theilen desselben fand sich ein Epithel wie bei der sogenannten Mammahypertrophie. — Bei der chemischen Untersuchung des Cysteninhalts, die von Quévenne vorgenommen wurde, liessen sich die gewöhnlichen Milch- und Butterbestandtheile nachweisen, die indessen im Einzelnen nicht weiter erforscht wurden.

3. Der hierhergehörige Fall Dupuytren's[1]), auf den Velpeau selbst nur geringes Gewicht legt, betrifft eine 40jährige Frau, die an einer voluminösen, halbweichen Mammageschwulst von zweifelhafter Diagnose litt. Als wichtig wird hier angeführt, dass bei Compression des Tumors der Fingerdruck bestehen blieb. Bei der Incision gelangte man auf eine mit einer adipocireähnlichen Masse gefüllte Cyste.

Neben diesen classificirten Beobachtungen erwähnt Velpeau im Verlaufe seiner Darstellung[2]) ganz kurz einen Fall von ge-

[1]) Derselbe ist ebenfalls dem Compte-rendu Paillard's im Journal hebdomadaire, 1829, T. IV, p. 229 entnommen.

[2]) Traité p. 360 und Gazette médicale de Lyon. 1850. p. 9.

stielter Galactocele (33jährige Frau; Milchcyste von Kindskopfgrösse; Entstehung während der Schwangerschaft), und einen ganz seltsamen, von ihm selbst erhobenen Befund von Galactocele bei einem Manne bespricht er bei der Schilderung der Krankheiten der männlichen Brustdrüse[1]):

Bei einem 75jährigen Greise, der wegen Rippenfractur in Spitalpflege trat, wird zufällig entdeckt, dass die linke Mamma einer Weiberbrust vollständig ähnlich sieht. Sie ist zweifaustgross, weich; beim Betasten hat man das Gefühl einer gefüllten Blase. Keine Schmerzhaftigkeit, keine Veränderungen der Haut. Der Zustand soll seit 9 Jahren vorhanden sein und keinerlei Beschwerden verursachen. Nach einer Explorativpunction mit dem Troicart fliesst nichts aus. Nach Vergrösserung der Oeffnung mit einem Bistouri erhält man 2 Glas voll einer dicken, weisslichen, käsigen, geruchlosen Flüssigkeit, „welche die physikalischen, chemischen und mikroskopischen Eigenschaften der Milch hat. Da die Untersuchung der Flüssigkeit, sowohl im Spital, als in den Laboratorien der medicinischen Facultät von den competentesten Männern vorgenommen wurde, blieb bei Niemandem ein Zweifel über die Natur der Flüssigkeit." Der Pat. starb bald nach der Operation an den Folgen einer inneren Erkrankung. Bei der Section zeigte es sich, dass eine Cyste vorlag, die unabhängig von jeder weiteren pathologischen Veränderung entstanden und in der Brustdrüse selbst zwischen den Drüsenläppchen gelegen war. Genaueres ist nicht mitgetheilt.

In wie weit allen diesen Beobachtungen Velpeau's gegenüber, die ich bei der Wichtigkeit dieses Autors für die Lehre von der Galactocele vollständig anführen zu sollen glaubte, die Kritik in ihr Recht tritt (er selbst anerkennt stellenweise ihre Berechtigung), wird sich aus der späteren Darstellung ergeben.

In fast identischer Weise wie Velpeau bespricht Birkett[2]) die Galactocele. Von den 8 Beobachtungen, die er beibringt, sind 4 bisher noch nicht erwähnt. Zwei davon gehören South[3]) an und bieten nichts Bemerkenswerthes. Die dritte ist Lloyd[4]) entnommen:

Eine 35jährige Frau bemerkte während des Stillungsgeschäftes in ihrer linken Brust die Entwickelung eines Tumors. Die erst 1 Jahr später vorgenommene Exstirpation desselben lehrte, dass er einen aus einem käseähn-

[1]) Traité p. 693 sv., sowie Gazette des hôpitaux. 1855. 5.
[2]) The diseases of the breast. London 1850. p. 198 ff.
[3]) Sie finden sich in dessen Uebersetzung des Chelius'schen Handbuches der Chirurgie. London 1846. II. p. 789—790.
[4]) Lancet. XV. p. 294.

lichen Material zusammengesetzten Knoten in einer im Uebrigen nicht veränderten Brustdrüse darstellte. Die Frau starb, wahrscheinlich an Sepsis.

Der 4. Fall betrifft ein dem Guy's Hospital angehörendes Präparat:

Es stellt die wegen eines Tumors entfernte Brustdrüse einer Frau mittleren Alters dar. Der Tumor enthielt Käsestoff und war in Folge der Verschliessung eines Milchganges entstanden. Das Mammagewebe war nicht verändert, die Milchgänge erschienen im Allgemeinen erweitert, die Cystenwand stellte eine dünne Membran dar. Verbindungen zwischen Cyste und Milchgängen waren nicht nachweisbar.

Einen weiteren, von ihm selbst erhobenen Befund hat Birkett an anderer Stelle[1]) erst viel später veröffentlicht:

Eine 24jährige Frau bemerkte beim Stillen 3 Wochen nach einer Geburt eine Anschwellung in ihrer linken Brust. Erst 7 Monate später suchte sie ärztliche Hülfe auf. Die Geschwulst maass 2 Zoll im Durchmesser, war rundlich, schmerzlos und deutlich fluctuirend. Durch eine Incision entleerten sich etwa 1½ Unzen dicklicher, weisser Flüssigkeit, offenbar eingedickte Milch. Von der vorhandenen Oeffnung aus wurden in der Tiefe noch einige weitere Cysten freigelegt. Leichte Heilung durch Eiterung. Bei einer späteren Lactation trat abermals umschriebene Schwellung auf.

Zwei fernere von diesem Autor publicirte Fälle, die nicht die Galactocele im engeren Sinne betreffen, aber zu ihr in gewissen Beziehungen stehen, sollen bei Besprechung der Differentialdiagnose angeführt werden.

Von Parker[2]) stammt die folgende Beobachtung:

Einer gesunden Frau, die seit 9 Monaten ihr Kind an beiden Brüsten stillte, schwoll seit einem halben Jahre die rechte Mamma zu enormer Grösse an, blieb jedoch schmerzlos. Die Warze und die Haut waren normal. Fluctuation deutlich. Nach einer Explorativpunction drangen 3 Quart süsser, später Rahm absetzender Milch hervor. Nach Heilung der Wunde bildete sich eine neue Geschwulst von 22 Zoll Umfang. Zu ihrer Heilung musste die Patientin das Kind entwöhnen.

Huguier[3]) erwähnt ganz kurz einen Fall von Mammacyste, die er als Milchcyste deutet. Es handelte sich um eine Frau, die vor 4 Jahren geboren und vergeblich zu stillen versucht hatte. Exstirpation. Der Cysteninhalt glich Butter und geronnener Milch. Mikroskopisch fanden sich Milchkügelchen und Colostrumkörper.

[1]) Guy's Hospital Reports. Third series. Vol. VII. London 1861. p. 344.
[2]) Citirt nach Canstatt's Jahresberichten. 1842. I. S. 595 ff. Referat Kiwisch's aus der New York med. Gazette. 1842. 19 Jan.
[3]) Bulletin de la société de chirurgie de Paris. 1851. T. I. p. 191.

Barrier[1]) berichtet über eine 37jährige Frau, welche im Beginne der Schwangerschaft an der inneren Seite ihrer linken Brust eine kleine, allmählich wachsende Erhabenheit bemerkte, die ungefähr 3 Monate nach der Entbindung die Grösse eines Kindskopfes erreicht hatte. Bis zu dieser Zeit hatte die Frau ihr Kind an beiden Brüsten gestillt, dann aber entwöhnt, ohne irgend eine erhebliche Veränderung wahrzunehmen. Die Warze und die Haut über der Brust und der Geschwulst sind gesund; letztere hat eine fast runde, glatte Form, ist nach vorn etwas härter anzufühlen als an den Seiten, wo sie an verschiedenen Stellen Fluctuation zeigt. Keine Schmerzempfindung. Nach Entleerung von etwa 500 g einer milchähnlichen Flüssigkeit durch den Troicart wurde Jodtinctur eingespritzt und dadurch eine leichte Entzündung angeregt. Die Jodeinspritzung wurde nach 8 Tagen wiederholt, später ein Setaceum eingeführt und so der Verschluss des Hohlraums zu Stande gebracht. Die entleerte Flüssigkeit war milchweiss und reagirte alkalisch. Beim Stehen schied sie sich in 2 Theile, einen oberen, weissen, fettigen und einen unteren, bläulichen, mehr wässerigen. Sie enthielt Milchzucker, Butter und Casein, die ersteren beiden in grösserer Menge.

Scanzoni[2]) unterscheidet zweierlei Arten von Galactocele, solche, die durch Erweiterung eines Milchganges zu einer Cyste, und solche, die durch einen freien Erguss von Milch in das Parenchym der Drüse zu Stande kommen. Die 2 Beobachtungen, die er als Beispiele beibringt, bieten nichts Charakteristisches.

Von geringem Belang ist auch ein beiläufig erwähnter Leichenbefund Cruveilhier's[3]), in welchem es sich um zahlreiche, kleine, beerengrosse Cystchen handelte, die mit weisslichen, glaserkittähnlichen Concretionen gefüllt waren.

Einen in mancher Hinsicht merkwürdigen Fall erlebte Bouchacourt[4]):

Eine 51jährige Frau hatte vor 24 Jahren, während sie ihr letztes Kind stillte, einen Stoss auf die linke Brust erhalten, nach welchem die Milchsecretion aufhörte. Vor 10—12 Jahren bemerkte sie zum ersten Mal in der Achselhöhle eine schmerzhafte, weiche Geschwulst, welche nach 4 Jahren den Umfang eines Taubeneies erreichte und damals, sowie 18 Monate später zum 2. Mal punctirt wurde. Es entleerte sich jedes Mal eine weissliche Flüssigkeit. Bei der Untersuchung der Kranken fand Bouchacourt einen abgeplatteten, fluctuirenden Tumor, welcher von der Achselhöhle bis zur Mitte des Sternums und von der Clavicula bis zum oberen Rand der linken Brust

[1]) Gazette des hôpitaux. 1850. No. 23. Referirt nach Schmidt's Jahrbüchern. Bd. 67. S. 63 ff.

[2]) in Kiwisch, Klinische Vorträge. 1855. III. S. 96 ff. und Lehrbuch der Krankheiten der weiblichen Sexualorgane. Wien 1857. S. 531 ff.

[3]) Traité d'anatomie pathologique. T. III. p. 376. Paris 1856.

[4]) Du galactocèle et de son traitement. Gazette médicale de Lyon. 1857. No. 43. Referirt nach Canstatt's Jahresberichten. 1857. IV. p. 426.

reichte. Bouchacourt entleerte durch Punction 250 g einer Flüssigkeit, welche aus 91,2 Theilen Wasser, 2,5 Theilen Butter, 5,8 Theilen Milchzucker, 2,2 Theilen eiweissähnlichen Käsestoffs und 0,3 Theilen Salz bestand. Trotz Jodinjection füllte die Cyste sich von Neuem. Ihr jetziger eiterähnlicher Inhalt war mit gelblichen, geschmolzener Butter ähnlichen Fettmassen vermischt. Bouchacourt machte deshalb ein Jahr später eine 15 cm lange Incision, entfernte die an der Innenfläche der Cyste überall aufsitzenden, weichen, butterähnlichen Fungositäten und legte mit Höllensteinlösung befeuchtete Charpie ein. Nach 11 Tagen war die Wundfläche in voller Suppuration. Der Eiter zeigte eine ölige Beschaffenheit, ohne jedoch Zucker oder Casein zu enthalten. Später fehlte auch die butterartige Substanz in den Secreten und die Wunde vernarbte vollständig.

Bei der Beobachtung Puech's[1]) handelte es sich um eine 23jährige Frau, bei welcher sich eine Buttercyste der linken Mamma vorfand. Die Frau hatte zwei Mal ein leichtes Trauma erlitten. Die betreffende Arbeit war mir im Original nicht zugänglich.

Marsden[2]) theilt folgenden Fall mit: Eine 24jährige Frau hatte bei 3 verschiedenen Geburten das Stillen der Kinder an der rechten Brust wegen grosser Schmerzen etwa im 7. Monat nach der Geburt aufgeben müssen, während sie es auf der linken Seite 18—20 Monate lang fortsetzen konnte. Nachdem sie das letzte Kind 2 Monate lang gestillt hatte, bemerkte sie an der rechten Brust eine Geschwulst, stillte aber trotzdem an der linken noch 10 weitere Monate. Bei der Untersuchung erwies sich die linke Brust schlecht entwickelt, in der rechten fand sich ein orangegrosser, knotiger, wenig schmerzhafter Tumor, der mit der Haut und den Muskeln nicht zusammenhing. Die Achseldrüsen waren frei. Exstirpation der ganzen Drüse.

Bei der Untersuchung des Präparates fehlte an der Geschwulst jede Spur von Drüsengewebe. Sie bestand aus einer dichten harten Substanz, welche zahlreiche kleine Cysten von verschiedener Grösse einschloss. Letztere waren mit einer weichen, käsigen Masse, dem augenscheinlich eingedickten Drüsensecret ausgefüllt, der eine bestimmte Struktur bei makroskopischer Betrachtung abging. Mikroskopisch bestand sie aus einem in regelmässigen Linien angeordneten Detritus ohne irgend eine Spur zelliger Gebilde. Bei Behandlung mit Salpetersäure zeigte sich keine, bei Behandlung mit Salzsäure eine starke Veränderung. Die Entstehung der Geschwulst wird durch die Annahme erklärt, dass die Unterbrechung des Stillens in der einen Brust, bei Fortsetzung desselben in der anderen, Gelegenheit zur Stauung, Ablagerung und nachfolgenden Induration der Secrete gegeben habe.

Atlee[3]) beobachtete einen Fall von „solider Galactocele" bei einer

[1]) Moniteur des sciences médicales. 1860. Citirt nach einer weiter unten zu erwähnenden Arbeit Gillette's.

[2]) Lancet. 1872. II. p. 335. Citirt nach Schmidt's Jahrbüchern. Bd. 156. S. 173.

[3]) American journ. of the med. sciences. New series. Vol. LXVII. 1874. p. 419 ff.

[illegible] eine Anschwellung [illegible] einer Bauern [illegible]

[illegible] Entstehen einer Galactocele [illegible] in der linken Brust [illegible]

[illegible] bei einer [illegible]jährigen Frau gegen [illegible] der linken Brust. [illegible] während [illegible] so gross wurde [illegible] aber keine besondere Schmerzen [illegible] einer dicken Flüssigkeit [illegible] keinen Eiter enthielt. Die Flüssigkeit [illegible]

In dem Berichte des k. k. Krankenhauses Wieden vom Jahre 1877 wird [illegible] Mosetig's von Moorhof[3] über einen Fall von Galactocele [illegible] Wochen [illegible] poliklinischen Kranken [illegible]. Eine Probepunction ergab flüssige Milch. Die Kranke entzog sich der weiteren Beobachtung.

Gillette[4] berichtet über folgende Beobachtung und giebt im Anschluss daran eine eingehende Darstellung der Galactocele.

Eine 2[illegible]jährige Frau, die 3mal geboren hatte, suchte ärztliche Hülfe auf wegen einer gegen die Achselhöhle zu wachsenden Geschwulst der linken Brust, die vor 4½ Jahren unmittelbar nach der Geburt ihres ersten, von ihr gestillten Kindes, angeblich in Folge eines Stosses, sich zu entwickeln angefangen hatte. Im Beginn bestanden leichte, später verschwindende Schmerzen. Die Anschwellung nahm während einiger Monate zu, blieb aber nach dem Aufhören der ersten Lactation stationär. Ihr zweites Kind stillte die Frau wieder an beiden Brüsten. Das dritte, jüngste Kind kann sie nur an der rechten Brust ernähren, weil die linke keine Milch liefert. Die Geschwulst ist von Haselnussgrösse bis zum Umfang einer Faust gewachsen. Sie verursacht keine Schmerzen, ist aber wegen ihrer Ausdehnung gegen die Achselhöhle zu den Bewegungen des Armes hinderlich. Sie wölbt die Mamma

[1]) American journal of obstetric. Vol. VIII. 1875.

[2]) Upsala Läkaref Förk. 1874—75. X. 425—29. Citirt nach Virchow-Hirsch's Jahresberichten. 1875. II. S. 444. Bei dem Referat fehlt die Quellenangabe.

[3]) citirt nach Schmidt's Jahrbüchern. Bd. 186. S. 194.

[4]) Kyste crémeux de la mamelle gouche. Union médicale. 1878. No. 71, 72, 75.

gleichmässig vor und ist von ihr nicht zu trennen. Sie ist nicht verschieblich und zeigt an den verschiedensten Orten ausgesprochene, wenn auch etwas eigenthümliche, dunkle, teigige Fluctuation.

Die Diagnose lautete auf einen kalten Abscess. Bei der Incision entleerte sich eine dickliche, rahmige, weissgelbe Flüssigkeit, in welcher zahlreiche Körner herumschwammen, die man leicht zerdrücken konnte. Es liessen sich ungefähr 250 g auffangen. Die Wände der eröffneten Höhle erschienen verdickt und mit der Umgebung fest verwachsen. Die Heilung erfolgte unter Eiterung. Einem Vorschlag zur Exstirpation der Cyste leistete die Kranke keine Folge.

Die Untersuchung der entleerten Flüssigkeit wurde von Butrouille, dem Apotheker des Pariser Hôtel-Dieu vorgenommen. Sie ergab alle Bestandtheile einer fettreichen Milch. Die freischwimmenden Körner erwiesen sich als Margarinkrystalle. Es hatte sich demnach um eine richtige Milchcyste gehandelt.

Gillette unterscheidet zwei Klassen von Galactocelen: a) die diffuse Form, die er als einfachen Milcherguss, der sich nachträglich abkapseln kann, beschreibt, und b) die circumscripte Form, von der er je nach der Beschaffenheit der Milch 5 Unterarten aufstellt: die milchhaltige, die serös-flockige, die butter- oder rahmhaltige, die halbfeste oder käsige und die feste Galactocele. Seine übrigen allgemeinen Betrachtungen schliessen sich so ziemlich denjenigen Velpeau's an.

Cattani[1]) berichtet über eine Galactocele bei einem 14monatlichen Kind, aus der bei der Incision 30 g Milch entleert wurden!

Ein Fall von Pearce Gould[2]) betrifft eine 18jährige Frau, die 2 Jahre vor ihrer Erkrankung ihre rechte Brust gegen einen Stuhl angeschlagen hatte und bald darauf darin einen kleinen Knoten in der Nähe der Brustwarze bemerkte. Letzte Geburt vor 7 Monaten. Die rechte Brust secernirte etwas, aber viel weniger als die linke. Beide Brüste waren bei der Untersuchung gleich gross, in der rechten aber fand sich eine gespannte, runde, fluctuirende Anschwellung. Die Brustwarze war abgeplattet, die Haut nicht geröthet und die Achseldrüsen frei. Die Anschwellung nahm während der Beobachtungszeit zu und wurde spitzer; die in ihr enthaltene Milch schimmerte als weisses Centrum in einem gerötheten Hof deutlich durch. Eine kleine Incision entleerte ungefähr ½ Pinte (ungefähr ¼ Liter) einer rahmigen Flüssigkeit. Der Sack fiel zusammen und vernarbte durch Eiterung. Die mikro-

[1]) citirt nach Virchow-Hirsch's Jahresberichten. 1880. II. S. 569. Eine nähere Quellenangabe fehlt dort. Nach buchhändlerischer Auskunft findet sich die mir nicht zugängliche Originalarbeit in Annali di ostetricia. Jahrgang II. No. 7 und 8.

[2]) Lancet. 1880. II. S. 850.

skopische Untersuchung der Flüssigkeit ergab die Gegenwart von Colostrumkörperchen und Fetttröpfchen.

Bemerkenswerth ist der Fall, wie der Autor mit Recht betont, dadurch, dass die Anschwellung sich stark zuspitzte und zu bersten drohte, somit eine nahezu perforirende Galactocele im Sinne Cooper's vorlag (vgl. S. 479).

Beamish[1]) erzählt von einer Erstgebärenden, welche 6 Monate nach ihrer Niederkunft in ihrer linken Brust, namentlich beim Ansetzen des Kindes, Schmerzen verspürte. Gleichzeitig nahm die Brust langsam an Umfang zu. Bei der späteren Untersuchung erschien sie im Allgemeinen vergrössert, wie von hinten vorgetrieben, ähnlich wie bei einem mammären Abscess. Die Haut war gespannt, aber nicht entzündet. Fluctuation deutlich nachweisbar. Die Schmerzen gingen zurück. Ein Einstich mit dem Troicart entleerte 32 Unzen dicke, rahmige Milch. Nach 14 Tagen hatte der Milchausfluss, der nach der Operation Anfangs noch 3—4 Unzen täglich betragen hatte, gänzlich aufgehört und die Stichöffnung sich geschlossen.

Salzmann[2]) beobachtete bei einer 25jährigen Frau in der rechten Mamma am Rande der Areola einen elastischen, mit der Milchdrüse in Verbindung stehenden, pflaumengrossen Tumor, der sich bei der Operation als cystisch dilatirter Ausführungsgang erwies. Die Patientin, die ungefähr 1 Jahr gestillt hatte, hatte früher an derselben Stelle einen Abscess gehabt.

Matlakowski[3]) fand bei einer 25jährigen Person, welche 3mal geboren hatte, in der rechten Brustdrüse eine harte, unregelmässige, gänseeigrosse, scharf umgrenzte Geschwulst, die mit ihrer grösseren Hälfte auf der inneren Seite der Brustwarze gelegen war. Die Geschwulst wuchs seit der ersten Geburt durch 5 Jahre, ohne Schmerzen zu verursachen. Keine Fluctuation, keine Vergrösserung der Achseldrüsen, allgemeiner Gesundheitszustand blühend. Der Tumor wurde ausgeschält und die Wunde vernäht. Heilung per primam.

Die 40 g wiegende Geschwulst enthielt eine dicke, gelbliche Masse. Nencki fand bei der chemischen Untersuchung 7,14 Eiweiss, 38,79 Fett, 12,60 Asche und 41,47 Wasser, also kein Casein. Bei der mikroskopischen Untersuchung wurden Krystalle von Tristearin- und Tripalmitinsäure nebst Kokken und Diplokokken nachgewiesen.

Korteweg[4]) beschreibt unter dem Titel „Galactocele bei Mastitis" einen Fall von Mastitis, bei welchem in zusammenhängenden Höhlen ge-

[1]) Notes of a case of galactocele, British medic. journ. 1884. p. 712.

[2]) Ett fall af galactocele. Finska läk handl. Bd. 26. S. 409, referirt nach Virchow-Hirsch's Jahresberichten. 1885. II. S. 389.

[3]) Torbiel maslowa wsutce, Gazeta lekarska, No. 11, referirt nach Virchow-Hirsch's Jahresberichten. 1886. II. S. 414.

[4]) Nederl. tijdschr. v. Geneeskunde. 1891. No. 10, referirt nach dem Centralblatt für Gynäkologie. 1891. No. 49.

ronnene, mit massenhaften Streptokokken vermischte Milch vorgefunden wurde. Die eine dieser Höhlen machte durch ihre Grösse den Eindrck einer Galactocele.

Kehrer[1]) berichtet über folgende, klinisch sehr genau untersuchte Beobachtung:

Eine 40jährige Frau, die in 18jähriger Ehe 7mal geboren und je 1 Jahr gestillt hatte, erkrankte 8 Tage nach ihrer letzten Geburt an Schrunden und weiterhin an einem linksseitigen Mammaabscess, der vom behandelnden Arzt 3mal incidirt wurde. Das Kind trank an der gesunden, rechten Brust weiter, starb aber in der 10. Lebenswoche. Nach der Ablactation bildeten sich in der gesund gebliebenen, rechten Brust innerhalb 14 Tagen mehrere, fluctuirende, schmerzhafte Knoten, ein isolirter, wallnussgrosser, oben aussen vom Warzenhof, ein etwas kleinerer unten aussen, am tiefsten Theil der herabhängenden Brust und drei kleinere, haselnussgrosse, oben innen vom Warzenhof. Durch Druck auf den unteren, äusseren Knoten trieben sich die drei kleineren vor. Nach der Incision konnte man sich durch eine fühlbare Furche und durch die Sonde davon überzeugen, dass ein weiter Kanal schräg von unten aussen in der Tiefe der Drüse unter der Warze hin nach oben innen verlief und sich in drei, den kleinsten Knoten entsprechende Aeste theilte. Die Cysten wurden in 2 Malen eröffnet und ihr Inhalt ausgedrückt; sie füllten sich wieder, wurden aber durch Terpenthinölinjectionen in Eiterung versetzt und zur Heilung gebracht. Der Fall ist durch eine schematische Abbildung erläutert.

Der Inhalt der Cysten stellte eine breiartige, eingedickte, eiterähnliche Substanz von weisslicher Farbe mit einem Stich in's Gelbliche dar. Sie reagirte neutral. In Nährgelatine geimpft, vertrocknete sie zu weissen Platten, ohne Pilzculturen zu erzeugen. Die mikroskopische Untersuchung derselben ergab die Anwesenheit zahlreicher Fettkügelchen von dem Umfange kleinster Milchkügelchen bis zur Grösse von das halbe Gesichtsfeld einnehmenden Tropfen. Die letzteren lagen theils frei, theils waren sie in eine körnige Substanz zusammengebacken. Die freien Milchkügelchen hatten entweder reine Kugelform und glatte, glänzende Oberfläche, oder sie waren mit abgerundeten Höckern und Leisten versehen, oder sie bestanden aus spiessigstrahlig angeordneten Krystallen. Ausserdem sah man lange und kurze, stark lichtbrechende Stäbchen, gerade, halbkreis- oder S-förmig gebogen, daneben schmal gestreckte oder nach der Fläche gebogene Platten. Die Stäbchen und Platten lösten sich in Aether und Essigsäure auf und färbten sich in Anilinfarben wie Milchkügelchen. Wahrscheinlich handelte es sich um krystallinisch ausgeschiedene Fettsäuren. Endlich fanden sich zellige Gebilde, selten von der Grösse der Leukocyten, meist von derjenigen der Colostrumkörper, vollgepfropft mit kleinen und grossen Fettkügelchen. Durch carminsaures Ammoniak und Essigsäure traten darin vielfach deutliche Kerne hervor.

[1]) Handbuch der Geburtshülfe. Stuttgart 1889. III. S. 487ff.

Williams[1]) führt zwei nicht einwandfreie Fälle von Mammatumoren an, bei deren Incision das eine Mal eine weiche, käsige Masse, das andere Mal dickliche Milch entleert wurde.

Mit Vorstehendem ist die Aufzählung der mir zugänglichen Einzelbeobachtungen von Galactocele erschöpft[2]). Ihre Zahl schwankt zwischen 40 und 50 und kann deshalb nicht genau angegeben werden, weil, wie weiterhin noch dargethan werden soll, die Auffassungen der Beobachter bei einem Theile derselben streitig erscheint.

Mehr oder weniger ausführliche, allgemein gehaltene Darstellungen der Galactocele, die sich auf eine gewöhnlich nur unvollständige Kenntniss der Einzelfälle gründen und denen persönliche Erfahrungen meistens abgehen, finden sich in den Hand- und Lehrbüchern der pathologischen Anatomie sowohl als der

[1]) In Diseases of the breast, 1894, p. 496, nach den University College Hospital Reports, 1884, p. 51; 1888, p. 761.

[2]) Nicht erhältlich waren: Marta, Galactocele, angeführt ohne Quellenangabe bei Kehrer im Handbuch der Geburtshülfe. 1889. III. S. 569. Nach buchhändlerischer Auskunft findet sich diese Arbeit im Ateneo Veneto. Vol. I. No. 6. Ferner

Hamilton, Lacteal tumour. Dubl. Hosp. gazette. 1860.

Paudurang, Milky cyst or galactocele. Ind. med. gaz. 1869.

Tribes, Tumeur butyreuse du sein. Montpellier méd. 1860.

Die letzteren Arbeiten citire ich nach dem Index-catalogue of the library of the surgeon general office. 1881. Vol. II. p. 433 ff.

Bei Brodie, der in seinen „Lectures on pathology and surgery, 1846, p. 155“ nach verschiedenen Angaben von der Galactocele sprechen soll, finde ich nichts Hierhergehöriges. Die bloss nachcitirten Aeusserungen bestimmter Autoren durch eine sich fortsetzende Reihe anderer, die von der Durchsicht der Originale glauben absehen zu können, sind hier, wie anderswo, mit Vorsicht aufzunehmen.

Einen Fall von doppelter Galactocele in der gleichen Brust, den Bryant mittheilt (Diseases of the breast. 1887. p. 310), erwähne ich nach der Monographie Delbet's (siehe die genaue Literaturangabe weiter unten).

Bei Rogowitsch, einem später zu citirenden Beobachter, ist ohne Quellenangabe eine Arbeit von Alexandroff, „Zur Casuistik der Milchcysten“, angeführt, über die auch in den gebräuchlichen Jahresberichten nicht referirt ist. Sie dürfte in einer russischen Zeitschrift enthalten sein.

Einen Anspruch auf absolute Vollständigkeit will übrigens auch die von mir zusammengestellte Casuistik nicht machen.

Chirurgie und Gynäkologie. Auch in manchen Monographien wird sie besprochen[1]). Von einer Wiedergabe der Ansichten aller dieser Autoren an dieser Stelle darf um so eher abgesehen werden, als späterhin sich noch vielfach Gelegenheit bieten wird, darauf zurückzukommen.

Nunmehr gelange ich zur Darstellung meines eigenen Falles.

Ueber die klinische Beobachtung desselben sind folgende Angaben zu machen[2]):

Th. E., 25 Jahre alt, Hausfrau, hat vor 7 Wochen zum letzten Mal geboren. Von der verspäteten Nachgeburtslösung abgesehen, normaler Geburtsverlauf. Pat. stillte nicht, weil die Warzen excoriirt waren. Die rechte Brust war nach der Anamnese immer grösser als die linke; seit dem Puerperium hat sie sich rasch vergrössert. Der behandelnde Arzt verordnete ohne Erfolg Kataplasmen und Einpinselungen. Niemals Schmerzen.

Status praesens: Etwas anämisch aussehende Patientin. Die rechte Mamma kindskopfgross (Umfang rechts 41 cm, links 22,5 cm), weich, elastisch, grobhöckerig. An einer Stelle in der Tiefe undeutliche Fluctuation. Nirgends Druckempfindlichkeit. Die Brustwarze verstrichen, der Warzenhof vergrössert (rechts 7, links 4 cm Durchmesser). Die Haut über der Geschwulst und die Geschwulst über dem Muskel leicht verschieblich. Aus der Warze entleert sich auf Druck ein Tropfen milchiger Flüssigkeit. Lymphdrüsen nicht vergrössert, linke Brustdrüse normal entwickelt.

Nachdem 3 Tage nach dem Spitaleintritt durch Punction 150 ccm einer dicken, weissgelblichen Flüssigkeit, welche viel Colostrumkörperchen und Fetttröpfchen enthielt, entleert worden waren, wurde die darauffolgende Woche

[1]) Von den hier in Betracht kommenden, noch nicht genannten Werken sind als wichtig anzuführen: Virchow, Die krankhaften Geschwülste. 1863. I. S. 283 ff. — Klob, Pathologische Anatomie der weibl. Sexualorgane. 1864. S. 500 ff. — Labbé et Coyne, Traité des tumeurs bénignes du sein. 1876. p. 225 sv. — Schönstedt, Ueber die Cysten der weiblichen Brustdrüse. Inaug.-Diss. Rostock 1894. — Billroth, Krankheiten der weiblichen Brustdrüse. Deutsche Chirurgie. Lief. 41. S. 39 ff. — Delbet, Maladies de la mamelle. Traité de chirurgie par Duplay et Reclus. Paris 1892. T. VI. p. 195 sv. — Richelot, Des tumeurs kystiques de la mamelle. Paris 1878. p. 13 sv., p. 17 sv. — Veit, Krankheiten der weiblichen Geschlechtsorgane im Handbuch der speciellen Pathologie und Therapie von Virchow. VI. 2. S. 385 ff. — Beigel, Die Krankheiten des weiblichen Geschlechts. 1875. II. S. 763 ff.

[2]) Vergl. hierüber den Jahresbericht der chirurgischen Abtheilung des Bürgerspitals in Basel. 1891. S. 108.

die rechte Mamma typisch exstirpirt. Beim Austritt, 21 Tage später, war die Wunde bis auf eine linsengrosse, granulirende Stelle per primam verheilt.

Beschreibung des Präparates: Die exstirpirte Mamma wurde mit einem von ihr getrennten Stück Haut und der entleerten Flüssigkeit dem pathologischen Institut übergeben. Die ersteren wurden in Müller'scher Lösung gehärtet, die letztere behufs späterer Analyse gesammelt. — Es wurde nicht mitgetheilt, welche Theile des Präparates an der Lebenden oben oder unten, bezw. innen oder aussen gelegen waren. Die betreffenden topographischen Benennungen in der folgenden Schilderung sind, was allerdings nebensächlich ist, deshalb nothwendiger Weise willkürliche und vielleicht unrichtige.

Makroskopisches (vgl. Fig. 1). Die amputirte Mamma wiegt ohne den abgetrennten Hautlappen 639 g. Sie misst auf der Hinterfläche je 16, 17 und 5½ cm im grössten Breiten-, Höhen- und Dickendurchmesser. Ein die Brustwarze einschliessendes, 3½ cm breites und 15 cm langes Stück Haut ist noch mit ihr in Verbindung. Es zeigt ebenso wie der gänzlich abgetrennte Hautlappen keinerlei Besonderheiten. Der Warzenhof ist vom oberen Rand der Mamma 8, vom unteren 9 cm weit entfernt. Er hebt sich an dem aufbewahrten Präparat nicht sehr deutlich ab. Die Warze erscheint durch eine etwa 3 mm tiefe Einbuchtung etwas eingezogen. Die Vorderfläche der Mamma ist da, wo sie nicht von dem anhaftenden Hautlappen bedeckt wird, von lockerem, etwas fetthaltigem Bindegewebe eingehüllt. Abnorme Verhältnisse fallen an ihr zunächst nicht auf.

Der folgenden Beschreibung und der Darstellung in Fig. 1 ist die Betrachtung der Mamma von ihrer Hinterfläche aus zu Grunde gelegt, weil so die vorhandenen Veränderungen am deutlichsten zu Tage treten. Es wurde angenommen, dass die rechte Seite der Figur dem lateralen, die linke dem medialen Theile der Brustdrüse entspreche.

Man sieht hier etwas oberhalb der Mitte des Organs in grösserer Anzahl frei präparirte, gegen ein Centrum, den Warzenhof A, convergirende Stränge, die den erweiterten und verdickten, ausführenden Milchgängen entsprechen. Ihre Dickendurchmesser schwanken zwischen 3 und 8 mm; in der Gegend des Warzenhofs sind sie am dünnsten, gegen die Peripherie zu schwellen sie etwas an. Bald sind sie mehr rundlich, bald mehr abgeplattet und durch zwischen ihnen befindliches, lockeres Bindegewebe von einander getrennt. Einzelne von ihnen lassen sich in ihrem Verlaufe 2—3, andere bis 8 cm weit verfolgen. Sie gehen allseitig in die angrenzenden Drüsentheile über, in denen sie nicht mehr gesondert darzustellen sind.

In dem Mammaabschnitt unterhalb des Warzenhofes fallen mehrere Hohlräume auf, die entweder hinter der Mamma (beziehungsweise in der die Ansichten von hinten wiedergebenden Fig. 1 nach oben hin) liegen oder mehr oder weniger vollständig in die Drüsensubstanz eingebettet sind.

Die grösste dieser Bildungen B befindet sich in der medialen Hälfte des Organs, auf der Zeichnung links. Sie stellt einen etwa 7½ cm in der

grössten Länge, 3 cm in der grössten Breite messenden Hohlraum dar, der fast die ganze Mamma durchsetzt. Auf der Hinterfläche grenzt er nehmlich unmittelbar an das das Organ einhüllende lockere Bindegewebe, und vorn ist er von diesem nur durch eine ganz dünne Schicht Brustdrüsensubstanz getrennt. Auch seitlich wird er, mit Ausnahme einer kurzen Strecke, wo er einem ähnlichen Hohlraum anliegt, überall von Mammagewebe umgeben.

Auf ihrer Innenfläche ist diese Cyste von einer sich sehr deutlich abhebenden, etwa 1 mm dicken, mit der Drüsensubstanz durch ein lockeres Bindegewebe zusammenhängenden und somit leicht ablösbaren Membran ausgekleidet, die an dem aufbewahrten Präparat sich derb und fast lederartig anfühlt. An vielen Stellen erscheint sie ganz glatt, an anderen, so besonders an den tiefer gelegenen Theilen der unteren Hälfte, im Umfang mehrerer Quadratcentimeter in unregelmässiger Weise arrodirt und geschwürig (C_1). Die Arrosionen sind theils oberflächlich, theils reichen sie tiefer und entblössen die unteren Schichten der Membran und an einzelnen Punkten sogar das darunter liegende Mammagewebe. Ihre Ausdehnung ist ungleich. Einzelne sind stecknadelkopfgross, andere messen mehrere Millimeter im Durchmesser. Theils fliessen sie zusammen, theils sind sie durch intacte Gewebszüge von einander getrennt.

Innerhalb des Mammagewebes finden sich im unmittelbaren Zusammenhang mit den Arrosionen und Geschwüren der Cystenwand 2—12 mm im Durchmesser haltende, unregelmässig begrenzte, grauweissliche Heerde, die in der Nähe der Cyste die grösste Ausdehnung zeigen und sich in einiger Entfernung von ihr in der Drüsensubstanz nach und nach verlieren. Sie bestehen aus einer zusammenhangslosen, amorphen, krümeligen, halbweichen Substanz, welche sich ohne Mühe herausheben und zerdrücken lässt.

An einer Stelle der lateralen Wand der Cyste (C_2) ist die Auskleidungsmembran stark verdünnt und fehlt an gewissen Punkten gänzlich. Hier bricht das angrenzende Mammagewebe förmlich in die Cyste ein und verdrängt deren Auskleidung, so zwar, dass durch dieses Hineinwuchern umschriebene, inselförmige, mit Cystenmembran bedeckte Bezirke entstehen, die durch membranlose Partien aus einander gedrängt sind.

In die Cyste hinein hängen, namentlich in ihrem oberen Abschnitt, lockere, fasrige, leicht von einander trennbare Züge, die, wie Querspangen, die gegenüberliegenden Wände verbinden.

Communicationen mit Milchgängen sind nicht nachweisbar, auch mit den gleich zu beschreibenden, anderen Hohlräumen bestehen keine Verbindungen.

Eine kleinere Cyste D, die auf ihrer Hinterfläche eröffnet ist, findet sich nach rechts und oben von der oben beschriebenen. Sie misst in ihrer grössten Breite nahezu 1 cm, in der grössten Länge 3½ cm und ihr Tiefendurchmesser beträgt 1½ cm. Sie wird theils von anderen Cysten, theils von Brustdrüsensubstanz begrenzt. Ihre Innenfläche ist ähnlich derjenigen der Cyste B. Oberflächliche, stecknadelkopf- und linsengrosse Defecte der Auskleidungsmembran sind auch hier an den tiefer gelegenen Punkten

vorhanden. Communicationen mit den Milchgängen oder dem Mammagewebe fehlen.

Eine dritte, ganz an der Hinterfläche des Organs, unmittelbar unterhalb des Warzenhofs gelegene Cyste E ist durch einen ihrem Längsdurchmesser parallelen Sagittalschnitt in zwei Hälften zerlegt. Sie ist ungefähr 4 cm lang und 2½ cm breit. Ihre rechte Hälfte ist von einer 4—5 mm dicken, etwas zerfaserten Leiste durchzogen. Nach rechts hin communicirt die Cyste E mit der Cyste G, die unregelmässig, fast sanduhrförmig configurirt erscheint. Ihre Auskleidungsmembran ist dünner, wie die der oben beschriebenen Cysten. Sie enthält den Wänden anhaftende Reste von weissgrauen, krümeligen, leicht zerdrückbaren Massen.

Die Communication zwischen den Cysten E und G, die auf der Fig. 1 durch einen Pfeil angedeutet ist, stellt eine 1½ cm breite, unregelmässig contourirte Oeffnung dar, die überall von der gleichen Membran ausgekleidet ist, wie die Hohlräume selbst.

Eine fünfte Cyste J, die ganz auf der Hinterfläche des Organs gelegen ist, hat eine mehr längliche Gestalt und ist durch einen Schnitt ebenfalls in zwei Hälften getheilt. Ihre grösste Länge beträgt 5 cm, ihre grösste Tiefe da, wo sie einen spitzen Fortsatz in das Mammagewebe hineinsendet, 2½ cm. Die Verhältnisse der Cystenmembran schliessen sich den schon beschriebenen an.

Zwei weitere Hohlräume, die auf Fig. 1 nicht dargestellt werden konnten, finden sich in dem am meisten nach rechts gelegenen, lateralen Abschnitt des Organs. Sie sind hier allseitig von Mammagewebe umgeben. Der eine, mehr nach oben zu liegende ist 3 cm breit und 2 cm lang, der andere misst in diesen Dimensionen 2,5 und 0,5 cm. Da diese Cysten erst nachträglich bei einem an dem gehärteten Präparat geführten Schnitt zu Tage traten, ist auch ihr Inhalt unversehrt und stellt eine graugelbliche, halbweiche, homogene, die Cyste vollständig ausfüllende Masse dar. Die Cystenwände verhalten sich, wie weiter oben geschildert.

Eine ganze Anzahl kleinerer, hirsehorn- bis kirschengrosser Cysten, die entweder eng an einander liegen oder durch schmale Brücken dazwischen befindlichen Gewebes von einander getrennt sind, finden sich in einem umschriebenen Knoten (K) in der medialen Hälfte des Organs. Ein Zusammenfliessen kleinerer Cysten zu grösseren lässt sich hier daran erkennen, dass an den Wänden der letzteren oft mehrere Millimeter breite, in das Lumen vorspringende Leisten sich befinden, die als die Reste früherer Zwischenräume zu deuten sind.

Die compacten Bestandtheile der Mamma zeigen für die Beobachtung mit blossem Auge ein verschiedenes Verhalten.

Der oberhalb und zum Theil rechts vom Warzenhof gelegene Abschnitt L wird von einem Gewebe mittlerer Consistenz gebildet, in das die benachbarten Milchgänge sich unmittelbar verlieren. Auf einem Durchschnitt heben sich bald mehr rundliche, bald mehr elliptische, in Folge der Aufbewahrung in Müller'scher Flüssigkeit gegenüber der Umgebung stärker braun gefärbte,

etwa hirsekorngrosse Gebilde — es handelt sich um die schon makroskopisch erkennbaren Acini — von dem mehr blass gefärbten Grundgewebe ab. Die gegenseitige Entfernung derselben schwankt zwischen 2 und 6 mm. Der Durchschnitt durch die Mamma ist hier glatt und gleichmässig und lässt keine weiteren Besonderheiten erkennen.

An dem unteren Theil der Mamma, der die Hauptmasse des Organs ausmacht, finden sich ihrer Configuration nach verschiedenartige Partien nahe bei einander; eine strenge topographische Scheidung der makroskopisch differenzirten Gewebsarten ist hier wie an anderen Stellen der Mamma deshalb nicht möglich, weil ganz ungleiche Abschnitte in unregelmässiger Weise in einander übergehen.

Die mittleren Partien M des unteren Mammaabschnittes, vom unteren Rande des Organs bis nahe an die Gegend des Warzenhofs reichend, bestehen aus haselnuss- bis wallnussgrossen, lappigen Knoten von fester Consistenz, die durch ein lockeres, weitmaschiges Bindegewebe mit einander verbunden sind und leicht aus einander gelöst werden können. Ihr Durchschnitt ist gleichmässig und glatt; in ihm treten in einem mehr blassen Grundgewebe eingebettete, gelbliche, vereinzelt oder in Gruppen liegende, hirsekorngrosse Bildungen — die schon erwähnten Acini — hervor; an anderen Stellen desselben finden sich bis erbsengrosse, mit grauweissen Massen gefüllte Cysten. Die Hohlräume D und E liegen solchen Cysten unmittelbar auf.

Nach beiden Seiten gehen die lappig-knotigen Partien in mehr homogene Theile über. In diesen ist der Durchschnitt gleichmässig, glatt und aus fest in einander gefügtem Gewebe zusammengesetzt, das einzelne der erwähnten Cysten in sich schliesst. In gewissen Partien (N) erscheint das Gewebe aus concentrisch angeordneten Faserbündeln gebildet, zwischen denen strahlenförmige, schmale, sehnig glänzende, derbe Züge verlaufen. In solchen Zügen eingeschlossen finden sich auch hier, namentlich nach rechts hin, zahlreiche Gruppen von Acini (C), zwischen denen das Bindegewebe nur spärlich vorhanden ist, und die das Bild der eng an einander liegenden Drüsenbläschen der normalen, puerperalen Mamma wiedergeben.

Der die bereits geschilderten, zahlreichen Cysten enthaltende Knoten K in der linken Hälfte der Mamma lässt sich aus dem umgebenden, fibrösen Gewebe förmlich herausschälen und ist mit ihm nur durch ganz lockeres Bindegewebe verbunden. Ausser aus Cysten besteht er aus einem makroskopisch nicht genauer zu differenzirenden, gleichmässigen Gewebe mittlerer Consistenz.

Vom Warzenhof nach unten hin lassen sich die Milchgänge nicht darstellen, da die derberen Gewebspartien bis an diese Gegend heranreichen und die Milchgänge verdrängt haben, für deren Verlauf nur in den seitlichen Partien Platz übrig geblieben ist.

Mikroskopische Untersuchung. An den freipräparirten, ausführenden Milchgängen nahe der Warze (Fig. 1, A) lassen sich die bekannten

drei Wandschichten unterscheiden, die Langhans[1]) beschrieben hat. Zu innerst findet sich einfaches Epithel, das meistens cylindrisch ist und nur an einzelnen Punkten mehr abgeplattet erscheint. Die Zellen sind stellenweise kolbig, zeigen deutliche Kerne und einen durch die Färbung gut hervortretenden Saum. Sie bilden nicht eine fortlaufende, glatte Linie, sondern lassen seichte Einbuchtungen zwischen sich, so dass hie und da ein papillenähnliches Aussehen zu Stande kommt. Ihre Höhe schwankt zwischen 7 und 10 μ. Die Zone der in mehreren Lagen vorhandenen, mittleren Spindelzellenschicht ist besonders da gut zu erkennen, wo das Epithel abgestreift ist. Die Adventitia besteht aus scharf contourirten, eng an einander liegenden Bindegewebsfasern. Sie weist ausgesprochene Rundzelleninfiltration auf neben zahlreichen eingestreuten Spindel- und Mastzellen. Sie enthält zweifellose Bündel glatter Musculatur, die gut begrenzte Nester bilden. Die Länge derselben beträgt etwa 160 μ, ihre Breite etwa 50 μ. Die Milchgänge als Ganzes werden von einem lockeren, weitmaschigen, Gruppen von Fettzellen enthaltenden Bindegewebe eingehüllt.

An den Cystenwänden erkennt man mehrere, deutlich von einander getrennte Schichten (Fig. 2 und 3), deren Vorhandensein stellenweise gewissen Schwankungen unterliegt. Da, wo die Wände für das makroskopische Ansehen glatt und intact erscheinen, findet sich in der Richtung vom Mammagewebe zum Lumen der Cyste hin zuerst eine 125—200—240 μ breite, aus scharf contourirten, eng an einander liegenden, 1—2 μ breiten Fasern zusammengesetzte Lage (a), in welche zahlreiche, längliche, spindelförmige Kerne (2—4 μ breit und 9—16 μ lang) eingestreut sind. Ausserdem besteht hier eine mässige Rundzelleninfiltration, die gegen das Cystenlumen hin stärker wird und ganze Nester bildet. Eben so trifft man vereinzelte Mastzellen und mit Blutkörperchen noch gefüllte, auf dem Querschnitt 20—30 μ messende Gefässe. Gegen das angrenzende Mammagewebe ist diese Schicht durch den gleichmässigen Verlauf ihrer Fasern scharf abgesetzt.

Auf sie folgt in der Richtung gegen das Cystenlumen hin eine der Hauptsache nach aus Rundzellen zusammengesetzte Zone (b), von 240—300—350 μ Breite, die unregelmässig begrenzt ist, indem sowohl gegen die Tiefe wie gegen die Oberfläche der Cyste hin, einzelne mit ihr in Zusammenhang stehende Nester von Rundzellen angetroffen werden. Die letzteren liegen meist ganz dicht an einander, ihr Durchmesser schwankt zwischen 2,5—3,5 μ; zwischen ihnen sind nur vereinzelte Gefässschlingen nachweisbar (Fig. 3, d).

Nur an wenigen Stellen trifft man zwischen Rundzellenzone und Zone der parallelen Bindegewebsfasern Spindelzellen von 12—17 μ Länge und 2,5—5 μ Breite dicht an einander gelagert, so wie sie von Langhans (a. a. O.) als Bestandtheil der Milchgangswand beschrieben wurden.

Die Schicht der Rundzellen wird von dem eigentlichen Cystenlumen getrennt durch eine 50—60—80 μ breite Zone (c), die in der Hauptsache aus

[1]) Zur pathologischen Histologie der weiblichen Brustdrüse. Dieses Archiv. Bd. 58. S. 132 ff.

amorphem, nicht ohne Weiteres differenzirbarem Material gebildet erscheint. Die Schicht ist namentlich gegen die Tiefe dadurch etwas unregelmässig contourirt, dass die Rundzellenlage sich in sie hinein ausbreitet. Gegen die Cystenoberfläche hin zeigt sie einen im Ganzen glatten Rand. Ihrer Zusammensetzung nach besteht sie aus einer feinkörnigen, getrübten, sich nicht färbenden, vereinzelte glänzende Schollen enthaltenden Masse, in der hie und da sich färbende Kerne, sowie Umrisse zu erkennen sind, die an die Zeichnungen von Plattenzellen erinnern. An anderen Punkten ragen noch mit Blutkörperchen gefüllte, 25—35 μ breite Gefässschlingen, deren Wandelemente unterschieden werden können, über den Rand der Zone in das Lumen der Cyste hinein.

Der Zone anliegend beobachtet man eine oft unmittelbar in sie übergehende Lage von Fetttröpfchen (Fig. 3), die namentlich in Glycerinpräparaten deutlich sind. Auch Körnchenkugeln, sowie vereinzelte und zusammengeballte, hellere und dunklere Körnerhaufen finden sich hier vor.

Die amorphe Schicht ist auch in nicht in Celloidin eingebetteten, auf verschiedene Art gefärbten Präparaten deutlich vorhanden, was deshalb ausdrücklich bemerkt wird, weil man versucht sein könnte, sie als Kunstprodukt und Folge bestimmter Einbettungs- und Färbungsmethoden zu betrachten[1]).

Wie aus den obigen Angaben schon hervorgeht, ist die Breite der einzelnen Schichten und somit auch die Dicke der Cystenwand ungleich. Auch insofern bestehen Unterschiede, als namentlich die innerste, dem Cystenlumen am nächsten gelegene Zone und an manchen Stellen auch die Rundzellenzone (vergl. die rechte Hälfte der Fig. 2) fehlt, und die Cystenwand nur von der Lage der parallelen Bindegewebsfasern gebildet wird. Durch solche mehr oder weniger tief reichende Defecte entstehen die schon bei der makroskopischen Beschreibung erwähnten Arrosionen und Geschwüre.

Die Wand der Cyste E und einzelner der in den Knoten K eingeschlossenen Cysten unterscheidet sich insofern von derjenigen der anderen Hohlräume, dass sowohl die Rundzellenschicht als auch die Lage der parallelen Bindegewebsfasern durchgehends, nicht nur stellenweise, viel schmäler erscheinen als bei den anderen Cystenmembranen. Die Breite der Rundzellenzone schwankt zwischen 150—180 μ, die Schicht der Bindegewebsfasern misst 30—40 μ. Auf ausgedehnte Strecken hin fehlt hier die Rundzellenzone sogar gänzlich und die scharf contourirten Fasern der Bindegewebsschicht begrenzen die Cystenwände gegen das Cystenlumen zu. Dass hier keine Kunstprodukte vorliegen, erkennt man daran, dass die Fetttröpfchen und Körnchenkugeln (also Cysteninhalt) den Bindegewebsfasern direct aufliegen. An wieder anderen Stellen ist zwar eine Rundzellenzone vorhanden, es fehlen aber die parallelen Bindegewebsfasern und das Mammagewebe selbst bildet die Unterlage für die Rundzellenzone. Diese Beschaffenheit der Cystenwand ist nicht mit den oben beschriebenen Arrosionen und Zerklüftungen zu ver-

[1]) Die bei meinen Untersuchungen angewendeten Einbettungs- und Färbungsmethoden decken sich mit den auch sonst gebräuchlichen.

wechseln, die nur an vereinzelten Punkten vorkommen und mit inn Stellen der Cystenwand regellos abwechseln.

Da, wo das Mamma-, bezw. das später zu beschreibende Tumorge die Cystenwand durchbricht (Fig. 1 C_2), fehlen entweder die Wandelem der Cyste gänzlich und die Begrenzung der letzteren wird von den Rundzellen infiltrirten Mammagewebe gebildet, oder aber, wo noch ein T der stark verdünnten Cystenmembran erhalten ist, besteht er aus 0,2—0,3 mm breiten Zone der parallelen Bindegewebsfasern, die von zahlreichen Rundzellen durchsetzt ist, und der da und dort noch verschie breite Reste der amorphen Zone, sowie Fetttröpfchen und Detritusk anhaften.

In den in die einzelnen Cysten hineinhängenden, zerfetzten, fase Zügen, (die als Reste ehemaliger Cystenzwischenwände zu deuten sind), fi man zahlreiche, bald zartere, bald derbere, unregelmässig verlaufende, bin gewebige Faserbündel, zwischen und auf welchen zahlreiche Fetttröpfc Körnchenzellen, sowie getrübtes, körniges Material, das sich nach Essigsä zusatz etwas aufhellt, und unbestimmbarer Detritus gelagert sind. Vielf ist die bindegewebige Struktur hier nicht mehr deutlich zu erkennen, sonde durch die genannten Zerfallsprodukte verdrängt.

Bezüglich des Inhalts der Cysten wurde oben mitgetheilt, dass ei während der klinischen Beobachtung vorgenommene Untersuchung der durch Punction gewonnenen Probe eine Flüssigkeit ergab, die viel Colostrumkörperchen und Fetttröpfchen enthielt, also als Milch zu deuten war. (I angeführten Jahresbericht selbst heisst es „Milch".) Die nach der Exstirpation der Mamma dem pathologischen Institut übergebene Flüssigkeit betrug 830 ccm und bildete innerhalb zweier Tage 5 Schichten, von denen in verschiedenen Abstufungen die oberen mehr weisslich, die unteren in Folge der Gegenwart zahlreicher, rother Blutkörperchen mehr roth gefärbt waren. In den oberen Schichten fanden sich vorwiegend Fetttröpfchen und Körnchenzellen, in den unteren daneben reichlich rothe Blutkörperchen. Eiter wurde nicht gesehen.

Bei der mikroskopischen Untersuchung des Cysteninhalts in dem aufbewahrten Präparat beobachtet man darin theils Anhäufungen von Fetttröpfchen (Milchkügelchen) von verschiedenem Caliber (2—4—5 μ im Durchmesser), theils und zwar häufiger ein körniges, trübes Material, in welchem in wechselnder Menge Körnchenzellen und Colostrumkörperchen ähnliche Bildungen, in denen die Kerne zum Theil noch sichtbar sind, ferner vereinzelte Rundzellen, sowie grössere Fetttropfen angetroffen werden. Durch Essigsäure und Alkohol entstehen Fällungen, die wie Mucinniederschläge aussehen und durch Zusatz von destillirtem Wasser wieder quellen. Ebenso treten durch Essigsäurezusatz die Kerne in den Colostrumkörperchen und den Körnchenzellen besser hervor. Bei Behandlung mit Alkohol und Aether hellen sich die Präparate in Folge Verschwinden des Fettes stark auf. Es bleiben so einzelne, leere Hüllen zurück, in denen, wo sie vorhanden sind, die Kerne deutlich hervortreten. Durch diese Behandlung gelingt es stellenweise den

körnigen Detritus von Anhäufungen feinster Fettkörnchen zu differenziren. Die Behandlung mit Farbstoffen hat hier geringen Erfolg. Es färben sich dabei nur die Kerne in den vereinzelten Rundzellen, sowie in den Colostrumkörperchen ähnlichen Bildungen.

Da, wo durch Usuren und Zerklüftungen der Cystenwand in der Umgebung der letzteren schon makroskopisch sichtbare, grauweisse Infiltrationen zu Stande gekommen sind, findet man mikroskopisch (Fig. 4 und 5) an der Oberfläche gegen das Cystenlumen zu das Gewebe zerfasert und in nur noch locker zusammenhängende Theile aus einander gelöst. An einzelnen Stellen liegen die Schichten der parallelen Bindegewebsfasern, an anderen selbst das Mammagewebe frei. Die Gewebsbestandtheile sind namentlich im senkrechten, weniger im horizontalen Durchmesser stark aus einander gedrängt, vielfach sind Gefässe an der Oberfläche der Cystenwand freigelegt oder verlaufen nahe derselben. Von der Zone der Rundzelleninfiltration sind oft noch Reste vorhanden, oft fehlt sie gänzlich. — Die Lücken zwischen den aus einander gedrängten Gewebsbestandtheilen sind zum Theil leer, zum Theil von den beschriebenen Bestandtheilen des Cysteninhalts ausgefüllt, in denen man die einzelnen Fetttröpfchen oder Milchkügelchen deutlich erkennen kann. Nicht selten finden sich in diesen Partien Körnchenzellen von 12—15 μ Durchmesser. Die Breite dieser Anhäufungen, die anticipando als Milchanhäufungen zu bezeichnen sind, schwankt zwischen 0,1—0,8 mm. Oft erkennt man in ihnen die Zusammensetzung aus Fetttröpfchen nicht mehr; sie bestehen vielmehr aus amorphen Schollen, die in körnigem Zerfall begriffen sind und eine Art feinen Staub bilden.

Die geschilderten, grauweissen Heerde sind gegen das Mammagewebe zu durch eine Zone von Rundzelleninfiltration abgegrenzt, die ganz unregelmässig gelagert ist und in verschiedener Ausdehnung sich in die Tiefe erstreckt. Der Durchmesser der Rundzellen schwankt auch hier zwischen 2—5 μ. Vielfach enthalten sie feine Fetttröpfchen und körnchenartiges Material, an anderen Stellen liegen ausgesprochene Körnchenzellen zwischen ihnen. Gegen die Tiefe zu hört die Infiltrationszone nicht mit einem Male auf, sondern so, dass die Fetttröpfchen- und Rundzellenanhäufungen immer kleiner werden und sich schliesslich nur noch vereinzelte derartige Gebilde vorfinden. Milchkügelchen und Rundzellen liegen an den verschiedenen Stellen innig mit einander vermischt; jene unterscheiden sich von diesen namentlich durch ihr geringeres Färbungsvermögen.

Das die Cysten einschliessende, die eigentliche Brustdrüse bildende Gewebe ist verschieden zusammengesetzt.

Die Theile oberhalb und rechtsseitig vom Warzenhof bestehen aus einem ziemlich fettreichen Bindegewebe, in welchem den makroskopisch schon sichtbaren gelben Punkten entsprechende drüsige Bestandtheile eingelagert sind (Fig. 6). Die letzteren sind im Ganzen spärlich und liegen weit aus einander. Das Bindegewebe besteht aus eng an einander liegenden, derben Fasern und enthält neben Spindel- auch Mastzellen. Gefässe sind nur in geringer Zahl vorhanden. Die drüsigen Bestandtheile sind theils vereinzelte

oder zusammengruppirte Acini, theils blind endigende Milchgänge. Die Durchmesser der Acini schwanken zwischen 250 und 400 μ. Das Epithel ist cylindrisch, in den Gängen oft zwei-, in den Acini immer nur einschichtig. Einzelne Gänge enthalten amorphe Gerinnsel mit eingeschlossenen, spärlichen Rundzellen. In ihrer Wand erkennt man deutlich die Adventitia und an günstigen Schnittstellen auch die mittlere Spindelzellenschicht.

Der unterhalb des Warzenhofs gelegene Theil der Mamma weist verschiedene Typen der Gewebszusammensetzung auf, die förmlich in einander gewachsen zu sein scheinen, so zwar, dass man in nahe bei einander gelegenen Theilen ganz verschiedene Bilder antrifft.

Stellenweise findet man namentlich in den seitlichen Partien ähnliche Verhältnisse wie in den oberen Abschnitten der Mamma. Die drüsigen Bestandtheile sind nur etwas reichlicher wie dort und bilden zahlreiche, mit kolbigen Enden versehene Verzweigungen. Auch acinöse Bildungen, ähnlich denjenigen einer in Rückbildung begriffenen Mamma werden hier angetroffen. Das Epithel ist bis dreischichtig. Das Bindegewebe enthält im Vergleich zu den geschilderten, oberen Abschnitten zahlreiche Spindel- und namentlich Rundzellen. Auch die Capillaren sind in grösserer Menge vorhanden.

In anderen Abschnitten, z. B. vornehmlich da, wo die Mamma aus leicht von einander trennbaren, lappigen Knoten zusammengesetzt ist, haben die drüsigen Theile das Bindegewebe noch mehr verdrängt und durch Bildung reichlicher Ausbuchtungen und Verzweigungen seine Stelle eingenommen (Fig. 7). Bei Färbungen mit Carmin nehmen einzelne Theile ein dunkleres Colorit an, während andere mehr blass bleiben; die letzteren sind zahlreicher als die ersteren. In der Umgebung der Milchgänge besteht eine reichliche Rundzelleninfiltration.

Da, wo makroskopisch der Durchschnitt dem Aussehen der puerperalen Milchdrüse sich nähert, aber auch an verschiedenen anderen Punkten, die bei Betrachtung mit blossem Auge nicht ohne Weiteres auffallen, fehlt das Bindegewebe fast vollständig und die Struktur zeigt auch mikroskopisch die grösste Aehnlichkeit mit derjenigen der normalen, puerperalen Mamma (Fig. 8). Zwischen den Acini finden sich nur ganz schmale Bindegewebsstreifen; Alveole liegt dicht an Alveole; das Epithel ist meist einschichtig. An Glycerinpräparaten (Fig. 9) erkennt man innerhalb des Epithels, sowie im Alveolarlumen zahlreiche Fetttröpfchen als Zeichen der vor sich gehenden Drüsenthätigkeit; peri- und intraacinös besteht eine starke Rundzelleninfiltration. Mitten zwischen den puerperalen Acini findet man vereinzelt auch wieder einfache, blind endigende Milchgänge, die von Carmin stärker gefärbt werden als die übrigen Theile, und in denen keine Produkte der glandulären Secretion anzutreffen sind.

An den verschiedensten Stellen der Brustdrüse, auch im eigentlichen Geschwulstgewebe, lassen sich die Anfangsstadien der Milchgangserweiterung nachweisen (Fig. 10 und 11). Milchgänge von den verschiedensten Calibern bis zu 1 mm im Durchschnitt liegen oft nahe bei einander. In der Umgebung der dilatirten Kanäle findet sich durchgehends

eine beträchtliche Rundzelleninfiltration, die um so stärker ausgesprochen erscheint, je mehr die Erweiterung des Ausführungsganges vorgeschritten ist. Die Wand der Gänge besteht aus den bekannten drei Schichten, von denen die Spindelzellenschicht nur an der Schnittrichtung nach besonders günstigen Präparaten deutlich zu Tage tritt. Das Epithel ist theils vorhanden, meistens aber fehlt es. Es ist cubisch oder cylindrisch, 15—20 μ hoch. Wo es fehlt, nehmen die Spindelzellen der Adventitia, bezw. diejenigen der mittleren Wandschicht seine Stelle ein. Diese sehen dann oft Plattenepithelien täuschend ähnlich. Eine Zone der Rundzelleninfiltration, als Bestandtheil der Milchgangswand, ähnlich wie an den Cystenwänden fehlt hier. — Der Inhalt verhält sich gleich demjenigen der Cysten. Er besteht in der Hauptsache aus einer, oft etwas geschrumpften, feinkörnigen, sich diffus und nur schlecht färbenden Masse, in welcher einzelne Züge, wie Niederschläge, besonders hervortreten. Oft finden sich in ihm grössere oder kleinere Anhäufungen von der Grösse nach recht verschiedenen Fetttropfen und namentlich enthält er auch zahlreiche, sich gut färbende Rundzellen, die weniger im Innern der Milchgerinnsel als gegen die Milchgangswand zu gelegen sind.

Der circumscripte Knoten K der makroskopischen Figur besteht aus einem reichliche Rund- und Spindelzellen enthaltenden, zarten Bindegewebe, in dem zahlreiche erweiterte Milchgänge eingeschlossen sind. Die Erweiterung zeigt die verschiedensten Abstufungen. Es sind Lumina bis zu 1 cm Breite vorhanden. Die Wände der Milchgänge verhalten sich, wie oben geschildert. Die Gänge sind grösstentheils mit Gerinnsel gefüllt, die gegen die Wand zu ebenfalls Rundzellen enthalten. Eine Rundzellenzone der Wand, wie bei den Cystenmembranen, fehlt. Das auskleidende Cylinderepithel ist nur an wenigen Stellen noch vorhanden, meistens fehlt es und die freiliegenden Spindelzellen der Media oder Adventitia täuschen gleichsam Plattenzellen vor.

Die Untersuchung der beschriebenen Gewebe sowie des Cysteninhalts auf Mikroorganismen, die aus später zu erörternden Gründen vorgenommen wurde, war deswegen erschwert und bei eventuellen positiven Resultaten von vornherein zweifelhaft, weil sie an dem frisch gewonnenen Material war verabsäumt worden und nur an dem schon längere Zeit in Müller'scher Flüssigkeit gehärteten Präparat konnte nachgeholt werden. Immerhin schien ein Versuch dazu am Platze. Stücke der Cystenwand und der benachbarten Gewebe sowohl als auch Partikel vom Cysteninhalt wurden nach den bekannten Vorschriften mit den gebräuchlichen Farbstoffen und nach der Gram'schen Methode behandelt. Es fanden sich hierbei in den oberflächlichsten Schichten der Cystenwand, manchmal auch nur aufgelagert, nicht gerade sehr reichlich, vereinzelte oder in Haufen zusammenliegende Kokken, seltener auch Bacillen verschiedener Dimension. Sie dringen nicht in die Tiefe und lassen schon die Rundzellenzone so gut wie ganz frei. Die gleichen Gebilde finden sich, allerdings auch nur spärlich, in den Milchgerinnseln. In den tiefer gelegenen Theilen fehlen sie gänzlich. Irgend welche Beziehungen zu bestimmten Befunden fehlen.

Die chemische Untersuchung des aus dem frisch exstirpirten Organ gesammelten Cysteninhalts wurde von Herrn Prof. Miescher vorgenommen. Der Bericht hierüber lautet folgendermaassen:

Trübe, stark blutig gefärbte Flüssigkeit wird bei 1500—1800 Umdrehungen per Minute 1 Stunde centrifugirt. Es entsteht dabei eine Rahmschicht von etwa 2½ pCt. der Höhe der Flüssigkeit, die im Uebrigen zur Hälfte farblos, zur Hälfte dunkelblutig, ziemlich trüb durchscheinend aussieht. Specifisches Gewicht 1007. Reaction sehr schwach alkalisch. Sie wird mit 4 Volumen Wasser verdünnt. In dem Gemisch giebt verdünnte Essigsäure keinen Niederschlag, also kein Casein. Beim Kochen mit Glaubersalz und Zusatz einiger Tropfen Essigsäure, ebenso beim Zusatz von Salpetersäure entsteht eine flockige Gerinnung. Eiweiss also vorhanden. Die Trommer'sche Probe, auf das Filtrat des Eiweissniederschlages angewendet, giebt ein negatives Resultat. Nicht einmal Kupferoxydhydrat wird gelöst. Zucker ist somit nicht vorhanden. Beim Zusatz von Phosphorwolframsäure und Schwefelsäure entsteht kaum eine Spur von Opalescenz, es fehlen also Peptone oder andere albuminoide Substanzen. Herr Prof. Miescher bezeichnete auf Grund dieser chemischen Befunde den Cysteninhalt als „seröse Flüssigkeit". Es wird späterhin zu erörtern sein, ob diese Benennung als eine erschöpfende zu betrachten ist.

Die mitgetheilte Beobachtung lässt sich in folgender Weise zusammenfassen:

Bei einer Erstgebärenden, die von jeher an einer Vergrösserung der rechten Mamma gelitten und nicht gestillt hatte, wuchs dieses Organ nach der Niederkunft im Verlaufe von 7 Wochen ohne irgend welche entzündliche Erscheinungen zu einem kindskopfgrossen Tumor heran, dessen zum Theil flüssiger Inhalt durch eine Punction festgestellt wurde. Die Amputation der Mamma führte zur anstandslosen Heilung.

Die Untersuchung des exstirpirten Organs lehrte, dass der Grössenzunahme desselben die Bildung von Cysten und compacten Geschwulstmassen zu Grunde lag. Der Cysteninhalt bestand zum weitaus grössten Theil aus einer Flüssigkeit, die histologisch eine mit der Frauenmilch fast identische Beschaffenheit aufwies. Es handelt sich somit um einen während des Puerperiums entstandenen Fall von multiplen Milchcysten, von Galactocele, der den Eingangs erwähnten Beobachtungen anzureihen ist und bei dem zum ersten Mal eine genaue anatomische Untersuchung sowohl makro- als mikroskopischer Art stattfinden konnte.

Folgende Einzelheiten der vorstehenden Schilderung scheinen mir vor Allem der epikritischen Feststellung zu bedürfen:

Mit Bezug auf die compacte Geschwulstbildung ergiebt sich aus den klinischen Daten des Falles, dass die afficirte, rechte Mamma von jeher grösser war als die linke, dass somit in ihr wohl schon lange ein Tumor bestand, der während des Wochenbettes rasch an Volumen zunahm. Nach der anatomischen Untersuchung ist derselbe aus einem fibrösen Gewebe zusammengesetzt, in das ungleichartige und verschieden reichliche, drüsenartige Partien eingelagert sind. Bald finden sich, wie in den seitlichen Abschnitten, nur spärliche, drüsige Theile in ein homogenes Bindegewebe eingestreut (vgl. Fig. 6), an anderen Stellen nehmen die epithelialen Elemente fast ebenso viel Flächenraum ein wie die rein bindegewebigen Partien (vgl. Fig. 7), und an wieder anderen Punkten tritt die fibröse Struktur gegenüber den drüsigen Gebilden so zurück, dass man von einer eigentlichen Adenombildung zu sprechen berechtigt ist (vgl. Fig. 8). In den drüsenreicheren Theilen sind auch die anderen zelligen Elemente des Bindegewebes, die Rund- und Spindelzellen, in grösserer Menge vorhanden, was wohl dahin zu deuten ist, dass diese Partien jüngeren Ursprungs sind als die weniger zellenhaltigen. Ihrem ganzen Habitus nach ist die Geschwulstbildung als Fibrom, bezw. Fibroadenom zu bezeichnen, das stellenweise lobuläre Configuration (Fig. 1, M) annimmt.

An zahlreichen Punkten der Mamma, oft mitten im Geschwulstgewebe, trifft man diejenigen histologischen Verhältnisse, die für den Puerperalzustand des Organs charakteristisch sind. Schon makroskopisch ist dies deutlich zu erkennen (vgl. Fig. 1, O), und durch die mikroskopische Untersuchung wird es zweifellos bestätigt. Schwierig wird hie und da die Unterscheidung zwischen der physiologischen, puerperalen Hypertrophie und der pathologischen Drüsenneubildung. Nicht nur in den puerperalen, sondern auch in den fibroadenomatösen Partien finden sich die Zeichen der Drüsenthätigkeit (Fig. 9). Als solche glaube ich wenigstens die Fetttröpfchen in den beiderseitigen Drüsenzellen und im Lumen der Alveolen auffassen zu sollen. Ueber die Secretion in neugebildeten Drüsentheilen soll später im Zusammenhang berichtet werden (vgl. S. 531).

Im oberen Drittel der Mamma liegt ein Zustand vor, der

mit demjenigen der in Rückbildung begriffenen, puerperalen Mamma am meisten Aehnlichkeit hat (die Acini sind in analoger Weise gruppirt, aber viel kleiner wie dort), sich aber insofern von ihm unterscheidet, als das interacinöse Bindegewebe stark gewuchert ist, also bereits eine fibromatöse Neubildung vorliegt. Immerhin sind diese Theile als relativ normale anzusehen.

Die ganze Mamma bietet in ihren festen Bestandtheilen ein merkwürdiges Beispiel von Combination der puerperalen Veränderung mit einer gleichzeitig sich entwickelnden Neubildung. Letztere, die zu einer mächtigen Geschwulstbildung geführt hat, hat die Oberhand behalten, indem sie die normalen, puerperalen Abschnitte umwachsen, von einander gedrängt und theilweise (wie die Partien O und den Knoten K in der Fig. 1) förmlich abgeschnürt hat. Die Geschwulstbildung andererseits wurde durch die vorhandene, puerperale Congestion möglicher Weise in ihrem schnellen Wachsthum und insofern beeinflusst, als, wie schon angedeutet, die Zellen der neugebildeten Drüsentheile dadurch zu einer Art Secretion angeregt wurden.

Das acute Wachsthum des Tumors während des Puerperiums hat als weitere, wichtige Folge eine Veränderung in den Abflussverhältnissen des Drüsensecrets herbeigeführt, deren Tragweite am besten an Hand der Fig. 1 zu verstehen ist. Während in dem oberhalb des Warzenhofs gelegenen Drittel der Mamma die ausführenden Milchgänge in regelmässiger Weise vorhanden und bis zu ihrem Wurzelgebiete zu verfolgen sind, ist es unmöglich, für die unterhalb des Warzenhofs gelegenen Partien dieselben auch nur theilweise darzustellen. Sie sind hier vielmehr von den sich ausdehnenden Geschwulstmassen, die bis an den Warzenhof heranreichen, verdrängt worden, bezw. in ihnen aufgegangen. Das neu entstandene Fibrom bildete also durch eine zuerst wohl nur beschränkte, später aber vollständige Verlegung der Milchgänge ein mechanisches Hinderniss für den Abfluss des in den unteren Partien der Mamma abgesonderten Secrets, das in Folge dessen zurückgestaut wurde und zunächst zur Dilatation der Milchkanäle und späterhin zur Entstehung multipler Cysten Veranlassung gab. Da aus den klinischen Angaben hervorgeht, dass die Neubildung erst während des Puerperiums sich stärker ent-

wickelte, darf angenommen werden, dass zu gewissen Zeiten viel grössere, späterhin durch die Geschwulstentwickelung zur Atrophie gebrachte Theile in normaler Weise secerniren konnten als aus dem Präparat noch zu ersehen ist, und dass dem entsprechend die zurückgestaute Flüssigkeit sehr reichlich sein musste. Eine Entleerung der unteren zwei Drittel der Mamma war in der letzten Zeit vor der Exstirpation jedenfalls nicht mehr möglich, denn sonst wären Verbindungen der Cysten mit den ausführenden Gängen oder mit dem Warzenhof noch nachweisbar gewesen. Die gegebene Darstellung erklärt, wie mir scheint, die Aetiologie und Pathogenese der Galactocele in dem vorliegenden Fall, indem sie ihre Entstehung nachweisbar auf ein grobmechanisches Abflusshinderniss zurückführt.

Die Anzahl, die Lage, die Grösse und Form der einzelnen Cysten resultiren aus dem Umfang der noch secernirenden Drüsen- oder Geschwulstabschnitte, also aus der Secretmenge einer- und aus dem örtlich und zeitlich einwirkenden Abflusshinderniss, also aus dem Stand der Geschwulstentwickelung andererseits.

Ein besonderes Interesse bietet die histologische Beschaffenheit der Galactocelenwand, da über dieselbe, wie aus der Darstellung der Literatur hervorgeht, bis jetzt überhaupt nichts bekannt geworden ist. Sie ist der anderseitigen Schilderung nach aus drei Schichten zusammengesetzt, aus einer Zone der amorphen Substanz zu innerst, der Rundzellenzone in der Mitte und einer Lage paralleler Bindegewebsfasern nach aussen hin. Da die Cysten als erweiterte Milchgänge zu betrachten sind, ist es nahe liegend für die Deutung dieser Befunde von der Struktur der normalen Milchgangswand auszugehen, die, wie schon mehrfach erwähnt, von der epithelialen Schicht, der Media und der Adventitia gebildet wird. Welches sind nun die Wechselbeziehungen zwischen diesen verschiedenen Lagen, welche Theile sind den anderen analog? Die Lage der amorphen Substanz ist wohl nicht anders aufzufassen denn als das Produkt einer Nekrose, die die Epithel- und wahrscheinlich auch die Spindelzellenschicht (diese ist ja überhaupt in ihrem Vorkommen und in ihrer Mächtigkeit inconstant) betroffen hat. Das Zustandekommen derselben wird am ehesten verständlich, wenn man annimmt, dass der andauernde Druck des Cysteninhalts

durch mechanische Einwirkung die Zellen zum Absterben und zum Zerfall gebracht hat. Möglich ist auch, dass die in der angestauten Milch vor sich gehenden Prozesse regressiver Natur, vielleicht auch chemische Veränderungen (von beiden soll später die Rede sein) das Epithel in Mitleidenschaft gezogen haben.

Die Herkunft der Rundzellenzone kann ebenfalls auf verschiedene Weise erklärt werden. Es lässt sich denken, dass die Entstehung der nekrotischen Schicht eine Entzündung in den angrenzenden Theilen zur Folge hatte, die zur Bildung einer demarkirenden Infiltration, zu einer Art circumscripter, pericanaliculärer Mastitis Veranlassung gab. Man könnte aber auch annehmen, dass die reichlich angesammelte, sich stauende Milch als „Entzündungsreiz" gewirkt und zu einer parenchymatösen Mastitis geführt habe, d. h. zu einer solchen, die auf die drüsigen Bestandtheile beschränkt blieb. Derartig aufgefasste Fälle hat bekanntlich Küstner[1]), allerdings ohne anatomische Belege, publicirt und aus ihnen geschlossen, dass es eine seltene Form der puerperalen Mastitis gebe, die nicht auf Infection, sondern auf Secretstase beruhe. Die Auffassung der Rundzellenschicht als „Demarcationszone" scheint mir darum etwas wahrscheinlicher, weil dadurch ihre strenge Localisation entlang den Milchgängen und innerhalb der Wände derselben am besten erklärt würde. Läge eine von der Milchstauung herrührende Entzündung vor, so hätte die Infiltration sich wohl stärker in das Mammagewebe hinein ausgebreitet.

Die Schicht der parallelen Bindegewebsfasern entspricht der Adventitia der normalen Milchgänge. Sie ist wegen der benachbarten pathologischen Prozesse etwas mehr als gewöhnlich von Rundzellen infiltrirt.

Dem Gesagten nach lehnt sich die Galactocelenwand in ihrer Struktur eng an die normale Milchgangswand an, von der sie abstammt. Die Rundzellenzone ist, gleichviel auf welche Weise ihre Genese zu erklären sei, jedenfalls kein primäres Element derselben, sondern erst secundär aufgetreten. Der entscheidende Beweis hierfür liegt in den histologischen Befunden

[1]) Archiv f. Gynäkologie. Bd. 22. S. 291 ff.

bei den nur mässig dilatirten, nicht cystisch erweiterten Milchgängen, wo sie vollständig fehlt, (vgl. S. 502ff. und Fig. 10 und 11).

Die Variationen im Bau der Cystenwand sind grösstentheils Folgen der an ihr sich abspielenden entzündlichen Vorgänge. Je nach dem Stand des Demarcationsprozesses ist die nekrotische Zone stellenweise ganz abgestossen oder auf einen sehr schmalen Streifen reducirt. Die Druckwirkung des Cysteninhalts trägt das ihrige dazu bei um die so entstandenen Defecte der Milchgangswand zu vergrössern.

Die verschiedene Breite der einzelnen Schichten in verschiedenen Cysten hängt entweder mit dem ungleichen Caliber der dilatirten Milchgänge und den entsprechend dünneren oder dickeren Wänden derselben zusammen, oder sie ist auf das peripherische Wachsthum der umgebenden Geschwulst zurückzuführen, durch das die normalen Bestandtheile der Cystenwand ganz oder theilweise zur Druckatrophie gebracht werden. Letzteres ist namentlich da anzunehmen, wo die Zone der parallelen Bindegewebsfasern vollständig fehlt, und die noch vorhandene Rundzellenzone unmittelbar auf dem Mammagewebe aufliegt. Einen Beweis für diese Annahme liefert die Stelle (Fig. 1, C_2), wo der Tumor die Cystenwand förmlich durchbrochen hat und in das Cystenlumen hineingewachsen ist.

Durch die Druckwirkung der zurückgestauten Milch sind auch die Communicationen zwischen einzelnen Cysten und der Schwund von zwischen zwei Cysten gelegenen Septen zu erklären, deren Reste in den übrig gebliebenen, faserigen, in Auflösung begriffenen Zügen zu erkennen sind.

Besondere Beachtung beanspruchen die ausserhalb der Cysten und Milchgänge liegenden, grauweissen Heerde, die als Milchinfiltrationen innerhalb des Mammagewebes selbst sich darstellen. Sie finden sich in der unmittelbaren Nähe der Cysten, haben gegen das Cystenlumen zu die grösste Ausdehnung und verlieren in ihren entfernteren Abschnitten an Umfang. Ihr Zustandekommen hat man sich so zu denken, dass in Folge des andauernden und zunehmenden Cysteninnendrucks auf dem Wege der beschriebenen Arrosionen und Geschwüre die Milch langsam in das umgebende Gewebe eindringt, die Gewebsbestandtheile aus-

einander drängt und mehr oder weniger ausgebreitete Ergüsse bildet. Dieser Entstehungsmodus ist jedenfalls der durch die Untersuchung gestützte. Eine acute Genese dieser Infiltrate durch einen plötzlich erfolgten Riss einer Cystenwand oder eine Dehiscenz von Milchkanälen lässt sich, an dem beschriebenen Präparate wenigstens, nicht nachweisen. — Das umgebende Gewebe ist von Rundzellen stark durchsetzt, was als Reaction desselben gegen den eingedrungenen Fremdkörper aufzufassen ist. Dem Gesagten nach kann man hier von einer „infiltrirten Galactocele" sprechen, ein Ausdruck, den bekanntlich Velpeau (s. S. 481), wenn auch in anderem Sinne, schon gebraucht hat.

Mit Bezug auf die histologische Beschaffenheit des Cysteninhalts ist zwischen den klinischen Untersuchungen an der Lebenden und denjenigen am anatomischen Präparat zu unterscheiden. Jene ergaben eine an Colostrumkörperchen besonders reiche Milch, in der auch Körnchenzellen nachweisbar waren. Die Schichtung des bei der Operation gewonnenen Cysteninhalts hängt mit dem specifischen Gewicht der Milch und der beigemengten Blutbestandtheile zusammen. Wenn der Inhalt solcher Cysten, die vor dem Einlegen des Organs in Müller'sche Flüssigkeit nicht eröffnet wurden, eine halbweiche, geronnene Masse darstellt, so ist diese Veränderung des Aggregatzustandes wohl nur eine Folge der Härtungsmethode und nicht auf Umwandlungen zurückzuführen, die, wie später gezeigt werden soll, die Galactocelenflüssigkeit intra vitam erleiden kann. In den Cysten sowohl, wie in den Milchinfiltraten des Präparats ist der Inhalt gleich constituirt. Die Fetttröpfchen entsprechen den Milchkügelchen. Das trübe, körnige Material, die Fetttröpfchen, die kleiner sind als die Milchkügelchen, die mucinähnlichen Niederschläge stellen Zerfallsprodukte dar, die beim längeren Verweilen der Milch in den Hohlräumen entstanden sind und theilweise zu der Körnchenzellenbildung Veranlassung gegeben haben. Die Gegenwart von Rundzellen und von reichlichen Colostrumkörperchen steht mit anderweitigen, bei Milchstauung erhobenen Befunden im Einklang. So hat A. Czerny[1]) gezeigt, dass Rundzellen

[1]) Ueber die Brustdrüsensecretion beim Neugebornen und über das Verhältniss der sogenannten Colostrumkörperchen zur Milchsecretion Pädiatrische Arbeiten, Festschrift für Henoch. Berlin 1890. S. 194 ff.

dann in der Milch auftreten, wenn solche zwar gebildet, aber nicht entleert wird und in der Brustdrüse sich staut. Diese Leukocyten, die aus den perialveolären und pericanaliculären Lymphräumen eingewandert sind, stellen nach diesem Autor die niedersten Stufen der Colostrumkörperchen dar, welch' letztere in gestauter Milch ebenso häufig getroffen werden wie in Erstlingsmilch (vgl. S. 518 ff.).

Die chemische Analyse des Cysteninhalts führte zu dem im ersten Augenblick überraschenden Resultat, dass neben dem durch Centrifugirung gewonnenen Rahm nur eine seröse Flüssigkeit vorlag, in der die sonst in der Milch vorkommenden Körper, namentlich Casein, Zucker und Peptone fehlten. Beim genaueren Eingehen auf die Milchanalysen in ähnlichen Beobachtungen und beim Vergleich mit denselben wird sich zeigen, dass dieser Umstand gegen die Auffassung des Falles als eigentliche Galactocele nicht geltend gemacht werden kann (vgl. S. 520 ff.).

Bei der Spärlichkeit des über die Galactocele vorhandenen Beobachtungsmaterials dürfte es zum Zwecke der kritischen Würdigung des letzteren sowohl, wie meines eigenen Falles angebracht sein, die hierher gehörigen Thatsachen genauer zu sichten. Man wird so vielleicht dazu gelangen, sich über eine schlecht gekannte Krankheit ein besseres Bild zu machen, als es bisher möglich war.

Für die pathologische Anatomie ergiebt das Studium der Literatur eine nur geringe Ausbeute, die sich im Wesentlichen auf grobanatomische Schilderungen über die Configuration der Cysten und ihren Inhalt beschränkt.

Die Grösse der Galactocele ist diesen Beschreibungen nach eine sehr wechselnde. Zwischen dem Fall Scarpa's[1]), wo ein enormer Sack 10 Pfund Flüssigkeit einschloss, und den haselnussgrossen und noch kleineren Cysten meiner Beobachtung liegen viele Abstufungen, die durch Bezeichnungen, wie taubenei-, hühnerei-, gänseei-, faustgross u. s. w. ausgedrückt sind. Bald

[1]) Wo hier und im Folgenden auf die im ersten Theil meiner Arbeit mitgetheilte Casuistik Bezug genommen wird, habe ich davon abgesehen, bei jedem Autornamen jedes Mal die zugehörige literarische Quelle zu wiederholen.

sind ein, bald mehrere Säcke vorhanden, die ein- oder mehrkammerig sein können; oft communiciren die einzelnen Cysten mit einander, andere Male fehlt zwischen ihnen jegliche Verbindung. Eine grosse Cyste kann, wie dies in meinem Falle durch die Persistenz von Resten der Zwischenwand oder durch Leisten angedeutet ist, durch die Vereinigung mehrerer kleinerer entstanden sein. Wie bereits erklärt wurde, werden die Zwischenräume durch den Druck des sich vermehrenden Cysteninhaltes zur Atrophie gebracht, zuerst entstehen engere, dann breitere Communicationen und schliesslich bilden zwei Cysten nur noch eine einzige.

Die Cystenwand ist allein genauer beschrieben in der Arbeit Forget's (s. S. 479 ff.). Die Analogien zwischen dieser und meiner Beobachtung liegen darin, dass, hier wie dort, es sich um multiple Cysten handelt, deren Wände theils glatt, theils ulcerirt sind. Zum Unterschied von meinen Befunden konnte Forget Communicationen zwischen den Milchkanälen und den Cysten gut nachweisen; es ist dies wohl darauf zurückzuführen, dass in seinem Fall die Nachbarschaft aus nahezu normalem Mammagewebe bestand, während in dem meinen die Cysten in Geschwulstmassen eingebettet waren. Die von ihm beschriebenen, sichelförmigen Klappen rühren von der Schiefstellung der Einmündungen der Milchgänge in die Cyste her. Ein Vergleich des mikroskopischen Befundes ist, Mangels einer entsprechenden Untersuchung bei Forget, nicht möglich. Erwähnenswerth ist die Angabe Jobert's (s. S. 480, Anmerk.), dass in diesem Falle die Cystenwand aus zwei Schichten bestand, einer schleimhautähnlichen innen und einer derben, bindegewebigen, „dartoiden" aussen.

Ein Fall Velpeau's, der von Lebert mikroskopisch untersucht wurde (s. S. 483), giebt für die genauere Kenntniss der Galactocele nur wenig Anhaltspunkte. Die Cyste war gelblich, wenig vascularisirt und aus Bindegewebe zusammengesetzt. Epitheliale Schichten fehlten; Communicationen der Cyste mit den Milchgängen waren nachweisbar.

Alle anderen anatomischen Angaben bei den einzelnen casuistischen Mittheilungen sind ohne Belang. Eigentliche Untersuchungen waren schon deshalb nicht möglich, weil die Cysten meistens nicht exstirpirt wurden.

Auch in den Lehr- und Handbüchern sind die Aeusserungen in dieser Hinsicht wenig eingehend.

Nach Rokitansky[1]) sitzen auf der Innenfläche der Cysten bisweilen papilläre Wucherungen, die zu ansehnlichen, kolbigen Massen heranwachsen können. Ein hämorrhagischer Inhalt rührt von den Gefässen jener Wucherungen her. Die Blutcysten der Mamma wären in diesem Sinn nach Virchow[2]) zumeist auf Galactocelen zurückzuführen, in welche hinein Blutergüsse stattgefunden haben.

Nach Klebs[3]) sind in den Scheidewänden zwischen zwei Cysten oft noch Reste drüsigen Gewebes nachweisbar. Die Beweise für diese Angabe sind nicht genauer mitgetheilt; in meinem Falle liess sich nichts Derartiges wahrnehmen.

Wenn Labbé und Coyne[4]) angeben, dass die Cystenwand sich durch das Aneinanderlegen und Abplatten der verschiedenen Partien zu bilden scheine, die das angrenzende Mammagewebe darstellen, so dass einzelne Lobuli in ihnen eingeschlossen sein können, so stützen sie sich hierbei auf einen von Velpeau mit Unrecht als Galactocele gedeuteten Fall (s. S. 483 u. 530).

Pathologisch-anatomisch sind in meiner Beobachtung von besonderer Wichtigkeit die Milchinfiltrate in der Nähe defecter Stellen der Cystenwand, durch welche hindurch sich die Milch in das Mammagewebe einen Weg gebahnt und es in mehr oder weniger ausgedehntem Maasse aus einander gedrängt hat. Entsprechende Befunde wurden in den früheren Fällen nicht erhoben.

Die Mittheilungen über den Cysteninhalt, durch den die Galactocele vor Allem charakterisirt ist, bewegen sich mit Bezug auf Brauchbarkeit und Genauigkeit in den weitesten Grenzen.

Makroskopisch ist zunächst zu unterscheiden zwischen den Fällen, in welchen er als flüssig und denjenigen, in welchen er als fest beschrieben wird, nach Velpeau (s. S. 481) zwischen der „flüssigen Galactocele“ oder eigentlichen Milchcyste und der „festen Galactocele“, zwischen welchen beiden Formen Uebergänge vorkommen.

[1]) Patholog. Anatomie. 3. Aufl. 1861. III. S. 529 ff.
[2]) Die krankhaften Geschwülste. 1863. I. S. 284 ff.
[3]) Patholog. Anatomie. I[2]. S. 1197 ff.
[4]) Traité des tumeurs bénignes du sein. 1875. p. 225.

Zu der „flüssigen Galactocele“ sind unter Anderem zu rechnen die Fälle Scarpa's, Schreger's, Forget's, Dupuytren's (1 Fall), Barrier's, Bouchacourt's, Chadwich's und auch mein eigener. Der Inhalt wird hier als reine, weisse oder gelbliche Milch geschildert oder auch als gelbliche, rahmartige Flüssigkeit, die mehr oder weniger eingedickt sein kann. Der vorwiegend flüssige Inhalt kann feste Bestandtheile enthalten, wie geronnene Flocken bei Cooper oder Fettkörner bei Gillette, andere Male schieden sich solche beim Stehen aus (Schreger, Parker).

Die von Velpeau aufgestellte Form der festen Galactocele (galactocèle solide ou concret) wird ihrer Entstehung nach als „Milchcyste“ nicht allseitig anerkannt. Ihr Inhalt wird beschrieben als eine aus grösseren oder kleineren, gelben oder grauen Klumpen bestehende, bald weichere, bald consistentere Masse, die butter-, käse- oder adipocireähnlich ist und sich zwischen den Fingern leicht zerdrücken lässt. Ausser von Velpeau sind entsprechende Beobachtungen mitgetheilt von Birkett (Lloyd), Puech, Marsden, Atlee und Anderen.

Den Zusammenhang zwischen den zwei von ihm aufgestellten Typen denkt sich Velpeau so, dass die feste Galactocele aus der flüssigen durch Resorption des Serums hervorgehe, ohne aber für diese Ansicht sichere Beweise beibringen zu können. Daher rühren auch die Zweifel der späteren Autoren, von denen vor allem Billroth[1]) über die auf diese Weise entstandenen Butter- und Käsecysten absprechend urtheilt. Er führt aus, dass eine so erhebliche Eindickung der Milch, wie sie unter solchen Umständen erfolgen müsste, von einer Verkleinerung dieser Gebilde begleitet wäre, die Niemand beobachtet habe. Er bestreitet nicht, dass Buttercysten in der Mamma überhaupt vorkommen, erkennt sie vielmehr ausdrücklich dadurch an, dass er aus seiner Klinik durch Klotz[2]) zwei derartige Fälle veröffentlichen liess; nur hinsichtlich ihrer Herkunft will er sie anders gedeutet wissen. Eine ihn selbst befriedigende Erklärung für ihr Entstehen vermag aber auch er nicht zu geben[3]).

[1]) a. a. O. S. 42.
[2]) Archiv für klin. Chir. Bd. 25. S. 49 ff.
[3]) a. a. O. S. 89 ff.

Die eben citirten, von Klotz als Kalkseifencysten beschriebenen zwei Beobachtungen haben immerhin mit festen Galactocelen eine gewisse Aehnlichkeit. Die eine derselben entstand nach dem völligen Erlöschen der Milchsecretion, die andere bei einer Frau, die nie geboren hatte. Im ersten Fall war die Höhle mit kleinen, niedrigen, plattenepithelähnlichen Zellen ausgekleidet, im zweiten mit einem dem normalen ähnlichen, etwas niedrigeren Epithel. Die genauere Untersuchung ergab, dass es sich um eine Dilatation grösserer Milchkanäle handelte. Der Inhalt bestand aus einer festweichen, schmierig anzufühlenden, käseartigen Masse, die sich unter dem Mikroskop als völlig undifferenzirt erwies und chemisch nach der Analyse Ludwig's eine Kalkseife mit beigemengten Spuren von Fett, Eiweiss und etwas Eisen darstellte. Klotz fasst diese Gebilde als auf Retention beruhende Erweiterungscysten auf, die dadurch entstanden, dass die Drüsen in Folge einer Innervationsstörung, wie er meint, zu abnormer Zeit ausserhalb des Puerperiums zur Thätigkeit gelangten und ein pathologisches Produkt lieferten. Letzteres wäre ursprünglich aus massenhaft abgestossenen Drüsenzellen zusammengesetzt gewesen, denen zum Unterschiede von der Milch, die specifische Zellmetamorphose und ein durch Transsudation entstandenes Serum als Suspensionsmedium abgingen. Chemisch lieferten die abgestossenen Drüsenzellen eine aus Proteinsubstanzen hervorgegangene Fettmasse, die wahrscheinlich, weil dem Körper nicht mehr angehörig, der Spaltung in Glycerin und Fettsäuren unterliege. Letztere wiederum verseiften sich mit kohlensaurem Kalk, der bei der regressiven Metamorphose bekanntlich häufig angetroffen wird.

Gegenüber der Deutung der Klotz'schen Fälle als „primärer Buttercysten" lässt sich kritisch manches einwenden. Namentlich ist nicht bewiesen, dass der Cysteninhalt von Anfang an fest war. Es verdient übrigens erwähnt zu werden, dass Klotz entgegen Billroth die Umwandlung von Galactocelen in Butter- oder Käsecysten für möglich hält. Nach ihm würde die Milch unter dem Einfluss der Körpertemperatur gerinnen, das Serum resorbirt werden und das Casein und das Fett zurückbleiben.

Einen ähnlichen, hauptsächlich chemisch genau untersuchten, wiederum aus der Billroth'schen Klinik stammenden Fall veröffentlichte Smita[1]), ein Assistent Ludwig's. Es handelte sich um eine in Geschwulstgewebe eingeschlossene Buttercyste. Qualitativ liessen sich darin alle Bestandtheile der Frauenmilch nachweisen, während quantitativ allerdings bedeutende Unter-

[1]) Wiener klin. Wochenschr. 1890. No. 29.

schiede bestanden. Allgemeine Schlüsse werden aus dieser Beobachtung nicht gezogen.

In jüngster Zeit hat sich Hiebaum[1]) an der Hand eines im deutschen pathologischen Institute zu Prag erhobenen, nicht hierher gehörigen Befundes über diese Cysten geäussert. Er will sie als „Secretcysten", die mit einer Lactation nicht im Zusammenhang stehen, von der eigentlichen Galactocele getrennt wissen.

Entgegen Billroth halten andere Forscher, wie Förster[2]), Virchow[3]), Kehrer[4]), die Umwandlung der flüssigen Galactocele in die feste Form für durchaus möglich. Eine vermittelnde Stellung nehmen Labbé und Coyne[5]) ein, die nur einen Theil der Buttercysten aus wirklichen Galactocelen, andere hypothetisch so entstehen lassen, dass in Folge einer Ernährungsstörung des Mammaepithels nicht Milchbildung eintritt, sondern vermehrte Bildung von Epithelien, die sich in den Milchkanälen anhäufen, verfetten und halbsolide Tumoren darstellen.

Ich habe schon erwähnt, dass, wenn in meinem Fall Cysten, die vor dem Einlegen des Präparats in Müller'sche Flüssigkeit nicht eröffnet wurden, einen breiartigen Inhalt aufwiesen, dies gerade so gut von der Härtungsmethode herrühren, als intra vitam entstanden sein konnte. Die den eröffneten Cysten anhaftenden Bröckel, die wohl ebenfalls als durch die Müller'sche Flüssigkeit entstandene Gerinnsel anzusehen sind, ebenso wie der durchweg flüssige Inhalt derselben sprechen für eine analoge Beschaffenheit desjenigen der uneröffneten Hohlräume.

Eigenes Material zur Beurtheilung der Frage von der festen Galactocele steht mir demnach nicht zur Verfügung. Wenn ich es trotzdem wagen darf, eine Meinung zu äussern, so möchte ich mich denjenigen anschliessen, die diese Möglichkeit zugeben. Die Thatsache, dass in unbestrittenen Fällen von Galactocele

[1]) Prager med. Wochenschr. 1895. No. 28/30.
[2]) Handbuch der spec. path. Anat. 2. Aufl. 1863. S. 475. — Lehrbuch der path. Anat. 7. Aufl. 1864. S. 512.
[3]) a. a. O. S. 283.
[4]) a. a. O. S. 490.
[5]) a. a. O. S. 225.

das eine Mal reine, flüssige Milch, das andere Mal mehr dickliche, breiige Flüssigkeit angetroffen wird, dass sich neben dem Serum Flocken (Cooper) und Fettkörner (Gillette) vorfinden, die später zu besprechenden chemischen Befunde, nach denen allem Anschein nach gewisse Bestandtheile der Milch resorbirt werden können, eine vielleicht entfernte Analogie mit dem Verhalten abgekapselter Blutergüsse dürften dafür sprechen. Zur sicheren Entscheidung der Frage bedarf es allerdings weiterer genauer Beobachtungen.

Die mikroskopische Untersuchung des Galactoceleninhalts ist nur wenige Male eine eingehende gewesen. Zuerst finden sich Angaben hierüber bei Velpeau, der in den zwei von ihm als feste Galactocelen bezeichneten Fällen dieselbe von Donné und Lebert ausführen liess. In der einen Beobachtung fanden sich neben Colostrumkörperchen milchkügelchenähnliche Gebilde, die sich in Aether und Alkohol auflösten und in Ammoniak unlöslich waren, in der anderen lagen verschiedenartig geformtes Fett und Margarinkrystalle vor. Fast identisch waren die Befunde Huguier's. Marsden constatirte die Anwesenheit eines in regelmässigen Linien angeordneten Detritus ohne irgend eine Spur zelliger Gebilde. Bei der Kranken Gillette's enthielt der Galactoceleninhalt ebenfalls zahlreiche Margarinnadeln. Bei Pearce Gould ergab die mikroskopische Untersuchung die Gegenwart von Colostrumkörperchen und Fetttröpfchen. Fettsäurekrystalle lagen wiederum vor in der Beobachtung Matlakowski's. Eine besonders genaue Beschreibung des mikroskopischen Befundes giebt Kehrer. Es fanden sich in seinem Falle zahlreiche Fettkugeln von dem Umfang kleinster Milchkügelchen bis zur Grösse von das halbe Gesichtsfeld einnehmenden Tropfen; sie lagen theils frei, theils waren sie zu einer körnigen Substanz zusammengebacken. Daneben traf man spiessigstrahlige Krystalle, stark lichtbrechende Stäbchen und über die Fläche gebogene Platten. Die letzteren Gebilde lösten sich in Aether und Essigsäure und färbten sich in Anilinfarben wie Milchkügelchen. Sie werden als Fettsäurekrystalle gedeutet. Ausserdem begegnete man Zellenformen, selten von der Grösse der Leukocyten, meist von derjenigen der Colostrumkörper, vollgepfropft mit kleineren und grösseren Fettkügelchen. Durch

carminsaures Ammoniak und Essigsäure traten darin die Kerne hervor. — Das mikroskopische Verhalten des Cysteninhalts in meinem Fall deckt sich so ziemlich mit dem eben beschriebenen. Bei der klinisch-mikroskopischen Untersuchung zeigte die aspirirte Flüssigkeit die Charaktere der Milch (Fetttröpfchen, Colostrumkörperchen), wie sie auch an den entsprechenden. Stellen des exstirpirten Organs deutlich zu Tage traten. Daneben trifft man die Produkte der regressiven Metamorphose, detritusartige Körner und Körnchenzellen. Colostrumkörperchen. freie Rundzellen, verschieden geformte Fetttropfen sind auch hier vorhanden. Der Inhalt der erweiterten Milchgänge verhält sich gleich wie derjenige der Cysten.

Die geschilderten Befunde entsprechen grösstentheils dem, was sich von vornherein erwarten liess. Sie scheinen mir hauptsächlich wichtig für die Lehre von der Rückbildung der Milch, die, worauf A. Czerny (vgl. S. 510) in seiner schon citirten Arbeit hinweist, bis jetzt noch wenig oder gar nicht untersucht worden ist. Die Gegenwart von Leukocyten und Colostrumkörperchen, die Kehrer und ich nachweisen konnten, bestätigt die Ergebnisse jenes Autors, der bei der Untersuchung gestauter Ammenmilch in den ersten Tagen zahlreiche Leukocyten, später dagegen reichliche Colostrumkörperchen vorfand. Die letzteren treten demnach nicht nur bei der Bildung, sondern auch bei der Rückbildung der Milch auf. Sie sind, wie Czerny ausführlich auseinandersetzt, nicht als verfettete Epithelien aufzufassen, sondern als lymphoide Zellen, welche, durch das Drüsenepithel eindringend, die Bestimmung haben, unverbrauchte Milchkügelchen aufzunehmen, dieselben zurückzubilden und aus den Drüsenräumen in die Lymphwege abzuführen. Bezüglich der Herkunft der Leukocyten wurde schon darauf hingewiesen, dass sie Czerny aus den perialveolaren Lymphräumen in das Lumen der Milchgänge einwandern lässt. Ein bestimmter Grad der durch das stauende Secret bewirkten Drüsenausdehnung ist nach ihm nöthig, um die Einwanderung der Leukocyten auszulösen oder um Epithelveränderungen zu schaffen, welche das Eindringen derselben möglich machen. Die Leukocyteneinwanderung in die sich stauende und zurückbildende Milch ist zweifellos als eine Art beginnender Resorption aufzufassen, ähnlich der Einwande-

rung von Leukocyten in Blutextravasate. Sie dürfte bei der Entstehung der festen Galactocele aus der flüssigen in Betracht kommen und einen Fingerzeig geben für die Art, wie diese Umwandlung eingeleitet wird.

Die Angaben über die chemischen Verhältnisse der Galactocele gehen bis auf den Fall Scarpa's zurück. Die Untersuchung des Chemikers Scopoli ist hier in die Worte gefasst, dass „eine reine und milde Milch, ohne die geringste Schärfe oder sonst eine üble Eigenschaft vorhanden gewesen sei, die die sich weder in ihren Eigenschaften, noch in der Mischung ihrer Bestandtheile von gesunder Frauenmilch unterschied". Bei Schreger heisst es, der Inhalt habe den Geschmack der Milch besessen, habe sich wie diese beim Stehen in Rahm, Käse und Molken geschieden, durch Essigsäure sei Gerinnung erfolgt und gerieben habe der Rahm eine wirkliche Butter ergeben. In der Beobachtung von flüssiger Galactocele, die Velpeau nach Dupuytren citirt, war „Casein und butterähnliche Substanz" vorhanden. In einem seiner Fälle von fester Galactocele fand Quévenne bei der chemischen Analyse „die Bestandtheile der Milch und des Butters", unterlässt es aber, auf Einzelheiten einzugehen. Bei Barrier wird von der entleerten Flüssigkeit ausgesagt, dass sie milchweiss und von alkalischer Reaction gewesen sei und sich beim Stehen in einen oberen, weissen, fettigen und einen unteren, bläulichen, mehr wässerigen Theil geschieden habe. Sie enthielt Milchzucker und Butter in grösserer, Casein in geringerer Menge. Bouchacourt giebt für seinen Fall das Produkt der genauen, chemischen, qualitativen und quantitativen Analyse. Die entleerte Flüssigkeit bestand aus 91,2 Theilen Wasser, 2,5 Theilen Butter, 5,8 Theilen Milchzucker, 2,2 Theilen eiweissähnlichem Käsestoff und 0,3 Theilen Salz. Diese Zahlen nähern sich einigermaassen den Mittelzahlen für Milchanalysen [1]), was um so merkwürdiger ist, als es sich um einen ganz veralteten Fall von Galactocele handelte. Wenn in der Beobachtung Marsden's Salpetersäure keine, Salzsäure eine starke Veränderung an dem detritusartigen Inhalt hervorbrachte, so weist das darauf hin, dass er wohl grösstentheils aus Eiweiss bestand.

[1]) Vergl. Hermann, Lehrbuch der Physiologie. 7. Aufl. 1882. S. 121.

In dem Falle Gillette's fand Butrouille, der Apotheker des Pariser Hôtel-Dieu, alle Bestandtheile einer fettreichen Milch in dem Cysteninhalt. Die von Nencki vorgenommene Untersuchung der Geschwulstmasse bei der Patientin Matlakowski's ergab 7,14 Eiweiss, 38,79 Fett, 12,60 Asche 41,47 Wasser, also keinen Milchzucker, aber ein starkes Ueberwiegen des Fettes. In meinem Fall, in dem die chemische Untersuchung nur eine qualitative war, gelangte Miescher zu dem auffallenden Resultate, dass Casein und Milchzucker fehlten und nur ein in eiweisshaltigem Serum suspendirtes Fett vorhanden war.

Die Ausbeute aus allen diesen Angaben ist keine sehr grosse. Dass in den festen Galactocelen das Fett über die anderen Bestandtheile überwiegt, ist nicht befremdend und hängt wohl mit den Resorptionsvorgängen zusammen, die die Bildung dieser Form veranlassen und die, wenn sie auch nicht genauer gekannt sind, bei einer stagnirenden, von lebendem Gewebe umgebenen Flüssigkeit von vornherein zu erwarten waren.

Auf eine ähnliche Resorption gewisser Milchbestandtheile dürfte es wohl zurückzuführen sein, wenn in meinem Fall im Cysteninhalt sowohl Casein als Milchzucker fehlten. In der Literatur findet sich bei verschiedenen, schon mehrfach mit genauer Quellenangabe citirten Autoren (Velpeau, Förster, Virchow, Gillette) die Notiz, dass der Galactoceleninhalt sich in reines Serum verwandeln könne, ohne dass aber Beobchtungen hierfür als Belege angeführt wären. Der Fall Cooper's, in dem der Cysteninhalt aus Serum und Caseinflocken bestand, zeigt höchstens eine gewisse Verwandtschaft. Eine bessere Stütze für die Annahme der Resorption des Caseins fand ich beim Durchsuchen der Literatur in einer Beobachtung, die die Chemiker Joly und Filhol[1]) erheben konnten: Eine 28jährige Frau, die zum 3. Mal geboren, aber nie gestillt hatte, zeigte 7 Monate nach ihrer letzten Entbindung noch eine so starke Milchsecretion, dass zu drei verschiedenen Malen von ihr Milch zu Untersuchungszwecken entnommen werden konnte. Hierbei ergab sich das merkwürdige Resultat, dass das Casein gänzlich fehlte, Albumin

[1]) Recherches sur le lait in Mémoires des concours et des savants étrangers publiés par l'académie royale de médecine de Belgique. Bruxelles 1855. T. III. p. 41 sv.

vorhanden war und Zucker sich in viel geringerer Menge als sonst vorfand. Bei dem wiederholten Entnehmen von Milch näherte sich aber bei den successiven Analysen die zuletzt gefasste Milch immer mehr der normalen Zusammensetzung. Hieraus lässt sich schliessen, dass, wenn die Milch Gelegenheit hat, in der Mamma sich zu erneuern statt nur sich zu stauen, ihre Bestandtheile wieder die normalen werden, während umgekehrt bei der Stauungsmilch eine Resorption einzelner derselben stattfindet. — Aus dem Fehlen des Caseins und des Milchzuckers in meinem Falle darf also keineswegs geschlossen werden, dass der Cysteninhalt ursprünglich nicht milchähnlich war. Umgekehrt geht daraus hervor, dass — was auch im Hinblick auf die Entstehung der festen Galactocele wichtig erscheint — in Milchcysten gewisse Bestandtheile des Inhalts verschwinden können. Auch in chemischer Hinsicht, nicht nur in histologischer, wie Czerny[1]) bemerkt, sind die Kenntnisse über die Rückbildungsvorgänge der Milch mangelhaft.

Die meisten Beobachtungen von Galactocele stammen aus einer Zeit, in der die bakteriologische Untersuchung pathologischer Flüssigkeiten noch nicht gepflegt wurde. Die darauf bezüglichen Mittheilungen sind darum sehr beschränkt. Matlakowski giebt an, dass er zahlreiche Kokken und Diplokokken im Cysteninhalt gefunden habe. Kehrer impfte letzteren auf Nährgelatine, wo er zu weisslichen Platten vertrocknete, ohne Pilzculturen zu erzeugen. Die Beobachtung, die Korteweg unter dem Titel „Galactocele bei Mastitis“ beschreibt, war mir im Original nicht zugänglich. Ihre Deutung ist nicht ganz feststehend. Es wurden in der geronnenen Milch massenhaft Streptokokken nachgewiesen, die die vorhandene Entzündung sollten veranlasst haben. Den in meinem Fall in den oberflächlichen Lagen der Cystenwände und in den Milchgerinnseln vorhandenen Mikroorganismen ist eine besondere Bedeutung sicher nicht zuzusprechen, da sie erst an dem längere Zeit in Müller'scher Flüssigkeit aufbewahrten Präparat nachgewiesen wurden und in den tieferen Gewebsschichten durchaus fehlten. Bei späteren Beobachtungen von Galactocele dürfte es indessen am Platze

[1]) a. a. O. S. 194 ff.

sein, diesem Punkte die Aufmerksamkeit zuzuwenden, da er sowohl zur Erklärung einzelner Befunde als auch für die Lehre von dem Bakteriengehalt der Milch von Wichtigkeit sein möchte. So könnte man in meinem Fall z. B. die Frage aufwerfen, ob die entzündliche Infiltration der Cystenwand mit einer Bakterieneinwanderung im Zusammenhang stehe, oder man könnte versucht sein, das Fehlen des Milchzuckers im Cysteninhalt durch einen durch Bakterien hervorgerufenen Gährungsvorgang erklären zu wollen, der zur Bildung von Milchsäure und dadurch zur Fällung des Caseins geführt hätte. Auch für die Discussion über den Bakteriengehalt der Milch gesunder Wöchnerinnen, für die Frage, in wie weit die puerperale Mastitis mit der Milchstauung und mit den Mikroorganismen gestauter Milch in ätiologischem Zusammenhang steht[1]), ergäben sich dadurch vielleicht neue Gesichtspunkte.

Die Aetiologie der Galactocele tritt nur selten so deutlich zu Tage wie in meinem Fall und bleibt nur zu oft unaufgeklärt. Scarpa beschuldigt „die zu grosse Schlappheit" der Milchgänge, die eine Zerreissung derselben herbeigeführt habe. Auch Schreger stellt hierauf ab, lässt es aber unentschieden, „wodurch die Diaeresis erfolgt sei". — Bei Cooper findet sich die Notiz, dass seine Patientin in einem früheren Wochenbett (im wie vielten ist nicht gesagt) an einem Milchabscess gelitten habe. In der Beobachtung Forget's hatte die Kranke, die in 6 Jahren 4mal geboren hatte und im Anschluss an die 4. Entbindung an einer Galactocele erkrankt war, im ersten Wochenbett eine Brustdrüsenentzündung durchgemacht. Von einem an der gleichen Stelle wie die Galactocele gelegenen, früheren Abscess berichtet Saltzmann. — Ein vorausgegangenes, immer nur leichtes Trauma wird erwähnt in einem Falle Velpeau's, ferner bei den Mittheilungen Bouchacourt's, Puech's, Gillette's und Pearce Gould's. Im Falle Gillette's trat die Galactocele im Anschluss an die 3. Geburt auf, das Trauma hatte nach der ersten Geburt eingewirkt. Auch bei den Patientinnen Bouchacourt's und Gould's war die äussere Einwirkung der Erkrankung längere Zeit vorausgegangen.

[1]) Vergl. Bumm, Zur Aetiologie der puerperalen Mastitis. Archiv für Gynäk. Bd. 27. S. 460 ff.

Alle diese Angaben wollen selbstverständlich mit Kritik gewürdigt sein. Die traumatischen Einflüsse betreffend kennt man die allgemeine Neigung der Kranken, namentlich die Entstehung von Geschwülsten darauf zurückzuführen und selbst Jahre lang zurückliegende Zufälle damit in Verbindung zu bringen. Es dürfte gewagt sein, hieraus sichere Schlüsse ziehen zu wollen.

Mehr Bedeutung haben jene Fälle, in denen von vorausgegangenen Entzündungen der Brustdrüse die Rede ist, selbst wenn zwischen der letzteren und der Entstehung der Galactocele normale Lactationen gelegen sind. Es lässt sich sehr wohl denken, dass, wie Virchow[1]) ausführt, die narbige Schrumpfung des Bindegewebes nach dem Ablauf einer acuten Entzündung zu einer vielleicht gleich vorhandenen, vielleicht auch erst im Laufe der Jahre sich entwickelnden Retraction desselben und damit zu einer Verengerung der in ihm eingebetteten Milchgänge Veranlassung giebt.

Am relativ leichtesten zu erklären sind jene Befunde, in denen, wie in meiner Beobachtung, grosse Tumoren ein grobmechanisches Hinderniss für den Milchabfluss bedingen. Es handelt sich hier meistens (vgl. auch die Berichte Pearce Gould's und Atlee's) um Geschwülste, die schon vor der betreffenden Schwangerschaft oder Geburt bestanden, aber oft erst zu dieser Zeit wuchsen und so eine Secretretention veranlassten. Eine Verlegung der Milchkanäle kann nicht nur durch ausserhalb derselben gelegene Neubildungen, sondern auch, wie Klebs[2]) sowie Labbé und Coyne[3]) annehmen, durch endocanaliculäre Wucherungen zu Stande kommen.

Die Pathogenese der Galactocele erklären die meisten Autoren so, dass in Folge der erwähnten Bindegewebsschrumpfung oder der Compression durch einen Tumor, oder aus irgend welcher anderer Ursache Verengerungen einzelner Milchgänge entstehen, hinter welchen sich das Secret staut und die Gänge dilatirt werden. Aus letzteren, deren Wand durch die sich ansammelnde Milch immer mehr ausgedehnt wird, entwickeln sich nach und nach die als Retentionscysten aufzufassenden Galacto-

[1]) a. a. O. S. 283 ff.
[2]) a. a. O. S. 1197.
[3]) a. a. O. S. 202.

celen, die bei ihrem Wachsthum das angrenzende Mammagewebe mehr oder weniger stark verdrängen können. A priori lässt sich denken, dass auch die Drüsenbläschen bei der Dilatation betheiligt sein können, wenn dies auch im einzelnen Fall an und für sich und wegen der gleichartigen Wandstruktur der Gänge und Bläschen schwer nachweisbar sein dürfte. Einzelne Autoren [Förster, Beigel, Billroth[1])] sind der Ansicht, dass die Erweiterung immer von den Milchsinus in der Nähe der Warze ausgehe, während natürlich je nach dem Sitz des Hindernisses ebenso gut ein mehr innerhalb der Mamma gelegener Milchgangsabschnitt zuerst Veränderungen seines Lumens erleiden kann.

Die vorstehende Auffassung der Pathogenese ist im Allgemeinen angenommen, jedoch nicht unbestritten. Delbet[2]) macht darauf aufmerksam, dass eine Drüse, deren Ausführungsgang obliterirt ist, gewöhnlich sich nicht cystisch erweitert, sondern atrophisch wird; er führt ferner an, dass er experimentell bei einer stillenden Hündin eine Anzahl Milchgänge unterbunden, aber keine Retentionscysten habe entstehen sehen; wenn die Galactocele durch Verschluss eines Milchgangs zu Stande käme, so könnte man nach ihm durch äusseren Druck auch nicht Milch aus der Warze entleeren. Aus allen diesen Gründen glaubt er, dass vielleicht die Dilatation nicht auf Secretretention in Folge der Verschliessung von Milchgängen, sondern auf entzündlichen Prozessen der Galactocelenwand beruhe, über die er sich nicht weiter ausspricht.

Die Atrophie der Drüse nach Unterbindung betreffend wäre gegenüber der Ansicht Delbet's wohl daran zu erinnern, dass bei der Bildung von Milchcysten kaum je sämmtliche Ausführungsgänge der Mamma undurchgängig werden, und dass durch die mannichfachen Verzweigungen der Milchgänge die abgeschnürten Strecken von anderen Partien ausgefüllt werden können, wenn ihr eigenes Quellengebiet nicht mehr secerniren sollte. Ebenso ist die Milchentleerung durch äusseren Druck mit Hülfe der Gangverzweigungen leicht zu erklären.

[1]) Siehe die entsprechenden Quellenangaben im früheren Text.
[2]) a. a. O. S. 195 ff.

Gegenüber dem Thierexperiment, dass trotz Unterbindung der Milchgänge bei einer stillenden Hündin keine Retentionscysten entstehen, mag darauf hingewiesen werden, dass wahrscheinlich die Verhältnisse hier und dort eben nicht die gleichen sind. Bei einer Puerpera, die am Stillen verhindert ist, entwickelt sich auch nicht leichthin eine Galactocele. Dazu gehört wohl eine Erschwerung der Milchresorption, die, wie Schönstedt[1]) sehr plausibel aus einander setzt, mit einer Insufficienz der nach Czerny's mehrfach erwähnter Arbeit für die Milchrückbildung so wichtigen Lymphgefässe zusammenhängen dürfte. Durch die Narbenschrumpfung nach einer abgelaufenen Mastitis oder durch den Druck eines Tumors können diese letzteren so gelitten haben, dass sie nicht mehr oder nicht mehr genügend functioniren können. Diese Hypothese scheint mir durchaus annehmbar, wenn ich auch in meinem Fall, in dem entsprechende Präparationsmethoden nicht mehr möglich waren, solche Veränderungen nicht nachweisen konnte.

Ob ein Excess der Milchsecretion als bei der Entstehung der Galactocele mitwirkend anzunehmen sei, von dem schon Birkett[2]) gesprochen, den aber Scanzoni[3]) bestritten hatte, wird schwer zu beweisen sein. Ohne Einfluss ist der Grad derselben jedenfalls nicht, denn in einzelnen Fällen wurde die Galactocelenbildung durch das fortgesetzte Anlegen des Kindes, sei es auch nur an der gesunden Brust, also durch einen die Secretion begünstigenden Reiz befördert, und von verschiedenen Seiten wird als erste Bedingung für die Heilung der Krankheit die Ablactation angeführt.

Gegenüber der Auffassung der Galactocele als cystischer Erweiterung eines präformirten Hohlraums findet die Ansicht ihre Vertreter, dass sie durch Zerreissung von Milchgängen und durch Bildung von freien Milchextravasaten entstehen könne. Die entsprechenden Aeusserungen Scarpa's und Schreger's sind bereits oben wiedergegeben. Ebenso ist mitgetheilt, dass Velpeau aus dieser Form eine besondere Rubrik bildet, die er als „galactocèle par infiltration" bezeichnet. Die von ihm angeführte

[1]) a. a. O. S. 13 ff.
[2]) a. a. O. S. 70.
[3]) in Kiwisch, Klinische Vorträge. III. S. 85.

Beobachtung (siehe S. 481) ist allerdings nicht sehr überzeugend und wird allgemein nicht anerkannt, sondern als einfache Milchanschoppung (engorgement laiteux), wie sie im Puerperium oft vorkommt, gedeutet. An einer anderen Stelle[1]) setzt er, wiederum ohne dafür anatomische Beweise beizubringen, aus einander, dass die Milchinfiltration ausserhalb der Gänge durch Transsudation oder durch Ruptur stattfinden könne; die Mamma sei dabei von Milch oder milchähnlichem Serum wie imbibirt; eine solche Infiltration könne sich abkapseln und zu einer secundären Cystenbildung Veranlassung geben.

Die Anschauungen Velpeau's über die Infiltrationsgalactocele werden bis auf die neueste Zeit von einer grossen Anzahl Autoren getheilt, ohne dass auch nur ein einziger sicherer Beweis für diesen Entstehungsmodus beigebracht wäre. So acceptirt Birkett ohne Weiteres seine Eintheilung. Scanzoni äussert sich dahin, dass durch die Ruptur eines oder mehrerer Milchgänge die Milch sich in das Bindegewebe ergiesse, sich daselbst in kleineren oder grösseren Hohlräumen ansammle, sich allmählich eindicke und in der Regel zu einer eitrigen Entzündung des benachbarten Drüsengewebes Veranlassung gebe. Gillette unterscheidet die Infiltrationsgalactocele als diffuse Form im Gegensatz zur cystischen, circumscripten. Auch Gould nimmt eine Zerreissung der Milchgänge als maassgebend für die Entstehung des Milchbruchs an, und Kehrer lässt es unentschieden, ob es sich dabei um Retentionscysten der irgendwo verschlossenen Milchgänge oder um Milchextravasate aus den geplatzten, vielleicht mürben und durch Milchstauung stark gedehnten Drüsenbläschen, bezw. Milchgängen in das interalveolare Gewebe und secundäre Höhlen- und Membranbildung handelt. Nach Delbet[2]) spräche für diese Genese die als ursächlich häufig angeführte traumatische Einwirkung. Andere Beobachter sind mehr zurückhaltend, so Forget, der die Bezeichnung Galactocele nur für die cystischen Bildungen angewendet wissen will. Virchow[3]) spricht von einer Milchextravasation in Folge „Erweichung der Säcke", ein Ausdruck, der mit meinen Befunden im Einklang steht.

[1]) Traité. p. 555.
[2]) a. a. O. S. 198.
[3]) a. a. O. S. 283 ff.

Labbé und Coyne[1]) erklären den Fall Velpeau's direct für falsch gedeutet. Billroth[1]) äussert mindestens starke Zweifel an der Existenz dieser Form.

Bei dem gänzlichen Mangel anatomischer Belege für derartige Milchgangsrupturen dürfte es kaum möglich sein, diesen Entstehungsmodus in der beschriebenen Art aufrecht zu erhalten. In den Fällen Velpeau's und Scanzoni's handelte es sich wohl um pralle Anfüllung der Milchgänge, wie sie als vorübergehende Erscheinung des Wochenbettes oft gesehen wird. Wenn durch einen Schnitt sich Milch entleerte, so ist eben zufällig ein solcher Milchgang unter das Messer gekommen [Billroth[1])]. Dass aber Milchinfiltrationen in's Gewebe hinein stattfinden können, ergiebt sich aus der anatomischen Untersuchung meines Falles. Nur entstehen sie nicht primär, sondern secundär im Anschluss an immer tiefer greifende Substanzdefecte der Cystenwand, die ihrerseits durch den fortdauernden, mechanischen Druck des Cysteninhalts sich gebildet haben (siehe S. 509ff). Ich habe sie nur in der Umgebung der grossen Cysten nachweisen können, an der Wand der dilatirten Milchgänge fehlten entsprechende Befunde. Es giebt also eine infiltrirte Galactocele, aber sie entspricht nicht der Form, die Velpeau unter dieser Bezeichnung aufgestellt hat.

Der Vollständigkeit halber führe ich an, dass nach Kehrer Galactocelen auch so zu Stande kommen können, dass in eine von einer vorausgegangenen Mastitis herrührende Eiterhöhle sich Milch ergiesst und sich abkapselt.

Ihrem Vorkommen nach sind weitaus die Mehrzahl der Galactocelenfälle im Anschluss an die Lactation oder Entwöhnung, somit zur Zeit der physiologischen Thätigkeit der Brustdrüse beobachtet worden. Sie entstanden fast immer einige Wochen bis einige Monate nach der Niederkunft, nachdem eine Zeit lang gestillt worden war. Es handelt sich somit um eine Affection, die eigentlich nur bei Frauen während der Fortpflanzungsperiode vorkommt, wenn man will um eine Krankheit des sogenannten Spätwochenbettes. Beide Brüste sind gleich oft befallen. Ausnahmsweise reichen die Anfänge des Leidens in die Schwangerschaft

[1]) a. a. O.

zurück, so in den Fällen von Schreger, Barrier und Waldenström. Eine besondere Stellung nimmt der Fall Bouchacourt's ein, bei dem die Galactocele erst 10—12 Jahre nach einer Geburt sich entwickelte und erst nach weiteren 10—12 Jahren zur Beobachtung kam, bei ihrer Entleerung aber der chemischen Analyse nach zweifellos Milch enthielt. Der letztere Fall, die Mittheilung Cattani's, der bei einem 14monatlichen Kind von einer Galactocele spricht, der sonderbare Bericht Velpeau's über eine bei einem 75jährigen Manne zufällig gefundene Galactocele, welche, wie ausdrücklich versichert wird, allen Untersuchungen nach eine Milchcyste darstellte, bedürfen einiger erklärender Erläuterungen. Man wird diese Vorkommnisse weniger wunderbar finden, wenn man sich daran erinnert, dass der Zeit und dem Geschlechte nach abnorme Milchsecretion wiederholt beobachtet wurde[1]). So liesse sich für den Cattani'schen Fall vielleicht annehmen, dass aus irgend welchen Gründen zurückgehaltene Theile der bei Neugebornen auftretenden Milch eine Ansammlung gebildet hätten; für die Beobachtung Bouchacourt's scheint es mir viel ungezwungener, auf eine abnorme Milchbildung abzustellen als eine vor 24 Jahren stattgefundene Geburt mit der Milchcyste in ursächlichen Zusammenhang zu bringen; auch der Bericht Velpeau's scheint glaublich, wenn man ihn in analoger Weise auffasst. Es ist Sache der Convenienz und von untergeordneter Bedeutung, ob man eine der Zeit nach abnorme Brustdrüsensecretion, die zur Cystenbildung führt, als Galactocele bezeichnen will, oder nur die im Anschluss an das Puerperium auftretenden Fälle. Der grundsätzlich gleichwerthigen Auffassung solcher Befunde würde dadurch kein Eintrag gethan. Dem Gesagten nach wäre zwischen einer puerperalen und nicht puerperalen, heterochronen Form des Milchbruchs zu unterscheiden.

Mit Bezug auf ihre Häufigkeit ist die Galactocele unbedingt als eine recht seltene Affection zu bezeichnen. Selbst wenn man die zweifelhaften Fälle mitrechnet und eine gewisse unvermeidliche Unvollständigkeit der Eingangs wiedergegebenen, casuistischen Literatur in Betracht zieht, wird man auf knapp

[1]) Vergl. Billroth, a. a. O. S. 40 und 159.

50 Beobachtungen kommen, die im Laufe beinahe eines Jahrhunderts (die Scarpa'sche Mittheilung stammt aus dem Jahre 1801) veröffentlicht worden sind. Sogar Autoren von grösster Erfahrung, wie Billroth[1]) geben an, nie einen Fall gesehen zu haben. Wenn Velpeau[2]) sie öfters getroffen haben will, so beruht das wohl auf einer viel zu weiten Fassung des Begriffs. Zieht man die grosse Zahl der vorkommenden Puerperien und Lactationen in Betracht, so erscheint ihre geringe Häufigkeit um so auffallender.

Die Diagnose einer Galactocele kann anatomisch sowohl wie klinisch leicht sein, wenn eine durch Nebenbefunde nicht complicirte Cystenbildung mit milchigem Inhalt vorliegt, und die Angaben der Krankengeschichte zutreffende sind. Die wesentlichen unter den letzteren ergeben sich aus dem bereits Mitgetheilten: Der puerperale Ursprung ist von besonderer Wichtigkeit. Weiterhin wird von den Autoren — von denen keiner sich auf grössere Erfahrungen stützen kann — die mehr oder weniger ausgesprochene, von der Spannung des Sackes abhängige Fluctuation erwähnt. Der Mangel von entzündlichen Erscheinungen, vor Allem von Schmerz, ist gegenüber der Mastitis von Bedeutung. Die Möglichkeit beim Druck auf die Geschwulst Milch entleeren zu können, hat wohl nur dann einen Werth, wenn die letzte Lactation weit zurückliegt.

Schwieriger ist die Erkennung und richtige Deutung der Krankheit, wenn der Cysteninhalt Veränderungen erlitten hat. Säcke mit butter- oder käseähnlichen Massen dürften bei ihrer grossen Seltenheit intra vitam von Tumoren halbfester Consistenz nicht sicher zu unterscheiden und somit die Diagnose der festen Galactocele nicht allzu leicht sein. Ein bei fehlendem Oedem pathognomonisches, von Dupuytren (siehe S. 483) zuerst angeführtes Zeichen soll darin liegen, dass ein auf die Geschwulst ausgeübter Fingerdruck bestehen bleibt.

Für die anatomische Diagnose dieser Form wäre die histologische Beschaffenheit der Wand und der Nachweis namentlich von Elementen der normalen Milchgangswand von grosser

[1]) a. a. O. S. 41.
[2]) a. a. O. S. 347.

Wichtigkeit. Indessen wage ich es nicht, auf Grund meines Falles, in dem allein entsprechende Untersuchungen vorliegen, weitgehende, allgemeine Schlüsse zu ziehen und differentialdiagnostische Vergleiche anzustellen.

Aehnlich wie bei der festen Galactocele liegen die Verhältnisse, wenn der Cysteninhalt zwar flüssig geblieben ist, aber die Charaktere der Milch und namentlich seinen Fettgehalt verloren hat. Um entscheiden zu können, ob eine seröse oder bluthaltige Cyste genetisch mit einer Galactocele zusammenhängt, bedarf es vorerst genauerer, auf grösserem Material beruhender Kenntnisse über die Wandbestandtheile derartiger Hohlräume. Aus den klinischen Befunden würde sich in solchen Fällen ein sicheres Urtheil kaum ableiten lassen.

Eine gesonderte Besprechung erfordern die differentialdiagnostischen Beziehungen zwischen der Galactocele und den in Neubildungen eingeschlossenen Milchcysten. Virchow[1]) bezweifelt zwar, ob letztere vorkommen, aber von John Birkett[2]) werden zwei und von Le Gros Clark[3]) wird ein solcher Fall unter der Bezeichnung Adenocele beschrieben. Auch Delbet[4]) anerkennt sie und nennt sie „falsche Galactocelen". Solche Hohlräume können nicht nur flüssige Milch, sondern auch butter- und käseähnliche Massen enthalten. Hierher ist wohl jene mit Unrecht als feste Galactocele betrachtete Beobachtung Velpeau's zu zählen, bei der es sich um eine maligne, zum Exitus führende Neubildung handelte (vgl. S. 482ff.); ferner gehört hierher ein erst jüngst von Rogowitsch[5]) veröffentlichter Fall von fibroadenomatöser Geschwulst, die zahlreiche casein- und fetthaltige Höhlen einschloss. In allen diesen Berichten handelte es sich um schon lange bestehende Tumoren, in deren Centrum meistens, wenn auch nicht immer, unter dem Einfluss puerperaler Vorgänge sich diese Cysten ausgebildet hatten. Zur Erklärung

[1]) a. a. O. S. 283.

[2]) Guy's Hospital Reports. Ser. III. Vol. I. 1855. p. 139. — Transactions of the pathological society of London. Vol. IX. 1858. p. 386.

[3]) Medico-chirurgical transactions. Vol. 57. 1874. p. 95.

[4]) l. c. p. 251.

[5]) In: Beiträge zur path. Anat. von Ziegler, Bd. XVIII, S. 487 ff., und Virchow-Hirsch's Jahresberichte. 1895. I. S. 218.

ihrer Genese muss eine secretorische Thätigkeit der Geschwulstepithelien angenommen werden, analog derjenigen in der normalen puerperalen Mamma. Rogowitsch[1]) konnte die Fetttröpfchen in den Epithelien der Geschwulst und einen dem puerperalen ähnlichen Zustand derselben direct nachweisen, ein Befund, der dem von mir beschriebenen (vgl. S. 505) ziemlich nahe kommt.

Grundsätzlich unterscheiden sich diese Milchcysten von der Galactocele dadurch, dass nicht die Retention eines normalen Secretes vorliegt, sondern in Folge einer der normalen vielleicht ähnlichen secretorischen Thätigkeit innerhalb einer pathologischen Drüsenneubildung eine Milchcyste sich entwickelt. Die Differentialdiagnose zwischen beiden Formen ist nicht leicht und nur durch eine genaue Untersuchung der topographischen Verhältnisse zwischen der Cyste einer- und der Geschwulstbildung andererseits klar zu stellen. Man könnte in meinem eigenen Falle einwerfen, dass es sich dabei um eine derartige Hohlraumbildung innerhalb einer Geschwulst und nicht um eine ächte Galactocele handle. Die Beweise für das Vorhandensein der letzteren ergeben sich aber gerade hier aus den gegenseitigen Lagerungsverhältnissen der Cysten, der Geschwulsttheile und der Milchgänge. Die Cysten liegen grösstentheils hinter und nicht innerhalb der Geschwulst, zum Theil hinter relativ normalen puerperalen Abschnitten des Organs; die Verlegung der Milchgänge durch die Tumormassen, bezw. das Aufgehen der ersteren in den letzteren geht aus der Präparation deutlich hervor (vgl. Fig. 1). Bei den Milchcysten innerhalb präformirter Tumoren ist eine solche Retentionsursache nicht vorhanden. Dass es in meinem Fall wohl unter dem Einfluss der puerperalen Congestion zu secretorischen Vorgängen innerhalb einzelner Geschwulstabschnitte gekommen ist, von denen oben gesprochen wurde, kann nicht als Grund gegen das Vorhandensein der ächten Galactocele geltend gemacht werden. Höchstens könnte man daraus schliessen, dass die Cyste nicht nur normales, sondern auch beigemengtes pathologisches Secret enthalte.

Mit festen Galactocelen könnten bei oberflächlicher Betrachtung verwechselt werden Atherome und Dermoide der Brust-

[1]) a. a. O. S. 490.

drüsen, erstere allerdings deshalb weniger, weil sie nahe der Haut gelegen sind und mit ihr zusammenhängen. Die Epidermislagen des Balges und die Epidermisschollen im Inhalt, die bei der mikroskopischen Untersuchung zu finden sind, würden indessen bei beiden bald auf die richtige Spur leiten.

Es dürfte vielleicht hier am Platze sein, ein Wort über den Werth der Eingangs wiedergegebenen casuistischen Literatur einzuschieben. Mir scheint, dass die verschiedenen, mitgetheilten Beobachtungen eben mit dem Maassstab ihrer Zeit gemessen und nach den Hülfsmitteln beurtheilt werden sollen, die damals zur Verfügung standen. Wenn zu Anfang des Jahrhunderts keine mikroskopischen Untersuchungen vorgenommen wurden, und wenn auch die chemischen Analysen zu wünschen übrig lassen, so darf das nicht verwundern. Dass selbst die neueren Berichte eigentlich nur auf klinischen Daten fussen, hängt damit zusammen, dass es fast nie zur Exstirpation der Cyste kam. Wenn die infiltrirte Galactocele Velpeau's, wenn ein Theil seiner Fälle von fester Galactocele vor der Kritik nicht Stand halten, so liegt das an der grundsätzlichen Verschiedenheit der Anschauungen, nicht an der Beobachtung selbst. Die zahlreichen anderen Einwürfe, die gegen manche Fälle könnten vorgebracht werden, sind im allgemeinen Zusammenhang dargestellt, so dass ich glaube, an dieser Stelle auf eine specielle Kritik verzichten zu können. Inwiefern jeder einzelne Befund als Galactocele aufzufassen ist oder nicht, ergiebt sich aus meiner Darstellung und aus dem Standpunkt, den spätere Beobachter einzunehmen für gut finden werden.

Der Verlauf der Galactocele ist im Allgemeinen ein langsamer. Am relativ schnellsten entwickelte sie sich in dem Fall Scarpa's, wo nach zwei Monaten der beschriebene, enorme Sack gebildet war. Die Vorgänge an den Genitalorganen, Menstruation, Schwangerschaft und Lactation, sind hiebei jedenfalls von grossem Einfluss.

Die Ausgänge können verschieden sein. Von der Umwandlung des Cysteninhalts ist das Wesentliche bereits mitgetheilt worden. Es bliebe noch zu erwähnen, dass nach Dupuytren[1]) sich in einer Galactocele eigentliche Milchsteine bilden

[1]) Journal hebdomad. T. IV. p. 229. Citirt nach Velpeau, l. c. p. 356.

können. Doch existiren hierüber keine neueren Beobachtungen, und es mag richtig sein, wenn Forget hiefür mehr auf die von Autor zu Autor sich fortpflanzende, an's Anekdotenhafte streifende Tradition als auf positive Befunde abstellt. Nach Nélaton[1]) finden sich entsprechende Beobachtungen bei Morgagni[2]) und bei Haller[3]). Wenn auch eine partielle oder totale Verkalkung einer nicht zu grossen Galactocele möglich und denkbar ist, so dürften deswegen doch nicht alle in der Mamma getroffenen Concretionen auf diesen Ursprung zurückgeführt werden[4]).

Die Perforation der Milchgeschwulst nach aussen ist bei Cooper erwähnt. Sie tritt dann ein, wenn die Spannung des Sackes einen zu hohen Grad erreicht. Sie kann zur Bildung einer Milchfistel Veranlassung geben. In dem Falle Pearce Gould's war vor der Incision der Durchbruch nahe bevorstehend; die Milch schimmerte bereits durch die verdünnte Haut durch.

Delbet[5]) giebt an, dass kleine Galactocelen sich spontan zurückbilden, wenn bald nach ihrem Entstehen die Milchabsonderung und die Lactation ihr Ende erreichen.

Förster, Kehrer, Delbet[6]) halten Vereiterungen der Galactocele für möglich. In den von mir angeführten Beobachtungen könnte hierin höchstens in den Fällen Kehrer's und Korteweg's die Rede sein. — Nach Reclus[7]) existiren zwischen der Galactocele und den chronischen Mammaabscessen enge Beziehungen. Vereiterungen einer Galactocele können nach diesem Autor oft erst Jahre lang nach ihrem Entstehen auftreten. Von Bedeutung für eine derartige Umwandlung wären meines Erachtens die in der normalen Milch vorkommenden Mikroorganismen, die bei der Stagnation derselben in Wirksamkeit treten könnten.

[1]) Des tumeurs de la mamelle. Thèse d'agrégation. Paris 1839. p. 44.
[2]) De sedibus et causis morborum. Epist. L. Artic. 43 et 44.
[3]) Opera minora. T. III. Obs. 42.
[4]) Vergl. Billroth, a. a. O. S. 34.
[5]) a. a. O. S. 199.
[6]) a. a. O.
[7]) Clinique chirurgicale. p. 429. Citirt nach Delbet, l. c. p. 181.

Dass selbst nach ausgedehntester Galactocelenbildung eine functionelle restitutio ad integrum stattfinden kann, beweist der Fall Scarpa's, in dem die Kranke, als sie 2 Jahre später zum dritten Mal gebar, an beiden Brüsten stillen konnte, ohne auf der früher afficirten Seite eine Verminderung der Milchsecretion wahrzunehmen.

Dem Gesagten nach ist die Prognose der Galactocele eine gute; bösartige Umwandlungen derselben sind kaum je beobachtet oder beruhen, wenn darüber berichtet wird, auf Verwechslungen mit den Cystenbildungen in malignen Tumoren.

Ihre Behandlung deckt sich, wenn man von der wohl immer nöthigen Ablactation absieht, mit derjenigen der anderen Mammacysten.

Erklärung der Abbildungen[1]).

Tafel XIII—XV.

Fig. 1. Die beschriebene Mamma von ihrer Hinterfläche aus dargestellt. Es wurde dabei angenommen, dass die rechte Seite der Figur dem lateralen, die linke dem medialen Theile der Brustdrüse entspreche. Vergl. Text S. 494 ff. A Gegend des Warzenhofs, B grösste Cyste. C_1 Arrosionen der Cystenwand, C_2 Stelle, wo das wuchernde Mammagewebe in die Cyste durchbricht und an der Bildung der Cystenwand Antheil nimmt. D, E, G, J, weitere kleinere Cysten. Die Communication zwischen den Cysten E und G ist durch einen Pfeil angedeutet. K circumscripter, zahlreiche, kleinere Cysten enthaltender Knoten; L obere Partie der Mamma mit glattem Durchschnitt, M mittlere, aus einzelnen Knoten zusammengesetzte Partie, N derbe Partien, aus concentrischen Bindegewebsfasern bestehend, O Theile mit puerperalem Habitus.

Fig. 2. Durchschnitt durch die Cystenwand, 70fache Vergrösserung, Hartnack Oc. 2, Obj. 4. Vergl. S. 498 ff. Leicht schematisch. a Zone der parallelen Bindegewebsfasern, b Rundzellenschicht, c nekrotische, dem Cystenlumen unmittelbar anliegende Zone, e Mammagewebe. Auf der rechten Seite der Figur ist eine geschwürige, arrodirte Stelle der Cyste dargestellt.

Fig. 3. Die gleichen Verhältnisse wie in Fig. 2 bei stärkerer, 240facher Vergrösserung. Hartnack Oc. 2, Obj. 7. Glycerinpräparat. Die Buchstaben haben die gleiche Bedeutung wie in Fig. 2. d Blut-

[1]) Dieselben wurden sämmtlich von Herrn cand. med. Heer ausgeführt.

gefässe, quer und längs geschnitten. Der amorphen Zone anliegend sieht man Körnchenzellen, Fettkörnchen und Detritushaufen.

Fig. 4. Schnitt durch eine Stelle, wo die Milch in das Gewebe eingedrungen ist. a Mammagewebe, b Reste der Adventitia, zum Theil aus einander gedrängt und in Bündel zerlegt, c Gefässe. Die Milchkügelchen sind gegenüber der Rundzelleninfiltration durch schwächere Contourirung hervorgehoben. 70fache Vergrösserung. Hartnack Oc. 2, Obj. 4. Vergl. Text S. 501.

Fig. 5. Die gleichen Verhältnisse bei stärkerer, 240facher Vergrösserung. Hartnack Oc. 2, Obj. 7.

Fig. 6. Leicht schematisch gehaltene Zeichnung zur Darstellung der Struktur der Partion oberhalb und rechts vom Warzenhof. Vergl. Text S. 501 ff. 70fache Vergrösserung. Hartnack Oc. 2, Obj. 4.

Fig. 7. Stelle aus der unteren Hälfte der Mamma, wo im Vergleich zum vorigen Bild die drüsigen Bestandtheile viel reichlicher vorhanden sind. Die dunkler gehaltenen Theile nehmen bei Carminfärbung stärkere Tinction an wie die heller gehaltenen. Vergl. Text S. 502. 70fache Vergrösserung. Hartnack Oc. 2, Obj. 4.

Fig. 8. Theile der Mamma, die die Struktur des Adenoms oder der puerperalen Milchdrüse zeigen. Vergl. Text S. 502. 70fache Vergrösserung. Hartnack Oc. 2, Obj. 4.

Fig. 9. Eine Stelle der vorigen Figur bei stärkerer Vergrösserung, 240fach. Hartnack Oc. 2, Obj. 7. Glycerinpräparat. Die Epithelzellen der Alveolen enthalten reichlich Fetttröpfchen. Vergl. Text S. 502.

Fig. 10. Eine Stelle mit zahlreichen, erweiterten und gefüllten Milchgängen. Daneben unveränderte Drüsenbestandtheile. Hartnack Oc. 2 Obj 4. Vergrösserung 70fach. Vergl. Text S. 502 ff.

Fig. 11. Die gleiche Stelle bei stärkerer Vergrösserung. 240fach, Hartnack Oc. 2, Obj. 7.

XVII.

Ueber zwei von Protozoen erzeugte Pylorustumoren beim Frosch.

(Aus dem Physiologischen Institut der kgl. Universität Breslau.)

Von Dr. W. Gebhardt.

(Hierzu Taf. XVI—XVIII.)

Im Juni vorigen Jahres, mit der Vorbereitung des nachmittäglichen histologischen Kurses beschäftigt, fand ich beim Oeffnen eines soeben getödteten Frosches dessen Pylorusgegend von einem sehr augenfälligen Tumor eingenommen. Localisation und makroskopisches Aussehen schon dieser Geschwulst erschienen mir so merkwürdig, dass ich mit grosser Spannung auch bei allen übrigen Fröschen desselben Transportes auf ähnliche Erscheinungen fahndete. Wirklich gelang es mir auch, nach vergeblicher Oeffnung fast aller verfügbaren Thiere, bei einem der letzten eine ganz ähnliche pathologische Veränderung anzutreffen. Da in unserem Institut der überwiegenden Mehrzahl nach Rana esculenta verwendet wird, so verdient es vielleicht Erwähnung, dass die betreffenden Thiere beide Männchen von Rana fusca waren, mit einer grossen Zahl anderer Frösche, grösstentheils Ranae esculentae, soeben vom Froschfänger eingebracht. Weder vorher, noch nachher habe ich unter vielen hunderten geöffneter Frösche jemals eine ähnliche Affection gefunden. Wenn wirklich, wie nicht allzu selten, geschwulstartige Bildungen vorhanden waren, so handelte es sich um multiple kleine, den Eingeweiden anhaftende Bildungen, die mir in allen untersuchten Fällen mikroskopisch das Bild kleiner, mehr oder weniger lockerer, zum Theil cystischer Fibrome ergaben. In der äusseren Haut fand ich neben Geschwülsten, die diesen ganz ähnlich waren, einigemale kleine Lymphcysten, letztere sämmtlich bei Hyla arborea. Die beiden Tumoren bilden also mein gesammtes Material. Indessen ergab die genaue Untersuchung

derselben so vollkommen übereinstimmende Resultate, dass ich nicht daran zweifeln kann, es handele sich um eine einigermaassen typische Affection, die man denn auch bei einmal darauf gelenkter Aufmerksamkeit ohne Zweifel in gleicher oder ähnlicher Weise wird wiederfinden können.

Eine sofort vorgenommene Untersuchung des frischen Materials, die unter möglichster Schonung des pathologischen Gesammtbildes stattfand, hatte mich überzeugt, dass es sich nur um zwei Fälle ganz derselben Erkrankung, und zwar einer zweifellos von ächten Protozoen veranlassten, handele. Leider musste ich es unterlassen, Infectionsversuche anzustellen, und meiner damals gerade sehr beschränkten Zeit wegen begnügte ich mich, das vorhandene Material möglichst sorgfältig und vollständig zur späteren genauen Durchuntersuchung zu conserviren.

Zur Methodik ist im Uebrigen wenig zu sagen. Nach der Untersuchung in frischem Zustande wurden die Tumoren in gewöhnlicher Weise fixirt und schliesslich in Paraffin geschnitten. Es waren hier offenbar zwei Forderungen zu erfüllen: Einmal mussten gute Uebersichtspräparate hergestellt werden, andererseits aber die Schnitte so dünn, die Färbung eine so gute sein, dass auch feinere Untersuchungen an den interessirenden Stellen angestellt, die letzteren aber auch insbesondere auf photographischem Wege abgebildet werden konnten. Eine Theilung in Uebersichtspräparate einerseits und in kleinere Partikeln zur feineren Untersuchung andererseits war nicht angängig, da es sich fortwährend darum handelte, bei stärkerer Vergrösserung gefundene Einzelheiten im Uebersichtspräparat zu localisiren, in diesem analoge Erscheinungen zu suchen und diese wiederum dann erst mit stärkeren Linsen weiter zu untersuchen. Nur auf diese Weise wurde es, in Verbindung mit der Herstellung und Untersuchung möglichst ununterbrochener Schnittreihen, ermöglicht, die zum Theil recht complicirten Erscheinungen in einen organischen Zusammenhang mit einander zu bringen. Es fielen also alle diejenigen Methoden von vornherein weg, welche verboten hätten, den Tumor als Ganzes zu behandeln. Als bestes Fixirungsmittel blieb somit Sublimat, concentrirte Lösung in physiologischer Kochsalzlösung. Darauf folgte allmählich ansteigender Alkohol, von 90 pCt. an mit Jodzusatz, Färbung im Stück, dann

wiederum ansteigender Alkohol, schliesslich Alcohol absolutus, Cedernholzöl, Paraffin. Stückfärbung wurde gewählt, um alle nachträglichen Operationen zu vermeiden, welche aus den Schnitten irgend etwas von den zahllosen kleinen Körperchen, die sie enthalten, hätten wegschwemmen können. Aus derselben Befürchtung entsprang die Nothwendigkeit, alle Schnitte auf erwärmter Unterlage einem Unterguss von Strasser'scher Klebmasse aufzulegen. Von Färbungen ergab mir die R. Heidenhain'sche Stückfärbung mit wässerigem dünnem Hämatoxylin und Kaliummonochromat weitaus die besten Resultate, und zwar, weil sie erstens an sich eine sehr schöne Protoplasmafärbung ergab, weil diese zweitens als Schwarzfärbung sich ganz ausgezeichnet für die photographische Wiedergabe eignete und weil drittens diese Methode allein im Stande war, in gewisse, sehr dichtschalige Gebilde genügend einzudringen.

Sämmtliche Abbildungen sind von mir selbst angefertigt. Die erste wurde mit gewöhnlicher Camera und Zeiss-Anastigmat f/18 von 86 mm Brennweite unter Flüssigkeit von oben bei etwa 5facher Vergrösserung aufgenommen. Alle übrigen stammen von gefärbten Schnittpräparaten und zwar, um die Identität der verschiedenen Erscheinungen wenigstens in Bezug auf den Ort unterstützen zu helfen, sämmtlich von einem und demselben Tumor. Bis auf das Uebersichtsbild der Geschwulst, zu dessen Aufnahme ich Objectiv a* von Zeiss ohne jedes Ocular mit langem Cameraauszug benutzte, sind sie sämmtlich mit der apochromatischen homogenen Immersion 2 mm Brennw. 1,40 Apertur von Zeiss aufgenommen. Dabei bediente ich mich zur Projection des Bildes bei einer optischen Tubuslänge von 160 mm theils des als Messocular eingerichteten Compensationsoculars 6, theils des Compensationsoculars 4, des letzteren, indem ich in seinem Augenpunkt einen Steinheil'schen Gruppenantiplanet von 18,4 cm Brennweite am Stirnbrett der Camera anbrachte, des ersten, indem ich seinen Auszug so einstellte, dass der Rand des Gesichtsfeldes auf der Mattscheibe scharf und farbenfrei erschien. Es gelangte bei der ersten Aufnahme Tageslicht mit gewöhnlicher Sachs-Platte, bei allen Mikrophotogrammen Petroleumlampenlicht mit orthochromatischer Perutzplatte zur Verwendung. Lichtfilter erwiesen sich dabei als überflüssig. Als Ca-

mera fungirte dabei die grosse mikrophotographische von Zeiss. Auf keinem der Photogramme hat irgend welche Retouche Anwendung gefunden. Es findet sich daher an manchen Stellen Nichthineingehöriges: Plattenfehler, Verunreinigungen u. s. w. Ich glaubte aber nicht, die Objectivität meiner Photogramme durch irgend eine Retouche beeinträchtigen zu sollen.

Indem ich im Folgenden die Resultate meiner Untersuchung kurz mittheile, will ich dabei insofern eine Zweitheilung eintreten lassen, als ich zunächst den reinen pathologisch-anatomischen Befund bezüglich des Aufbaues der Tumoren, dann an zweiter Stelle, zusammenhängend die ganze Entwickelung des Krankheitserregers mit ihren Beziehungen zu jenem Befund zu beschreiben gedenke, soweit ich sie habe ermitteln können.

Ich verzichte dabei auf eine jedesmalige Unterscheidung der Tumoren, da sich dieselben allen Untersuchungen gegenüber als vollständig gleichwerthig erwiesen haben.

In beiden Fällen handelt es sich um einen in der Pylorusgegend entwickelten Tumor von etwa Schlehengrösse. Die Tumoren sind fast ganz gleichgross. Der eine von ihnen ist in Fig. 1 in etwa 5maliger Vergrösserung abgebildet. Wie man sieht, ist derselbe von der Umgebung recht deutlich abgegrenzt. Die Oberfläche besteht aus einer grösseren Anzahl glatter Höcker von im Ganzen kugliger Gestalt, welche so angeordnet sind, wie die Buckeln auf einem Morgenstern, — d. h. ihre Längsaxen convergiren radienartig nach dem Centrum des Tumors, also dem Pyloruslumen, zu. Die Gegend des Mesenterialansatzes war in beiden Fällen von diesen Höckern frei und nur im Ganzen etwas vorgewölbt. In der Farbe war kein Unterschied von der Umgebung zu bemerken, überhaupt schien äusserlich die Magendarmwand durchaus intact über den Tumor hinzuziehen. Nirgends sonst waren, weder im Intestinum noch im übrigen Körper, ähnliche Tumoren oder überhaupt auffällige Veränderungen zu bemerken. Die Consistenz beider Tumoren war eine recht derbe.

Auf dem Querschnitt zeigten sich beide Tumoren makroskopisch als solide, nur vom Pyloruslumen durchbrochene Geschwülste. Eine erhebliche Stenosirung dieses Lumens war in keinem von beiden vorhanden. Jedoch zeigten sich die normaler-

weise längsverlaufenden Schleimhautfalten im Bereich des Tumors zum Theil durch unregelmässige, etwas bröckelige Höcker ersetzt. Dass auch functionell keine sehr erhebliche Störung bestand, wurde indirect durch den gut gefüllten Mastdarm, direct aber dadurch bewiesen, dass in dem freigebliebenen Lumen bei dem einen Tumor eine ganze Anzahl ein Klümpchen bildender Insectentheile steckte, die ihrer chitinigen Beschaffenheit wegen vor dem Schneiden erst entfernt werden mussten. Ueber die ganze Fläche des sonst ziemlich einfarbigen Tumors verstreut zeigten sich einzelne kleine, rostbraune, $\frac{1}{4}-\frac{1}{2}$ mm grosse, im Ganzen rundlich contourirte Pünktchen, die sich bei näherer Untersuchung als mit bröckligem Inhalt erfüllte Hohlräume erwiesen. Wir kommen auf diesen Punkt noch später eingehender zurück.

Mehr Aufschluss über den Gesammtbau der Tumoren gewährte schon die Betrachtung eines optischen Querschnittes bei schwacher, etwa 20facher, Vergrösserung (Fig. 2). Man sieht hier, dass die Einheitlichkeit des Tumors eben nur eine scheinbare ist. Vielmehr zeigt sich, dass derselbe aus einer ganzen Anzahl von Einzeltumoren besteht, welche in Analogie zu der Stellung der oben beschriebenen äusserlich sichtbaren Höcker durchaus radiär angeordnet sind. Von einander sind dieselben durch Schleimhautfalten getrennt, die auf dem Schnitt scheinbar anastomosiren, nach dem Lumen zu aber grösstentheils frei endigen. Bei stärkerer Vergrösserung erkennt man, dass dieselben fast durchweg beiderseits mit Epithel besetzt sind. Wo die Tumoren an die äussere Wand anstossen, zeigt sich letztere sehr stark verdünnt, doch ist nirgends ein wirklicher Durchbruch nach aussen zu constatiren, vielmehr selbst diese verdünnte Wand noch grossentheils mit Epithel überzogen. Die dem Mesenterialansatz entsprechende Gegend der Wand ist vollkommen frei von Tumoren. Die Ausdehnung dieser freien Gegend beträgt etwa $\frac{1}{3}-\frac{1}{5}$ des ganzen Tumorumfanges. Hier ist die Muscularis dick und gut entwickelt, die Schleimhautfalten von viel geringerer Höhe als im Bereich des Tumors. Die Grösse der Tumoren ist nicht so erheblich verschieden, wie dies auf einem Schnitt scheint; es ist eben diese scheinbare Grösse sehr davon abhängig, in welcher Ausdehnung die einzelnen Tu-

moren von der Schnittebene getroffen werden. Die scheinbar kleineren, central gelegenen Tumoren entsprechen nur den leicht gestreiften Kuppen von schräg in die Schnittebene eben noch hineinragenden, im Uebrigen aber ausserhalb derselben gelegenen Tumoren. Ganz Aehnliches gilt von den scheinbaren Anastomosen der Schleimhautsepta zwischen den Geschwülsten.

Es ist nun in den vorliegenden Fällen zu Anfang recht schwer, sich über die Verbindung der Tumoren mit der Umgebung klar zu werden. Doch hilft hier das Verhalten des Oberflächenepithels auf die Spur. Auf vielen Schnitten ist jeder einzelne Tumor ringsum von einer ihm nicht angehörigen, epitheltragenden Wand, einerseits den Schleimhautfalten, andererseits der Pyloruswand, eingeschlossen. Dass solche Stellen zur Entscheidung der vorliegenden Frage nichts beitragen können, ist einleuchtend, — an ihnen besteht eben überhaupt keine Verbindung des Tumors mit der Umgebung. Man muss dann eben den Umriss des Tumors auf vielen hinter einander folgenden Schnitten verfolgen, bis dieses Verhältniss aufhört. Dabei nun kommt man, je nach der Richtung, die man eingeschlagen hat, entweder an eine Stelle, wo der Tumor frei an das Pyloruslumen angrenzt, die Epithelbedeckung zu beiden Seiten von ihm aufhört (Fig. 2) oder aber man gelangt in centrifugaler Richtung auch an eine Stelle, wo das Epithel aufhört, den Tumor ringsum von der Umgebung zu scheiden. Dies letztere ist durchweg nahe dem Boden der durch die Schleimhautsepta abgegrenzten Räume, häufig an mehreren Stellen der Fall. Diese Stellen sind also die Ausgangspunkte[1]) des Tumors. Damit ist jedoch noch keineswegs entschieden, ob der Tumor eine epitheliale Bildung ist, oder nicht, wie eine einfache Ueberlegung zeigt. Vielmehr ist diese Entscheidung ausschliesslich von der Untersuchung des Tumorgewebes selbst abhängig. Doch lassen sich immerhin aus diesem mehr makroskopischen Verhalten einige unterstützende Momente herausfinden. So spricht es für die Entstehung aus einem mit der Umgebung nicht fest zusammenhängenden Gewebsbestandtheil, wenn in Folge der auch bei sorgfältigster Vorpräparation nicht immer zu vermeidenden Schrumpfung an die-

[1]) Nicht genetisch zu verstehen.

sen Verwachsungsstellen der Tumor sich von der Umgebung abhebt, wie dies im vorliegenden Fall oft vorgekommen ist. Sind ferner mehrere getrennte Anwachsstellen vorhanden, so spricht dies bei nur einem, ihnen allen zugehörigen Tumor für eine Entwickelung in einem präformirten Hohlraum, der verschiedene Anlagen zur Vereinigung brachte. Man darf dann hoffen, in der Struktur des Tumors noch Anzeichen von dieser multiplen Entstehung anzutreffen. Wir werden unten sehen, dass solche in der That vorhanden sind. Endlich wird man aber vor allen Dingen auch suchen müssen, ob nicht irgendwo die Affection in ihren Anfängen zu finden ist, in denen die noch nicht deformirte Umgebung den Zusammenhang klarer erkennen lässt. Solche Anfänge haben sich nun in der That finden lassen und es scheint aus ihnen mit Sicherheit die Entstehung der Tumoren aus dem Epithel der Pylorusdrüsen hervorzugehen. In der That löst dieselbe auch alle bestehenden Schwierigkeiten, die sich aus der eigenthümlichen Lage der Tumoren ergeben. Wir kommen auch hierauf noch einmal zurück. So viel sei schon jetzt gesagt, dass bei dieser Entstehung die einzelnen Anlagen mit einander zu confluiren scheinen, weil sich daraus die geringen Beimengungen anderer Gewebsbestandtheile, die man in den Tumoren hier und da findet, leicht erklären lassen.

Sehen wir uns nun die Bestandtheile, welche die Tumoren aufbauen, selbst genauer an, so erkennen wir gleich eine ausserordentlich lockere Grundsubstanz, welche bei oberflächlicher Betrachtung mit ganz losem, kernfreiem Bindegewebe eine gewisse Aehnlichkeit hat. Bei einiger Aufmerksamkeit erkennt man aber bald, dass die scheinbaren Fibrillenstränge die optischen Querschnitte der Wände von allerdings sehr veränderten Zellen, oder besser Zellenbälgen sind. Die hier vorliegenden Gebilde sind nehmlich ihres Inhaltes vollkommen beraubt; sie sehen wie ausgeblasen aus. Gleichzeitig ist ihr Durchmesser ausserordentlich vergrössert. Aber nicht nur die Hülle der ganzen Zelle, sondern auch die ihres Kerns ist erhalten. Dabei ist es aber dem letzteren genau so gegangen, wie der Zelle selbst; auch er sieht vollkommen leer aus und sein Balg ist annähernd im gleichen Verhältniss vergrössert. Die Ausmaasse, welche bei dieser Vergrösserung erreicht werden, sind zum Theil ganz unglaubliche:

Kerne von 60—100 μ, Zellen von 200—300 μ im Durchmesser sind keine Seltenheiten. Ganz allgemein lässt sich sagen, dass vom Tumorcentrum nach einer Peripherie zu ein Kleinerwerden der Elemente die Regel ist, so dass sich die peripherischsten wenig oder nicht von der Grösse gewöhnlicher Drüsenzellen unterscheiden. Eine bestimmte äussere Form haben diese schemenhaften Zellleichname nicht, dieselbe scheint lediglich von den statischen Verhältnissen abhängig zu sein. Dagegen lässt sich in grossen Zügen das Zusammenschmelzen multipler Anlagen zum Theil noch aus ihrer allgemeinen Anordnung ahnen. Es kommt nehmlich oft an einer noch relativ jungen Verschmelzungsstelle zur Ausbildung eines radiär gerichteten, schon bei schwacher Vergrösserung dichter aussehenden Streifens inmitten des Tumors, in dem kleinere, weil ursprünglich peripherische, Elemente unter spitzem Winkel mit gewöhnlich abgeplatteten Enden auf einander treffen, so dass ein Bild entsteht, welches Aehnlichkeit hat mit den im Kielwasser eines Fahrzeugs spitzwinklig sich treffenden kleinen Wellenzügen.

Wenn ich oben sagte, dass die Zellen ihres Inhaltes vollständig beraubt seien, so bedarf diese Angabe doch einer kleinen Einschränkung insofern, als im Kern sowohl wie im Zelleib (in letzterem allerdings weit spärlicher) bisweilen unbedeutende Reste ihres früheren Inhaltes in Gestalt einiger feiner, im Kern mit kleinen Varicositäten besetzter, wenig verzweigter, rankenartiger Fäden übrig geblieben sind. Was die Struktur der Kern- und Zellhüllen selbst anbetrifft, so sind darin auch mit den stärksten Vergrösserungen weitere Einzelheiten nicht zu erkennen, wenn man von offenbaren Läsionen absieht, die sehr verbreitet sind und stellenweise das Zellgepräge ganz verwischen können. Aber auch in denjenigen Bezirken, in denen die Zellbälge gut erhalten waren, fiel durch seine Häufigkeit das Vorkommen eines einseitigen Risses in Kern und Zellmembran auf. Ich wage nicht zu entscheiden, ob dieser Riss, oder besser, dieses unregelmässige Loch, mit einem Auswandern eines Parasiten aus der leer gewordenen Zelle in irgend welchem causalen Zusammenhange steht.

Die im Vorstehenden beschriebene, in ihren wesentlichen Eigenschaften überall ziemlich gleichartige Grundsubstanz der

Tumoren, welche somit in ihrem ganzen Verhalten grosse Aehnlichkeit mit dem aufweist, was die Botaniker als Parenchym bezeichnen, erleidet nun aber mannichfache Unterbrechungen.

Einmal finden sich in ihr an ziemlich vielen Stellen Spuren heterogener Gewebe. Wenn wir uns die oben als wahrscheinlich bezeichnete Genese der Tumoren noch einmal in's Gedächtniss rufen, nehmlich die Entstehung aus den Drüsenzellen mit multiplen Ausgangspunkten, so kann uns das auch gar nicht wundern. Die einzelnen Drüsen besitzen ja eben eine zum Theil aus bindegewebigen, zum Theil aus musculären Elementen bestehende äussere Hülle, in der auch nervöse Elemente und Gefässe nicht fehlen, wenn wir von accessorischen Bestandtheilen, eingewanderten Leukocyten z. B., absehen. Beim Verschmelzen der verschiedenen Anlagen wird nun der grösste Theil dieser Gewebsbestandtheile zerstört, — die Zerstörung der Scheidewände ermöglicht ja eben die Vereinigung. Die bei dieser Zerstörung wirksamen Momente, mögen dieselben nun chemischer oder rein mechanischer Natur sein, bleiben nun aber auch nach der Vereinigung bestehen und treiben die Vernichtung der Reste heterogenen Materials immer weiter, so dass wir bei den vorliegenden, meist fortgeschrittneren Stadien nur spärliche Reste und diese in voller Degeneration finden können. Die zerstörenden Momente lassen sich unschwer ahnen. Die Ausdehnung des Epithels beengt den Raum des Zwischengewebes, und beeinträchtigt auf's Schwerste damit schon rein mechanisch dessen Ernährung durch Compression der Blut- und Lymphbahnen. Ja, ich glaube annehmen zu dürfen, dass ohne jede andere, z. B. nekrotisirende Einwirkung, etwa durch besondere chemische Körper, diese Ernährungsstörungen hinreichen um den Verfall des Zwischengewebes zu erklären. Wahrscheinlich entsteht hier eine Art Wechselwirkung, indem die Ausdehnung der epithelialen Gebilde das auch sie theilweise ernährende Zwischengewebe in Verfall gerathen lässt und dadurch wieder die eigene Degeneration beschleunigt.

Die verschiedenen Elemente desselben sind nun verschieden resistent. Am leichtesten fallen die nervösen Elemente der Zerstörung anheim. Von diesen findet sich denn auch wirklich gar keine sichere Spur innerhalb der Tumoren. Ihnen zunächst in der Hinfälligkeit stehen die feinsten, nur aus Endothelröhren be-

stehenden Blut- und Lymphwege, auch sie sind nicht mehr erkennbar. Relativ viel grösseren Widerstand leisten schon glatte Muskelfasern. Sie finden sich denn auch in ziemlich zahlreichen Strängen, und zwar zum Theil in voller Degeneration. Besonders häufig kam hier auch der von R. Heidenhain zuerst beschriebene Zerfall in deutlich von einander getrennte Schollen zur Beobachtung. Im Uebrigen war die Umwandlung in Bindegewebe die Regel. Die glatte Musculatur kam aber an einzelnen Stellen der Tumoren noch in einer speciellen Gestalt zur Beobachtung, nehmlich als Wandungsrest grösserer Gefässe. Solche Trümmer zeigten dann ausserordentlich deutlich die Quer- und Längszüge der Fasern. Häufig waren noch Reste früherer Thromben in Gestalt hyaliner oder locker-fibröser Massen im Innern vorhanden. Ueber einen anderen Inhalt habe ich unten noch eingehend zu berichten. An einzelnen Stellen waren die Fasern, wie mit einander verleimt, zu dicken, krustenartigen Gebilden vereinigt. Am besten war anscheinend das Bindegewebe bei der Zerstörung der Zwischenwände davongekommen. Von ihm finden sich recht zahlreiche, strangähnliche Reste und unvollständige Septen und Wände von Höhlenbildungen. Doch ist auch hier viel Degeneration in Gestalt körnigen Zerfalls zu beobachten.

Wichtiger sind die Unterbrechungen, welche das Tumorparenchym durch ein System von Hohlräumen erleidet, weil sie uns direct auf die Ursache der hier beschriebenen Veränderungen hinleiten. Die fraglichen Hohlräume unterscheidet man am besten nach der Beschaffenheit ihrer Wand; auf eine Unterscheidung nach ihrem Inhalt komme ich erst im zweiten Theil vorliegender Arbeit zu sprechen.

Eine besondere Wand ist überhaupt nur bei einem Theil der Höhlen vorhanden, bei der Mehrzahl derselben wird sie von dem Tumorparenchym selbst gebildet, welches durch locale Zerstörung zur Höhlenbildung Veranlassung gegeben hat. Diese vorgängige Zerstörung hat nicht in allen Fällen stattgefunden, denn es finden sich ebenso Cysten, deren Wand aus offenbar durch eine Art mechanischer Compression verflachten „Parenchym"-zellen gebildet wird, die somit nicht durch Auflösung, sondern durch Auseinanderdrängen der Tumorgrundsubstanz entstanden zu denken sind, falls es sich nicht hier um von Anfang an aus-

gesparte Hohlräume handelt. Ziemlich sicher ist die Entstehung aus präformirten Hohlräumen überall da, wo eine besondere, aus heterogenem Gewebe gebildete Cystenwandung besteht. Denn an allen Bestandtheilen dieser theils aus Bindegewebe, theils aus glatter Musculatur, theils aus beiden zusammen aufgebauten Wandungen finden sich reichlich Degenerationserscheinungen, hingegen keinerlei Anzeichen von Proliferationsvorgängen, so dass es sich dabei sicherlich um geschädigte, passive, nicht aber um active Gewebe handelt. Zu den von Anfang an ausgesparten Hohlräumen dürften auch die zum Theil tiefen, gangartigen Einsenkungen, die von der Oberfläche der Tumoren ausgehen, zu rechnen sein. Auf Schnitten, welche sie quer treffen, machen die Einsenkungen durchaus den Eindruck von abgeschlossenen Hohlräumen und lassen erst bei Verfolgung durch viele Schnitte ihre wahre Natur erkennen. Dabei besteht, wegen des oben erwähnten Kleinerwerdens der Grundsubstanzelemente nach der Peripherie zu, auch eine Art Scheinwandung, gebildet von scheinbar verdichteter Grundsubstanz. Genetisch dürften diese Gruben und Gänge mit dem Zusammentreffen multipler Tumoranlagen in Beziehung zu setzen sein. Recht häufig finden sich Gefässe sammt ihrer bindegewebigen Umhüllung in eigenthümliche doppeltgewandete Cysten, mit äusserer bindegewebiger und innerer muscülärer Wandung, verwandelt. Diese Umwandlung betrifft immer einen ganz eng umschriebenen Bezirk der im Uebrigen durch Thrombose offenbar höheren Alters verschlossenen Gefässe. An einzelnen Theilen derselben findet man das ursprüngliche Gefäss bereits fast ganz in einen bindegewebigen Strang verwandelt.

Da im Allgemeinen bei jedem Neoplasma die Umgebung desselben sowohl passive wie active Veränderungen aufzuweisen pflegt, so verdient dieser Punkt auch hier besondere Besprechung. Die einfachsten Verhältnisse in dieser Beziehung bieten die auch hier auftretenden, rein mechanisch erklärbaren, Verdrängungserscheinungen. Eine derselben, die Verdünnung der Pylorus-wand, verbunden mit weitgehender Degeneration ihrer Musculatur, haben wir bereits oben erwähnt. Die Schleimhautfalten, welche die Tumoren von einander trennen, zeigen eine im Vergleich zu den normalerweise an dieser Stelle vorhandenen eine ausserordentliche Höhenentwickelung, sind dabei aber auf dem Quer-

schnitt ausserordentlich schmal und sehen wie gewaltsam seitlich zusammengedrückt aus. Die Durchsetzung mit Leukocyten ist eine reichliche, aber nicht gerade auffällige. Dagegen zeigt, abgesehen von einem kleinen Bezirk in der Gegend des Mesenterialansatzes, das Oberflächenepithel in kleineren und grösseren, überall verstreuten Gebieten eine gewisse Schädigung. An solchen Stellen sind die Zellen zum Theil einfach plattgedrückt; besonders an den Seiten der Schleimhautsepta finden sich derartige Stellen. Diese Plattheit ist theilweise sehr auffällig: das ursprünglich hohe Cylinderepithel ist in cubisches und stellenweise fast in Plattenepithel deformirt. Auch der Kern hat seine ursprünglich sehr längliche Form und Längsaxenstellung eingebüsst, ist kuglig geworden oder ist sogar erheblich quer abgeplattet. Nicht immer sind mit der Deformation auch üble Folgen eingetreten, welche die Existenz der Zellen gefährdet haben. Doch ist immerhin in einem Theil der Zellen der Kern wie der übrige Zellleib deutlich geschädigt. Die Kernstruktur ist zum Theil sehr undeutlich geworden, der Kern färbt sich entweder ganz diffus und intensiv oder auch gar nicht mehr, erscheint bisweilen stark geschrumpft, bisweilen aber auch wie aufgequollen. Das Protoplasma des Zellleibes zeigt sich vielfach wie zerklüftet, seine Menge im Verhältniss zur Grösse des Kerns oft sehr verringert. Oft hat es sich von der Zellwand ganz zurückgezogen und umgiebt nur noch in einer schmalen Zone den Kern. Auch seine Färbbarkeit ist theils erhöht, theils vermindert. Fig. 3 zeigt links abgeplattetes und zum Theil degenerirtes, schräg geschnittenes Epithel. Stellenweise ist es zur Ausbildung eines dicken, krustenartigen Cuticularsaums, der förmlich mit Hörnern besetzt erscheint, gekommen. Sieht man derartig veränderte Epithelbezirke nicht sehr genau an, so kann man sehr leicht auf die Vermuthung parasitären Inhalts kommen, namentlich dann, wenn sie noch obendrein schräg vom Schnitt getroffen wurden, so dass man bei Undeutlichkeit der Zellwände mehrere Kerne in derselben Zelle zu sehen glaubt. Sind dann noch die Kerne, wie meist, ziemlich arg mitgenommen, so können sie recht gut mit Parasiten verwechselt werden.

Zu den Verdrängungserscheinungen und ihren Folgen möchte

ich auch die auffällige Gefässarmuth rechnen, welche in der ganzen Umgebung des Tumors auffällt.

Andererseits dürfte sich aus ihr gerade auch der grosse Mangel an entzündlicher Reaction erklären, welcher sonst bei einem so grossen und immerhin an einzelnen Stellen ulcerirten Neoplasma unverständlich wäre. Indessen fehlt eine entzündliche Reaction nicht ganz, denn einzelne kleine Bezirke in der Umgebung des Tumors zeigen sich allerdings stark von Leukocyten besetzt, ohne dass jedoch typische kleinzellige Infiltration zu Stande gekommen ist. Dagegen werden gewisse Hohlräume des Tumors, in denen es, wie wir unten sehen werden, zu einer Anhäufung von sich zersetzendem Material kommt, allmählich ganz von Leukocyten erfüllt.

Ehe ich nun zum zweiten Theil, zur Besprechung des Erregers der im Vorstehenden geschilderten Veränderungen, übergehe, halte ich es für wünschenswerth, einige Grundzüge in der Entwickelung derjenigen Protozoengruppe, welcher derselbe angehört, kurz zusammenzustellen. Es handelt sich um die als Coccidiidae in einer Unterabtheilung der Gregarinidae von Bütschli zusammengefassten, zum Theil sehr problematischen Parasiten. Sie alle haben das Gemeinsame, dass sie ihre Jugend intracellular, und zwar meist im Innern von Epithelzellen des Intestinal- oder Urogenitaltractus verleben, welche sie dabei partiell oder auch vollständig aufzehren. Nach Erlangung eines Reifestadiums schreiten sie dann zur Fortpflanzung, entweder noch innerhalb ihrer ursprünglichen Zelle oder nach activem oder passivem Verlassen derselben. Diese Fortpflanzung ist entweder mit der Bildung einer Dauerform verbunden oder verläuft ohne eine solche. Conjugationsvorgänge sind dabei noch nicht zur Beobachtung gelangt. Es ist von vornherein wahrscheinlich, dass die Dauerform zur Infection weiterer Wirthe, die andere zur Weiterinfection desselben Wirthes bestimmt ist. Nach der Pfeiffer'schen Hypothese kommen beide Arten der Fortpflanzung bei demselben Coccidium vor und sollen demnach eine Anzahl bis jetzt bekannter Formen paarweise zu einer Art zusammengehörig sein. Die Dauerform unterscheidet sich bei unserer Thiergruppe durch das Vorhandensein einer äusserst resistenten Schutzhülle, die vielleicht bei allen Formen eine

doppelte ist. Bei beiden Fortpflanzungsformen entstehen entweder zuerst Sporen, die ihrerseits in eine wechselnde Anzahl von sichel- oder wetzsteinförmigen Körperchen zerfallen, oder gleich letztere. Bei allen Theilungsvorgängen kann entweder ein Theil unbenutzt zurückbleiben (als sogenannter Restkörper), oder das gesammte Protoplasma wird zum Aufbau der Theilstücke verwendet. Von indirecter Theilung sind nur unsichere Andeutungen dabei bekannt, ja, von vielen wird die Existenz eines eigentlichen Kerns, wenigstens in gewissen Stadien, bezweifelt.

Ich beabsichtige nicht, vorliegender Arbeit ein auf die Sporozoen bezügliches Literaturverzeichniss folgen zu lassen, da ein solches von grosser Vollständigkeit erst ganz kürzlich von Labbé in einer unsere Thiergruppe behandelnden, erst zum Theil gedruckten Arbeit in den „Arch. de Zool. expér. et génér.", 1896, erschienen ist, auf welches ich somit verweisen kann.

Bei dem hier vorliegenden Parasiten ist es mir nicht geglückt, den Infectionsvorgang selbst an den Zellen zu beobachten, jedoch konnte ich ihn unmittelbar vor und nach demselben, also an und in den Zellen, vielfach constatiren. Von vornherein war es sehr unwahrscheinlich, dass sich diese frühesten Entwickelungsstadien im eigentlichen Tumorgebiete finden würden, da sie ja im Gebiete der leeren Zellbälge ihre Existenz- und Entwickelungsbedingungen nicht gefunden hätten. (Dagegen mussten sich hier Entstehungsgebiete des inficirenden Materials befinden und wir werden unten diese Vermuthung bestätigt sehen). Nach dem oben mitgetheilten Gedankengange durfte ich hoffen, in der Umgebung des Tumors und zwar in der Tiefe der Drüsen frisch inficirtes Zellmaterial anzutreffen. Wirklich gelang es mir, in einer grossen Zahl von Drüsen, sowohl in deren Lumen, als auch innerhalb ihrer Zellen, und zwar nicht innerhalb, sondern ausserhalb des Kerns, dem sie oft dicht anlagen, kleine polymorphe Gebilde von etwa 2—6 μ Durchmesser wahrzunehmen, welche mir diesem gesuchten ersten Entwickelungsstadium meines Parasiten zu entsprechen scheinen[1]). Auf den ersten Blick gleichen sie überraschend kleinsten Myxamöben. Bei genauerem Hinsehen unterschied man einen zum Theil an-

[1]) Ob dabei „Mehrlingsinfection" vorkommt, kann ich nicht entscheiden. Ich habe sie nicht beobachtet.

deutungsweise granulirten, ziemlich intensiv färbbaren Protoplasmaleib und innerhalb desselben ganz constant eine rundlich begrenzte hellere Stelle, in der man stets noch ein dunkel gefärbtes Körnchen bemerken konnte. Also gelangte im Innern schon dieses sehr frühen Stadiums bereits ein Gebilde constant zur Beobachtung, dem man mindestens ein sehr bedeutendes Anrecht, als Kern angesprochen zu werden, schwer wird abstreiten können. Ich sagte oben, dass es mir nicht gelungen sei, diese Gebilde im Kern selbst wahrzunehmen; doch zweifle ich nicht, dass sie in denselben eindringen, da ich sie oft demselben dicht angeschmiegt, förmlich ihm aufgegossen, fand und auch bei späteren Stadien ausser dem von mir als ausgeleerte Kernhülle aufgefassten Gebilde, in dem oft der jetzt gewaltig grosse Parasit sass, nie einen anderen Ueberrest in den Zellen fand, den ich vom Kern hätte herleiten können.

Ich muss nehmlich gleich hier bemerken, dass ich jetzt insofern an eine Lücke in meinen Beobachtungen komme, als es mir nicht hat gelingen wollen, lückenlose Reihen von der eben inficirten bis zur gänzlich ausgeleerten Zelle aufzufinden. Ausser dem eben geschilderten Stadium des ersten Eindringens besitze ich nur Bilder, in denen der gewaltig gewachsene Parasit fast seine ganze Wohnzelle ausfüllt, wobei sein eigentlicher Sitz bald im Zellleib, bald im Kern ist. Seine morphologischen Eigenschaften sind dabei genau dieselben geblieben, nur ist jetzt sein Kern grösser und deutlicher und lässt sogar angedeutet ein Kernnetz erkennen, und das Protoplasma, im Verhältniss zum Kern viel stärker gewachsen, zeigt jetzt deutliche, feinere und gröbere, massenhafte Granula. Ein genaues Bild der Veränderungen der Zelle kann ich also nicht entwerfen, doch dürfte der ganze Vorgang einfach darin bestehen, dass der gesammte Zellinhalt von dem Parasiten allmählich aufgezehrt wird. Dass ich nur die beiden Grenzstadien dieses Aufzehrens gefunden habe, lässt sich auf zweierlei Weise erklären. Einmal könnte der ganze Vorgang sehr schnell ablaufen. Dagegen spricht verschiedenes. Erstens wäre dann die Chance sehr gross gewesen, wenigstens einige Uebergangsstadien zu finden, zweitens verträgt sich damit schwer der im Ganzen chronische Charakter der vorliegenden Erkrankung. Andererseits wäre es aber nicht unmöglich, dass die Neuinfection

gewissermaassen in einzelnen Schüben stattfände, ähnlich wie bei der Malaria, nur bedeutend langsamer. Dafür spricht besonders, dass alle beobachteten Entwickelungsstadien des Parasiten immer in grosser Menge an demselben Ort vorhanden sind, von anderen Stadien an demselben aber wenig oder nichts zu finden ist, während diese, so zu sagen in „Reincultur", wieder anderwärts anzutreffen sind. Aehnlich erkläre ich mir den Mangel an Mitosen, welchen ich in den befallenen Gebieten zu verzeichnen habe [1]). Dass es im eigentlichen Tumorgebiet daran mangelt, ist zwar selbstverständlich. Denn die leeren Zellbälge können natürlich weder Theilungs-, noch andere Lebenserscheinungen mehr zeigen. Aber auch im Gebiete der recenten Infection habe ich nur ganz vereinzelte, in inficirten Zellen gar keine Mitosen beobachten können. Indessen begegnet uns Aehnliches ja auch zuweilen in äusserst rasch wachsenden malignen Tumoren zu gewissen Zeiten trotz rapider Fixirung. — Von der Infection bis zur Ausfüllung der Zelle durch den Parasiten ist nur mässiges Wachsthum der Zelle, und zwar hauptsächlich zu Gunsten der Breitenausdehnung zu constatiren —, die kolossale Auftreibung ist also als eine postmortale Veränderung der Zellen aufzufassen, wofür auch die relative Zunahme ihrer Grösse von der Peripherie nach dem Centrum des Tumors spricht.

Wenn wir der Entwickelung des vorliegenden Parasiten bis hierher gefolgt sind, so kommen wir jetzt an einen Punkt, an dem er uns eine in diesem Stadium bei verwandten Parasiten noch nie beobachtete Erscheinung zeigt, nehmlich die Fähigkeit, sich activ zu bewegen. Leider konnte ich diese, wahrscheinlich amöboiden, Bewegungen im lebenden Zustande nicht beobachten, dass sie vorhanden waren, ist aus der Vertheilung der betreffenden Stadien und aus einzelnen ihrer Stellungen, in denen sie die Fixage überraschte, mit grosser Sicherheit zu entnehmen. Was zunächst die Vertheilung angeht, so ist zu bemerken, dass das ausgewachsene amöboide Stadium sich am häufigsten in der äussersten Peripherie der Tumoren findet. Dies gilt von den einzelnen Schnitten. Fasst man die Tumoren körperlich auf, so sind es im Wesentlichen diejenigen Stellen, an denen der

[1]) Da ich nehmlich nicht zu der Annahme hinneige, dass die Tumoren aus der Vergrösserung und nicht aus der Vermehrung der Zellen entstanden sind.

Tumor noch so zu sagen innerhalb der Schleimhaut steckt, also in beiden Fällen die wahrscheinlich jüngsten Partien, denn hier findet man neben dem Parasiten sogar zuweilen noch spärliche Reste des Zellinhalts. In diesen Gebieten schon wird der Parasit nicht selten in unzweifelhaften Bewegungsphasen angetroffen. Ich will selbst zugeben, dass Bilder unzuverlässig sind, welche den Parasiten innerhalb einer Zelle mit zahlreichen feineren und gröberen Pseudopodien versehen zeigen, selbst wenn in deren Anordnungen eine Bewegungsrichtung auf's entschiedenste ausgesprochen scheint. Wenn man aber bei einem semmelartig eingeschnürten Parasiten, der ausserhalb jeder Zelle liegt, die Einschnürung genau mit einem raumbeengenden Gegenstande zusammenfallen sieht, so kann man zwar sagen, dass derselbe aus seiner Zelle nach deren Zerstörung herausgefallen ist, ob man aber ein Herausfallen in einen so beschränkten Raum, dass der Parasit in ihm deformirt wird, wird wahrscheinlich machen können, das erlaube ich mir doch zu bezweifeln. Wenn man ferner ziemlich radiär angeordnete Züge von förmlich in Reihen hinter einander folgenden Protoplasten unter genauester Anpassung ihrer Gestalt an die räumlichen Verhältnisse nach dem Innern der Tumoren verlaufen sieht, so wird man, glaube ich, der Annahme einer activen Beweglichkeit schwer ausweichen können. Dazu kommt noch eins: In den äusseren Partien, wohin die Fixirungsflüssigkeit momentan gelangte, finden sich viele Protoplasten mit Pseudopodien, in den tieferen ist dies viel seltener der Fall. Dies erklärt sich wohl am einfachsten dadurch, dass der in jenen momentan getödtete Protoplast in diesen noch Zeit hatte, die kuglige Form, die gewöhnliche Abwehrstellung aller Protoplasten gegen Schädlichkeiten, mehr oder weniger vollkommen anzunehmen. Ob das oben erwähnte Vorkommen eines Loches in Kern und Zellhülle bei den leeren Zellen zum Entweichen der Parasiten aus ihnen in Beziehung steht, vermag ich nicht zu sagen, wollte aber der Vollständigkeit wegen daran erinnern. Endlich findet man aber die fraglichen Protoplasten auch in förmliche Klumpen vereinigt, bei denen, wenn man von der Mehrzahl der Kerne absieht, schwer eine Trennung in mehrere einzelne Gebilde zu sehen ist.

Ich halte die Existenz eines grossen amöboiden Stadiums

darum für so wichtig, weil es meiner Meinung nach das einzige ist, bei dem man vielleicht die bis jetzt vermissten Conjugationsvorgänge wird auffinden können. Denn da ja der Zweck der Conjugation die Vermischung zweier ihrer Herkunft nach möglichst verschiedener Protoplasten ist, wäre sie bei bewegungslosen, also von Anfang an neben einander aufgewachsenen Individuen ziemlich belanglos. Hierbei bemerke ich aber ausdrücklich, dass ich selbst Conjugationsvorgänge nicht habe zweifellos beobachten können, wenn auch ein Punkt, auf den ich später noch zu sprechen komme, mir für die Existenz solcher gerade im vorliegenden Falle zu sprechen scheint.

Was den Bau der eben besprochenen Protoplasten anlangt, so gleichen sie in jeder Beziehung den innerhalb von Zellen gefundenen so vollständig, dass auch schon darum kaum an der Identität beider gezweifelt werden kann. Ihre Grösse beträgt bei einigermaassen kugligen Individuen 10—15 μ, auch noch mehr, im Durchmesser. Fig. 3 zeigt den Parasiten in diesem Stadium.

Wenn man mit dem Auge dem Verlaufe der vorstehend erwähnten Protoplastenzüge folgt, so wird man gewöhnlich an eine Cyste geführt. Meist hat um dieselbe noch eine starke Anhäufung der Protoplasten stattgefunden. Man kann ziemlich häufig ein förmliches Einströmen der Protoplasten an einzelnen Stellen des Hohlraumes wahrnehmen. Etwas weiter von diesen „Eingängen“ entfernt haben die beschriebenen Gebilde plötzlich aufgehört. Auch hier scheint also ein schubweises Vorrücken stattzufinden. Denn die weiter nach dem Centrum zu allein gefundenen, sicher aus ihnen sich entwickelnden Gebilde sind local wieder scharf von ihnen getrennt. Eine Andeutung einer bevorstehenden gewaltsamen Umwälzung ist allerdings schon bei den „einwandernden“ Protoplasten zu bemerken: Sie haben anscheinend ihren Kern verloren, dafür finden sich, im Protoplasma zerstreut, ganz intensiv gefärbte, nucleolenartige Gebilde in der Anzahl von 8—15. Gleichzeitig scheint eine gewisse Auflockerung des ganzen Gebildes stattgefunden zu haben; es erscheint etwas grösser, ein Theil der ursprünglichen Granula ist verschwunden, aufgelöst, dadurch das Protoplasma durchsichtiger geworden. Von irgend einer Umhüllung ist jedoch auf keine Weise etwas zu bemerken.

Beim Vordringen nach dem Centrum trifft man, wie gesagt, ziemlich plötzlich auf andere Gebilde. Es finden sich nehmlich in dem, sonst nur von spärlichen Bindegewebssträngen meist durchzogenen Hohlraum eine grosse Anzahl rosettenartiger Körper, die in ihren Dimensionen recht gut mit den oben beschriebenen Protoplasten übereinstimmen, wenn man diese Dimensionen auf die Masse und nicht auf die Oberfläche der fraglichen Körper bezieht. Denn eine Rosette sieht naturgemäss grösser aus als eine Kugel von gleicher Masse. Die erwähnten Rosetten bestehen in ihrem Centrum aus einem grossen (im Mittel 10 μ), im Ganzen kugligen Körper, der wie granulirt aussieht. Bei gut gelungener Färbung und guter Beleuchtung kann man jedoch an einzelnen erkennen, dass dieses granulirte Aussehen auf einer fadenknäuelähnlichen Struktur beruht. Diesem Centralkörper sind in Kugelradienrichtung selbst wieder kleine, kuglige Gebilde aufgesetzt, jedoch so, dass ein Kugelmeridian des grossen Körpers dabei eine Bevorzugung erfährt. Dadurch entsteht eben die Rosetten- und nicht die Maulbeerform. Gleichzeitig bleibt dadurch ein grosser Theil des Centralkörpers frei. Die kleinen Kugeln bestehen aus einem intensiv färbbaren Binnenkörper von theils runder, theils rundlich-unregelmässiger Gestalt und einer glashellen, strukturlosen Hülle; der Binnenkörper pflegt an dem peripherischen Pol des ganzen Gebildes anzuhaften. Sein Durchmesser beträgt 1½—5 μ, der der Hüllen schwankt in noch weiteren Grenzen. Niemals werden die letzteren von dem Binnenkörper ganz ausgefüllt. Da man ausser vollen Hüllen auch zahlreiche leere antrifft, so ist wohl, da ausserdem alle entleerten, wenn sie noch am Centralkörper festsitzen, stets am peripherischen Pol ein Loch zeigen, der Schluss berechtigt, dass der Binnenkörper zur Entleerung aus diesen Hüllen bestimmt und der eigentliche Zweck dieser Bildung ist. Ueber sein weiteres Schicksal konnte ich aus unmittelbarer Anschauung begreiflicherweise an Dauerpräparaten nichts erfahren. Ein kernartiges Gebilde glaubte ich angedeutet einige Male in entleerten Binnenkörpern zu sehen (vergl. für das Vorstehende Fig. 4).

Ich glaube, dass die einzige ungezwungene Erklärung der eben besprochenen, sonderbaren Vorgänge in der Annahme eines Sporulationsvorganges besteht. Derselbe würde dann zur Bildung

nackter, also zur Weiterinfection des Wirthes bestimmter Sporen führen, somit den „Schwärmercysten“ anderer Formen etwa gleichwerthig sein. Die entleerten Binnenkörperchen würden dann die Sporen, der Centralkörper den Restkörper darstellen[1]). Ich möchte hier ausdrücklich bemerken, dass in diesen Cysten, im Gegensatz zu weiter unten erwähnten anderen, niemals sichel- oder wetzsteinförmige Körperchen von mir entdeckt werden konnten. Dagegen ist mir die grosse Aehnlichkeit der Binnenkörperchen mit den winzigen, amöbenähnlichen Infectionsstadien so auffällig, dass ich beide für identisch halte. Dass es sich hier etwa um Dauersporen handelt, die zur Entleerung und Infection anderer Wirthe bestimmt sind, ist jedenfalls wegen des Mangels einer resistenten Schale unwahrscheinlich, um so mehr, als in denselben Tumoren zweifellose Dauerformen vorkommen, zu deren Beschreibung ich jetzt übergehe.

Vorher ist aber noch ein wichtiger Punkt gebührend hervorzuheben, ich meine, die Identität der Dauer- und Schwärmercysten wenigstens wahrscheinlich zu machen. Offenbar wäre es ja möglich, dass zwei verschiedene Sporozoen gleichzeitig in unseren Tumoren vorkämen, von denen die eine nur Schwärmercysten, die andere nur Dauercysten bildete. Dagegen lässt sich aber mehreres und, wie ich glaube, Entscheidendes geltend machen. Erstens sind es mit den zu den Schwärmercysten gehörigen optisch absolut gleichwerthige Protoplasten, deren Uebergang in die Dauerformen man in allen Stadien verfolgen kann. Hier könnte man nun immer noch geltend machen, dass alle nackten Protoplasten sich schliesslich sehr ähnlich sehen, und dass somit deren zwei verschiedene Arten hier vorliegen könnten. Aber man bedenke, dass es sich im vorliegenden Fall um eine keineswegs häufig vorkommende, noch überdies höchst eigenartig localisirte und drittens höchst ungewöhnliche Effekte hervorbringende Affection handelt. Das müsste doch wirklich ein sehr sonderbares Zusammentreffen sein, welches zwei in diesen drei Punkten sich vollkommen gleich verhaltende Infectionserreger zweimal zusammenführte. Dass aber nicht etwa einer ein Parasit auf dem anderen oder doch auf dem von diesem gebildeten

[1]) Wahrscheinlich deren Zersetzungsprodukte locken die Leukocyten an, die schliesslich diese Cysten ganz ausfüllen.

Neoplasma ist, geht wieder aus dem ganz gleichen Verhalten ihrer eigentlich schädigenden Stadien, welches selbst auch ein von den meisten verwandten Formen sehr verschiedenes ist, hervor. Würde man sich nicht vielmehr für berechtigt halten, wenn man das eine Mal einen nur Schwärmercysten, das andere Mal einen nur Dauercysten bildenden Parasiten auffände, welche beide die auffallende Localisation und den ungewöhnlichen Effekt einer erheblichen und so auffallend gebauten Geschwulst gemeinsam hätten, diese beiden für verschiedene Generationen desselben Pärasiten mit Wahrscheinlichkeit zu erklären?

Wie schon angedeutet führt uns also die eigenthümliche Vertheilung der nackten Protoplasten auch an Cysten mit wesentlich anders aussehendem Inhalt als die vorigen. Die Veränderungen, welche hier die Protoplasten schon vor ihrem Eintritt in die Hohlräume erleiden, lassen sich an geeignet gewählten Exemplaren Schritt für Schritt verfolgen. Auch hier erfolgt nehmlich vor Allem eine Auflösung des Kerns. Die auch oben erwähnte theilweise Aufhellung des Protoplasmas ist hier allmählich eine totale geworden. Auch hier sind intensiv färbbare Gebilde, aber kleinere, mehr granulaartige, und in viel grösserer Anzahl, aufgetreten. Daher kommt es, dass man auf einem einigermaassen strukturirten Hintergrunde von dem ganzen Gebilde nur einen Haufen dunkler Körner sieht. Die ganze Anordnung dieser Gebilde, welche sehr vielfach mit einander innig verbunden erscheinen, haben in mir den Gedanken erweckt, dass dieselben in diesem Stadium Conjugationsvorgänge erleiden. Ihre definitive Grösse ist jedenfalls eine relativ bedeutende. Direct beobachtet habe ich auch hier die Conjugation nicht. Es spricht aber für dieselbe auch die Auflösung des Kerns, der sehr bald wieder auftritt, um wahrscheinlich noch eine bedeutende Rolle zu spielen. Doch davon später!

Nachdem sich die erwähnten grob granulirten Gebilde in dem Hohlraum der Cyste gesammelt haben (Fig. 5), tritt an ihnen allmählich eine feine, strukturlose, durchsichtige Hülle auf. Gleichzeitig wird ihre Form eine sehr langovale. Man kann an Knickungsstellen erkennen, dass der feinen, glashellen Membran doch eine gewisse Festigkeit und Steifheit innewohnt, so dass also wahrscheinlich sie es ist, die dem Ganzen seine längliche

Form bewahrt, die es nun nicht mehr verliert. Da alle jetzt erfolgenden Veränderungen offenbar längere Zeit brauchen, so bestehen von hier an keine scheinbaren Sprünge mehr, sondern alle Uebergänge sind erhalten. Man ersieht aus ihnen, dass innen[1]) an der feinen Membran eine dickere und ganz allmählich ihre Durchsichtigkeit verlierende, für chemische Reagentien nur schwer durchdringliche, steife zweite Hülle gebildet wird. Schon in ihren Anfängen zeigt sich diese schwere Durchdringlichkeit auch indirect dadurch, dass überall, wo sie aufgetreten ist, der ursprünglich ausfüllende Protoplast vor dem Tode Zeit gefunden hat, sich kuglig zu contrahiren, was zum Theil den Cysten mit und denen ohne zweite Membran ein sehr verschiedenes Aussehen giebt. Hand in Hand mit der Bildung der Dauerschale gehen tiefgreifende Veränderungen im Innern vor sich. Zunächst löst sich, unter gleichzeitigem Auftreten eines Kerns, die überwiegende Mehrzahl der Granula wieder auf. Etwa übrigbleibende Granula stehen immer nahe den Enden der Cyste. Ich wage nicht, zu entscheiden, ob es sich hierbei um eine den vermutheten Centrosomen Schneider's analoge Erscheinung handelt. Jedenfalls habe ich bei der bald darauf, wie es scheint, überhaupt nicht dichotomisch verlaufenden Theilung des Cysteninhalts keinerlei mitotische Erscheinungen finden können. Vielmehr schien es sich um eine Fragmentation der auffallend chromatinarmen Kerne zu handeln. Wie dem auch sei, das Resultat des Theilungsvorganges besteht in der Bildung von 15—25 kugligen Sporen, die wieder ihrerseits, nachdem sie sich mit einer dünnen Hülle umgeben haben, zwei sichelförmige Körperchen und einen kleinen, von diesen beiderseits umgebenen Restkörper im Innern ausbilden. Da ich an manchen dieser sichelförmigen, übrigens anscheinend kernlosen Keime eine querverlaufende Trennungslinie zu bemerken glaubte, so bin ich nicht ganz sicher, dass nicht jeder von ihnen aus zwei wetzsteinförmigen Körperchen besteht. Dieser zweifelhafte Punkt erschwert eine Unterbringung meines Parasiten im System. Das wäre nun an sich wegen der provisorischen Natur dieses Systems kein grosses

[1]) Dass dies hier innen geschieht, sieht man deutlich dann, wenn durch mechanische Insulte die feine äussere Membran zerfetzt und theilweise abgehoben ist. Vergl. hier und im Folgenden Fig. 6 und 7.

Unglück, wenn es nicht gleichzeitig auch einer Identificirung mit anderen Befunden grosse Hindernisse in den Weg legte. Die Grösse der grauen Dauercyste beträgt 27—36 μ : 7—12 μ.

Ueber das Schicksal der Sporozoiten konnte ich nichts Thatsächliches ermitteln. Nur so viel weiss ich sicher, dass sie mit den Dauerschalen entleert werden, um aus dem Körper des Wirthes nach aussen zu gelangen; denn ich fand mehrere schmarotzende Infusorien von Dauercysten erfüllt vor, die sich im Magen umhertrieben und letztere wahrscheinlich als bequeme Beute verschluckt hatten.

Indem ich die Hoffnung ausspreche, dass es mir später auf Grund weiteren Materials gelingen möge, die noch bestehenden Lücken meiner vorliegenden Arbeit, insbesondere auch durch Infectionsversuche auszufüllen, möchte ich noch einige kurze Schlussbemerkungen zusammenfassend anschliessen:

1. Es handelt sich in den vorliegenden Fällen um ein ziemlich erhebliches epitheliales und gut localisirtes Neoplasma, welches von zweifellosen Protozoen veranlasst ist. Dabei besteht recht wenig Aehnlichkeit mit Carcinom.

2. Der vorliegende Krankheitserreger, zu den Coccidiiden gehörig, zeigt eine doppelte Art der Fortpflanzung, einmal Bildung nackter Sporen zur Weiterinfection des Wirthes, zweitens aber Bildung beschalter Dauercysten, die nach aussen entleert werden.

3. Es tritt in der Entwickelung von vornherein ein kernähnliches Gebilde auf, welches auch stets die Rolle eines Kerns zu spielen scheint. Seine scheinbare Auflösung erfolgt nur vor wichtigen Umwälzungen in der Constitution seines Trägers.

4. Eigentliche Mitosen wurden bei den Theilungsvorgängen nie beobachtet.

5. Conjugationsvorgänge sind nicht auszuschliessen. Namentlich das Verhalten des Kerns scheint auf solche zu deuten.

6. Die Schale der Dauerformen ist doppelt; die secundäre wird von innen an die primäre angelagert.

7. Active Beweglichkeit ist während eines grossen Abschnittes der Entwickelung vorhanden.

Ich verzichte darauf, meinem Parasiten, den ich mit keinem der bisher beschriebenen identificiren kann, einen endgültigen Platz im System anzuweisen. Sollte es sich in der That um

eine neue Art handeln, so würde ich den Beinamen „pylori“ vorschlagen, der so typischen Localisation zu Liebe.

Zum Schluss ist es mir eine angenehme Pflicht, Herrn Geheimrath Heidenhain für die mir in liebenswürdigster Weise gewährte Unterstützung, insbesondere für die gütige Ueberlassung seines eigenen Protozoenmaterials, auch an dieser Stelle meinen herzlichsten Dank auszusprechen.

Erklärung der Abbildungen.

Tafel XVI—XVIII.

Fig. 1. 5mal vergr. Aussenansicht des einen Tumors. An dem (längeren) Magenende ist die Schleimhaut über den Schnittrand etwas wulstig vorgequollen.

Fig. 2. Etwa 20mal vergr. Querschnitt durch einen ganzen Tumor. Man sieht die radiär gestellten einzelnen Tumoren, durch Schleimhautfalten von einander getrennt. Ein kleiner Bezirk zeigt von Tumoren freie, normale Pyloruswand. Er entspricht dem Mesenterialansatze. Das Lumen ist gut durchgängig.

Fig. 3. Etwa 600mal vergr. Ansicht der nackten Protoplasten (in der Tumorperipherie). Gegenüber comprimirtes, zum Theil degenerirtes Epithel der anliegenden Schleimhautfalte schräg geschnitten, nicht inficirt. Die zum Theil an einander klebenden Protoplasten zeigen deutlich ihren Kern nebst einer Andeutung von Kernstruktur.

Fig. 4. Etwa 900mal vergr. Aus einer Rosetten enthaltenden Cyste. Rosetten mit leeren und vollen Kapseln. Peripherische Lage der Binnenkörperchen. Fädige Struktur des grossen Centralkörpers. Zwischen den Rosetten Reste von Bindegewebssträngen.

Fig. 5. Etwa 500mal vergr. Die grossen granulirten Protoplasten, mit stark aufgehelltem Protoplasma, zum Theil schon Andeutung der feinen Schale.

Fig. 6. Etwa 900mal vergr. Dauercysten in Theilung. Protoplasmaleib zum Theil einfach, zum Theil schon doppelt. Uebrige Granula an den Cystenenden. Dicke Schale, der äusserlich, zum Theil abgelöst, die feine anhängt. Einzelne Sicheln in verschiedener Ansicht im Gesichtsfeld zerstreut.

Fig. 7. Etwa 900mal vergr. Sporenhaltige Dauercyste, angeschnitten. Schale schon sehr getrübt, so dass in unangeschnittenen Exemplaren nichts mehr zu erkennen ist. Kuglige Sporen in grösserer Zahl.

Alle Figuren sind bei der Reproduction nachträglich etwas verkleinert.

XVIII.

Kleinere Mittheilungen.

1.

Ein Fall von multiplen, symmetrischen, hereditären Lipomen.

Von Dr. Karl Petrén,
Docenten an der Universität Lund in Schweden.

In der chirurgischen Anstalt zu Lund ist im Jahre 1894 ein derartiger Fall beobachtet worden, über den ich mit Genehmigung meines damaligen Chefs, Herrn Prof. Dr. C. J. Ask, hier eine kurze Mittheilung mache.

Bei dem betreffenden Patienten, der im 58. Lebensjahre stand und wohlgenährt, aber nicht corpulent war, wurde im Jahre 1861 das erste Lipom an der Vorderseite des rechten Oberschenkels entdeckt. Am linken Oberschenkel wurden Lipome erst 1888 bemerkt; seitdem haben die Geschwülste in Grösse und Anzahl rasch zugenommen. Besondere Störungen, wie Schmerzen und dergl., haben sie niemals hervorgerufen.

Die Vorderseite und die ganze seitliche Partie des rechten Oberschenkels wird von einer lobulirten zusammenhängenden Lipombildung eingenommen. Am linken Oberschenkel finden sich nur an der Mitte der Vorderseite drei, etwa apfelsinengrosse Lipome. In der Glutäalgegend, wie auch an der hinteren Seite des Oberschenkels giebt es zahlreiche, etwas kleinere und mehr abgeplattete Geschwülste, die rechts am meisten entwickelt sind. Oberhalb der rechten Crist. iliae beobachtet man ein Lipom von der Grösse einer Apfelsine. Am rechten Unterarme liegen in einer geraden Linie vor dem Rande der Ulna sieben etwa haselnussgrosse Lipome, die dem Verlaufe des vorderen Astes des N. cutan. med. ziemlich gut entsprechen. Am linken Unterarm findet man ungefähr an derselben Stelle fünf Lipome. Bei der von Prof. Ask vorgenommenen Exstirpation der Geschwülste am linken Oberarm fiel es auf, dass die Blutung sehr gering war, — noch geringer als sonst bei Lipomen. Jetzt (im Januar 1897) habe ich den Patienten wiedergesehen; einen Zuwachs habe ich nur bei den an den Armen befindlichen Tumoren constatirt, eine Neubildung überhaupt nicht.

Das Bemerkenswerthe bei diesem Falle ist die Thatsache, dass bei der Mutter des Patienten auch Lipome aufgetreten waren. Bei der betreffen-

den Frau wurde, als sie im 40. Lebensjahre stand, an der rechten Schulter ein Lipom exstirpirt, das die Grösse einer Apfelsine erreichte. 4—5 Jahre später wurden am Rücken, und zwar zwischen Crist. iliae und der Schulter[1]), fünf, sich allmählich vergrössernde Lipome bemerkt. Der grösste von diesen Tumoren erreichte an der Basis einen Umfang von 15 × 10 cm. Die betreffende Frau ist mit 82 Jahren an Cancer pylori gestorben. Angeblich sollen während dieser Krankheit die Geschwülste in Grösse deutlich abgenommen haben. Bei den Eltern und Geschwistern dieser Frau waren keine Geschwulstbildungen vorhanden; dasselbe gilt auch vom Vater des zuerst geschilderten Patienten und von allen seinen Verwandten. Der von mir beobachtete Mann hat einen Bruder und eine Schwester, die angeblich keine Tumoren haben. Der Bruder ist ziemlich mager; ich habe keine Gelegenheit gefunden, ihn zu untersuchen.

Aus den so eben geschilderten Verhältnissen ist ersichtlich, dass von diesen beiden Patienten nur bei dem Sohne eine Symmetrie im Auftreten der Lipome vorgekommen, und dass auch bei ihm die Symmetrie keineswegs vollständig gewesen ist. Die Localisation der an den Armen befindlichen Tumoren macht den Eindruck, dass sie mit dem Verlaufe der subcutanen Nerven im Zusammenhang stehen.

Das hereditäre Auftreten von Lipomen scheint sehr selten zu sein; wenigstens habe ich darüber in der mir zugänglichen Literatur nur drei Beobachtungen vorgefunden. Murchison[2]) giebt an, bei einem Mann und zwei von dessen Töchtern an den Armen und zwar an entsprechender Stelle Lipome beobachtet zu haben; 9 Söhne waren frei davon. Von Benard[3]) wird ein sehr eigenthümlicher Fall mitgetheilt: bei einer sonst vollständig gesunden Frau traten nach der Entwöhnung eines Kindes (unter unangenehm juckenden Empfindungen) am ganzen Körper mit Ausnahme des Gesichtes, der Hohlhände und der Fusssohlen subcutane Geschwülste auf, die allmählich an Grösse zunahmen. Das erwähnte Kind, ein Sohn — geistig und körperlich sehr schlecht entwickelt — zeigte in etwa derselben Ausbreitung ganz ähnliche Tumoren. Die lipomatöse Natur dieser Geschwülste scheint mir jedoch nicht ganz unzweifelhaft zu sein. Blaschko[4]) hat eine Familie beobachtet, wo die männlichen Mitglieder an correspondirenden Stellen Lipome zeigten, die sich erst mit der Pubertät zu entwickeln anfingen.

[1]) Der Sohn hatte an etwa derselben Stelle ein Lipom.

[2]) Charles Murchison, Cases of hereditary, multiple, fatty tumours. Edinburgh med. Journ. Vol. II. p. 1091. 1857.

[3]) Cit. nach F. Meerbeck, Ueber multiple Lipome. Inaug.-Diss. Würzburg 1887.

[4]) H. Blaschko, Eine seltene erbliche Lipombildung. Dieses Archiv. Bd. 124. S. 175. 1891.

2.

Frenula labiorum lateralia, ein Beitrag zur Anatomie der Mundhöhle und zur Pathogenese der Verschwärung der Mundhöhlenschleimhaut.

Von Dr. B. v. Dzierżawski,
Docenten der Pathologie und Therapie der Zähne
an der Warschauer zahnärztlichen Schule.

In den anatomischen Handbüchern (Sappey, Cruveilhier, Henle, Gegenbaur, Luschka) finden wir nur je ein Bändchen an jeder Lippe — Frenulum labii superioris et inferioris — erwähnt, das in der Medianlinie liegt, wobei Manche, z. B. Cruveilhier, hinzufügen, dass das Frenulum der Oberlippe mehr entwickelt ist, als dasjenige der Unterlippe, Andere aber, wie z. B. Zuckerkandl[1]), das mittlere Bändchen der Unterlippe mit Schweigen übergehen. Das mediale Frenulum der Unterlippe kommt in der That nicht bei allen Menschen zur deutlichen Entfaltung.

Bei den von mir untersuchten 67 Individuen habe ich in 15 Fällen kein mittleres Frenulum an der Unterlippe angetroffen. Statt desselben sah ich mehrere dünne, kleine Schleimhautfalten, deren Basis im Sulcus gingivolabialis recht wenig vorspringt (d. h. der Sulcus ist hier etwas weniger tief, als zu beiden Seiten).

Ergreifen wir mit den Fingern die Lippen in der Gegend der Mundwinkel und ziehen wir sie an in der Richtung nach aussen und etwas nach hinten, so bemerkt man leicht, dass an den erfassten Stellen bei Vielen Schleimhautfalten existiren, welche sich von den Lippen bis zum Zahnfleisch erstrecken; es sind dies, so zu sagen, die lateralen Lippenfrenula — Frenula labiorum lateralia, die bis jetzt, meines Wissens, noch nicht beschrieben wurden.

An der Oberlippe haben diese Frenula die Gestalt einfacher, ziemlich starker, etwa 3—5 mm hoher Falten, welche von der Lippenbasis zum Zahnfleisch laufen und sich hier gegenüber dem ersten kleinen Backzahn, seiner medialen Seite nahe, anheften. Dies ist der häufigste Typus: einem solchen Frenulum begegnete ich bei 39 (28 Erwachsenen und 11 Neugebornen) der von mir nach dieser Richtung hin untersuchten 67 Individuen. Neben der einfachen Falte, die den Haupttypus darstellt, sehen wir indessen bei der Minderzahl von Menschen noch andere Arten seitlicher Schleimhautbändchen an der Oberlippe.

So habe ich bei 12 erwachsenen Individuen neben einer, 3—5 mm hohen Falte, welche dieselbe Richtung einschlägt und dieselbe Anheftungs-

[1]) Anatomie der Mundhöhle mit besonderer Berücksichtigung der Zähne. Wien 1891.

stelle aufweist, wie beim Haupttypus, noch kleinere distal und medial zur vorerwähnten Falte liegende Wülstchen vorgefunden, die sich ebenfalls von der Lippe bis zum Zahnfleisch erstrecken und sich hier entweder gegenüber der distalen Seite des Eckzahnes, oder vis-à-vis derjenigen des 2. Prämolaris inseriren.

Demzufolge ist der zweite Typus eine hohe Falte, dem ersten kleinen Backzahn entsprechend, daneben zwei niedrigere accessorische Falten, von denen die eine, vordere zum Eckzahn, die zweite, hintere (distale) zum zweiten Prämolaris läuft.

Von den 54 untersuchten erwachsenen Personen war bei 7 kein deutliches Frenulum labii sup. laterale zu finden. In diesen Fällen bemerkt man in der Gegend der kleinen Backenzähne und des Eckzahns winzige, 1—2 mm hohe Falten. Das ist der dritte Typus.

Bei 4 von derselben Gruppe Erwachsener sah man ein doppeltes Frenulum laterale, d. h. in Gestalt zweier gleichhoher Falten, von denen die eine sich gegenüber der distalen Seite des Eckzahns, die zweite mehr nach hinten gegenüber dem ersten kleinen Backzahn inserirt, — vierter Typus.

Die Abwesenheit jeder Spur eines lateralen oberen Frenulums war bei 5 Individuen (3 erwachsenen, 2 neugebornen) zu constatiren.

Die Ergebnisse unserer Untersuchungen lassen sich kurz in folgender Tabelle zusammenfassen.

Die allgemeine Zahl der untersuchten Individuen 67.

Von diesen	Neugeborne	13,	Erwachsene	54
Das Frenulum lab. super. lateral. in Gestalt einer einfachen Falte (I. Typus) bei	-	11	-	28
Neben dem Fren. later. lab. super. accessorische Falten (II. Typus) bei	-	0	-	12
Statt Fren. lab. super. lat. kleine Falten (III. Typus) bei	-	0	-	7
Doppeltes Frenul. lab. sup. lat. (IV. Typus) bei	-	0	-	3
Keine Spur von Falten in der Gegend des 3., 4. und 5. Zahnes	-	2	-	3.

Zu den Dimensionen des lateralen Oberlippenbändchens zurückkehrend, muss ich feststellen, dass die Falten des I., IV. und die Hauptfalte des II. Typus ziemlich breit und fleischig sind und dass ihr dem Mundhöhlenvorhofe zugekehrter Rand abgerundet erscheint. Die Höhe beträgt 3—5 mm. Den Zahnfleischrand erreicht die Falte für gewöhnlich nicht. In 5 Fällen jedoch (bei 2 Neugebornen und 3 Erwachsenen) sah man die Höhe des seitlichen Oberlippenfrenulum bis zum Zahnfleischrand reichen. Wird das laterale Oberlippenfrenulum durch kleine Falten ersetzt, wie im III. Typus, so erscheinen diese winzigen Falten als dünne, mit einem scharfen freien

Rande bedachte Schleimhautduplicaturen. Dasselbe Aussehen haben die neben den seitlichen Hauptbändchen des II. Typus liegenden Falten.

In Fällen, in denen das seitliche Frenulum der Oberlippe gut entwickelt ist, fühlen wir beim Hin- und Herschieben des Fingers oder der Sonde im Sulcus gingivo-buccalis, bezw. labialis an Stelle des Bändchens deutliches Hinderniss und Widerstand.

Ziehen wir die Unterlippe in gleicher Weise an, wie das mit der Oberlippe geschehen ist, so können wir auch hier im Sulcus gingivo-labialis ähnliche Schleimhautfalten bemerken.

Die Resultate meiner Untersuchungen bezüglich der Unterlippe will ich hier gleich tabellarisch vorführen. Ich fand bei 63 untersuchten Individuen (13 Kinder und 50 Erwachsene):

Das Seitenbändchen der Unterlippe in Gestalt einer einfachen Falte (I. Typus) bei . . .	8	Kindern,	22	Erwachsenen
Neben dem lateralen Frenulum der Unterlippe accessorische Falten (II. Typus) bei . . .	0	-	11	-
Das seitliche Unterlippenfrenulum in Gestalt kleiner Falten (III. Typus) bei	2	-	12	-
Doppeltes Seitenbändchen (IV. Typus) bei . .	0	-	3	-
Das Seitenbändchen fehlt bei	3	-	2	-

Erwachsene Individuen habe ich 54 untersucht; bei 4 aber erwiesen sich die beiderseitigen Lateralbändchen der Unterlippe als ungleicher Typus, z. B. auf der einen Seite Faltenbildung nach dem I. Typus, auf der anderen nach dem III. Typus; der Einfachheit halber habe ich diese 4 Fälle der obigen Tabelle nicht einverleibt.

In Betreff der Höhe und des Aussehens des Seitenbändchens der Unterlippe muss bemerkt werden, dass seine Höhe im Typus I, II und IV zwischen 2 und 5 mm schwankt. Nur einmal (beim Erwachsenen) erreichte das Seitenbändchen der Unterlippe den Zahnfleischrand. In diesem Falle belief sich seine Höhe auf 8 mm. Was die Dicke des seitlichen Frenulums der Unterlippe anlangt, so präsentirt es sich zum Unterschiede mit dem lateralen Bändchen der Oberlippe als eine feine, durchscheinende, scharfrandige Falte. Ein breites, fleischiges, seitliches Bändchen sah ich nur 2 mal.

Es muss hinzugefügt werden, dass der gingivale Ansatz des Seitenbändchens der Unterlippe etwas mehr nach vorn vorgeschoben ist, als bei demselben Bändchen der Oberlippe: so befindet sich die einfache Falte im I. Typus und die Hauptfalte im II. Typus gegenüber dem distalen Rande des Eckzahns. Bei doppelter Falte inserirt sich die eine derselben in der Gegend des Eckzahns distal, die zweite bleibt in demselben Verhältniss zum ersten kleinen Backzahn.

Schieben wir im unteren Sulcus gingivo-buccalis mit dem Finger oder der Sonde hin und her, so stossen wir auch hier bei entwickeltem Seitenbändchen auf einen Widerstand. Es sei hervorgehoben, dass, wenn wir die Lippen nicht gerade nach aussen, sondern mehr nach vorn, nach

der Medianlinie hin anziehen, die oben beschriebenen Falten, die lateralen Frenula, zumal das untere, wiewohl nicht in allen Fällen, sich vollkommen ausgleichen.

Hören wir auf, Lippen mit gut entwickelten Seitenfalten anzuspannen, schlagen wir aber ihren freien Rand in der Weise um, dass der Sulcus gingivo-labialis sichtbar wird, so können wir wahrnehmen, dass, wiewohl die Seitenfalte bei dieser Stellung der Lippe gänzlich ausgeglichen wird und verschwindet, an der distalen Seite derselben Falte hier ein seichtes Grübchen deutlich hervortritt, dessen thatsächlicher Bestand sich mit der Sonde beweisen lässt. Im Falle eines doppelten Seitenbändchens begrenzen diese beiden Falten bei freigelassener, aber ein wenig zurückgeschlagener Lippe die Mündung eines kleinen seichten Divertikels im Sulcus gingivo-labialis. Die letzterwähnten Verhältnisse treten am augenfälligsten an der Unterlippe hervor.

Meine Untersuchungen habe ich, wie bereits oben erwähnt, an 54 s. v. verbo erwachsenen Individuen im Alter von 15—35 Jahren, vorwiegend Schülern und Patienten der hiesigen zahnärztlichen Schule ausgeführt. Hiebei kommen aber gar nicht in Betracht Individuen mit Zahndefecten im Terrain meiner Untersuchungen, da ich in diesen Fällen die narbige Entstehung der Falten auszuschliessen nicht vermöchte. 13 Neugeborne im Alter von 14 Tagen bis zu 4 Monaten untersuchte ich im hiesigen Findelhause am Kindlein-Jesu-Spital.

Kann man die oben geschilderten Seitenbändchen als constante Gebilde, so zu sagen als anatomische Aequivalenta der seit lange bekannten mittleren Lippenbändchen ansehen? Ich glaube diese Frage im positiven Sinne beantworten zu dürfen, da, obgleich den Seitenbändchen der Lippen, wie das aus den vorausgeschickten Zusammenstellungen ersichtlich ist, eine gewisse Polymorphie zukommt, eine solche auch an den mittleren Lippenbändchen bemerkbar ist. So fand ich in 15 Fällen das mediale Bändchen der Unterlippe durch kleine Falten ersetzt, was mit dem Seitenbändchen gar nicht öfter zu geschehen pflegt. An dem medialen Bändchen der Oberlippe kommt Polymorphie in der Art zum Ausdruck, dass mitunter auch hier (in 5 Fällen unter 67) neben dem eigentlichen medialen Hauptbändchen seitliche accessorische Falten auftreten, die von geringerer Höhe sind und von der Medianlinie der Lippe zum Zahnfleisch in der Richtung des medialen, ja selbst des lateralen Schneidezahnes divergiren [1]).

Dem Vorwurfe entgegentretend, dass die lateralen Frenula artificielle, durch das Anspannen der Lippen entstandene Gebilde sind, will ich hinzufügen, dass auch das mediale Bändchen der Oberlippe, ja selbst das mächtigst entwickelte, ohne Anspannung der Lippe nicht zu sehen ist.

[1]) Es sei beiläufig bemerkt, dass bei 54 erwachsenen Individuen ich in 7 Fällen auf dem Frenulum lab. sup. mediale grössere oder kleinere Fibromata pendula gefunden habe. Dieses dürfte daher eine Prädilectionsstelle für solche Neubildungen sein.

Was den inneren Bau der Seitenbändchen der Lippen anlangt, so sind diese Falten gleich den medialen Bändchen einfache Duplicaturen der Schleimhaut, welche den Sulcus gingivo-labialis, bezw. gingivo-buccalis auskleidet. Mehrfach konnte ich an Leichen constatiren, dass unsere Falten ausser einem Bindegewebsbündel nichts anderes enthalten. In die lateralen Bändchen der Oberlippe treten jedoch in manchen Fällen die sich niedriger inserirenden Faserbündel des Musculus caninus s. levator anguli oris proprius; damit erklärt sich die relative Dicke dieser Bändchen.

Mit Rücksicht auf die Bedeutung der vorstehend beschriebenen Falten bin ich geneigt anzunehmen, dass dieselben sowohl vom anatomischen, als auch vom praktischen Standpunkte aus ein gewisses Interesse beanspruchen.

Von den Anatomen wird die Mundhöhle in 2 Theile getheilt: die eigentliche Mundhöhle, d. h. den hinter dem Gebiss gelegenen Raum, und den Vorhof (Vestibulum oris), welch' letzterer sich vor den Zähnen zwischen denselben und den Lippen, bezw. den Wangen befindet. Beide Räume communiciren mit einander bei geschlossenen Zähnen durch Spalten zwischen den Zähnen und ausserdem vermittelst des sogenannten Spatium maxillare posterius (Zuckerkandl), d. h. vermittelst des freien Raumes, welcher hinter dem 3. Backenzahn und dem aufsteigenden Aste des Unterkiefers liegt. Gegenbaur[1]) unterscheidet im Vorhofe noch eine Wangenhöhle (Cavum buccale), die er aber von dem Vorhofe nicht abgrenzt. Ich glaube, dass die Unterscheidung einer Wangenhöhle im Sinne Gegenbaur's vollkommen berechtigt ist und dass man, meiner Meinung nach, als Grenze zwischen dem eigentlichen Vorhofe (Vestibulum oris proprium), welcher von den Lippen und den Vorderzähnen bis zu den Eckzähnen, bezw. den ersten Bicuspidaten begrenzt wird, und der Wangenhöhle (Cavum buccale) die bereits geschilderten Seitenbändchen ansehen könnte, und zwar um so mehr, als bei aufgeblasener, bezw. gedehnter Wange sich dieselben wie unvollkommene, rudimentäre, das Cavum buccale von dem eigentlichen Vorhofe abschliessende Klappen anspannen. Eine derartige Auffassung ist um so mehr rationell, als ausserhalb dieser Klappen, gegenüber den grossen Backzähnen, der Sulcus gingivo-buccalis tiefer ist und vollkommen faltenlos erscheint.

Dieser Klappencharakter der Seitenbändchen bei gespannter, bezw. gefüllter Wange drängt mir noch die Annahme einer Analogie auf, welche meiner Ansicht nach einer gewissen Berechtigung nicht entbehrt. Wie bekannt, haben manche Nagethiere (hierzu gehören von den mehr bekannten: der Hase, das Kaninchen, das Eichhörnchen, die Maus, der Bieber u. s. f.) die sogen. Backentaschen (abajoues), d. h. Backenausbuchtungen, welche mit der Mundhöhle verbunden sind. In diesen Taschen können die aufgeführten Thiere einen gewissen Vorrath von Nahrung aufspeichern, um ihn

[1]) Lehrbuch der Anatomie der Menschen. Bd. II. S. 7. 4. Aufl. Leipzig 1890.

entweder nach einiger Zeit zu verzehren, oder nach einem Schlupfwinkel zu transportiren. Aehnliche Taschen besitzen auch gewisse Arten von Affen der alten Welt, wie: Paviane, Makaki und Meerkatzen (Cercopitheci). Bei ihnen sind die Backentaschen recht umfangreich, sie hängen sogar unterhalb des Unterkiefers herab und communiciren mit der Mundhöhle vermittelst einer etwas nach innen (?) von der Lippencommissur gelegenen Oeffnung [1]). Bei den menschenähnlichen Affen (Gibbon, Orang-Utan, Schimpanse, Gorilla) sollen diese Taschen gänzlich fehlen.

Anfangs glaubte ich, wiewohl mir dies aus vielen Gründen als unwahrscheinlich erschien, dass das von meinen Seitenbändchen begrenzte Cavum buccale vielleicht ein rudimentäres Homologon der eben genannten Backentaschen der Nagethiere und Affen sei. Gerade deshalb lenkte ich meine Untersuchungen auf Neugeborne in der Voraussetzung, dass, wenn wir es hier mit einer rudimentären Bildung zu thun haben, dieselbe bei Neugebornen am meisten ausgesprochen sein müsse. Die nach dieser Richtung hin unternommenen Untersuchungen haben mir nichts Positives geliefert; das Studium des Hamsters und der Meerkatze hat mich aber bald von der Haltlosigkeit meiner Vermuthung rücksichtlich der Homologie der menschlichen Backentasche mit der Backentasche der aufgezählten Thiere überzeugt. Beim Hamster präsentirt sich die Backentasche als eine schmale, recht lange und tiefe Ausbuchtung, die ohne jegliche Klappe schon im Vorhofe beginnt. In gleicher Weise beginnt auch bei der Meerkatze die schwächer, als beim Hamster, ausgebildete Backentasche im Vorhof; irgend welche Falten habe ich im Sulcus gingivo-labialis bei der Meerkatze nicht vorgefunden. Von einer Homologie kann hier also keine Rede sein, wohl aber von einer Analogie, da die Backentasche zweifelsohne, wiewohl nur im geringen Maasse, beim Menschen die Rolle eines Magazins spielt, in dem, wenigstens während des Kauens, ein gewisser Theil der Speisen aufgehalten wird. Die Seitenbändchen, eventuell die Vorhof-Backenklappen, welche bei gefüllter Backentasche gespannt sein müssen, dienen hier als ein Hinderniss, das die in gegebenem Momente in dieser Tasche enthaltenen Speisen während des Sprechens oder während des Oeffnen des Mundes, behufs fernerer Aufnahme von Speisen, nach aussen herauszufallen verhindert.

Die praktische Bedeutung der Seitenbändchen anlangend, will ich dieselbe im Nachfolgenden begründen. Herr X trat in meine Behandlung im October 1894. 14 Tage nach beendeter Behandlung seiner Zähne kam Herr X abermals zu mir mit einem Geschwür, das ohne jegliche Ursache am Zahnfleisch in der Gegend des rechten ersten Backenzahnes entstanden war. An dieser Stelle, knapp an der Basis des Zahnfleisches sowohl, als auch im Sulcus gingivo-buccalis, fand ich ein kleines Geschwür von etwa Erbsengrösse, oberflächlich gelegen, glattrandig und von nussfarbigen Granulationen bedeckt. Die Schleimhaut des Zahnfleisches und der Wange

[1]) Milne-Edwards, Leçons sur la physiologie et l'anatomie comparée de l'homme et des animaux. 1860. T. VI. p. 16.

in der Gegend des Geschwürs angeschwollen und geröthet. Das Geschwür verursacht Schmerzen beim Essen und Sprechen. Die anliegenden Zähne sind gesund. Ich bestrich das Geschwür mit einer Mischung von Tr. jodi und Tr. gallarum āā und empfahl dem Kranken antiseptische und adstringirende Spülungen der Mundhöhle. Nach einigen Tagen meldete sich Pat. abermals bei mir und ich konnte nun feststellen, dass sich das besprochene Geschwür inzwischen gereinigt hatte. Die entzündliche Reaction um dasselbe hatte sich vermindert. Nunmehr applicirte ich auf das Geschwür Chromsäure, worauf aber die Heilung immer noch ausblieb. Die darauf folgenden 2 Monate habe ich Herrn X nicht gesehen, da er während dieser Zeit von anderen Aerzten behandelt wurde. Erst im März des laufenden Jahres besuchte er mich wieder. Das hartnäckige Bestehen des Geschwürs bei meinem Pat. bei gänzlicher Abwesenheit von Kennzeichen irgend einer Dyskrasie hat mich befremdet. Anfangs konnte ich mir diese Hartnäckigkeit nicht erklären. Als ich nunmehr den Kranken untersuchte, habe ich feststellen können, dass der Boden des übrigens seichten, im Sulcus gingivo-buccalis gelegenen Geschwürs gleichsam einen todten Winkel darstellte mit einer bei angespannter Lippe am vorderem Rande dieses Geschwürs hervortretenden Falte. Die Ursache der Hartnäckigkeit des Geschwürs wurde mir nunmehr klar, sie lag eben in diesem todten Winkel an der Schleimhautfalte, welcher die Mitte des Geschwürs einnahm. Die Retention des Eiters, wie auch der Speisereste und des Speichels in diesem Winkel, glaubte ich als Ursache der Hartnäckigkeit des Geschwürs ansprechen zu dürfen. Angesichts dessen schnitt ich mit der Scheere die Schleimhautfalte ein, um den beschuldigten todten Winkel aufzuheben. Nach diesem Eingriff war einige Tage lang an dem Geschwür und der mit ihm zusammenhängenden Incisionswunde ein grauer Belag zu sehen, auch trat eine leichte entzündliche Reaction in allernächster Nachbarschaft auf; 10 Tage nach dem Einschnitt indessen erfolgte vollkommene Heilung, jedoch mit Hinterlassung einer Narbe.

In Betreff der Schleimhautfalte, welche die Hartnäckigkeit des Geschwürs bedingt hat, glaubte ich Anfangs, dass sie das Produkt einer narbigen Retraction in Folge theilweiser Vernarbung des Geschwürs ist. Als ich aber auch die Gegend des Eckzahns an der anderen Seite, und das Zahnfleisch an den Eckzähnen des Oberkiefers besah, überzeugte ich mich, dass meine ursprüngliche Deutung irrig war, da auch hier, ungeachtet des Fehlens irgend eines Geschwürs, ähnliche Falten bestanden. Jetzt erst schöpfte ich Verdacht bezüglich des normalen Vorhandenseins dieser Falten, und eben dieser Fall wurde zum Ausgangspunkt der vorliegenden Untersuchungen. Diese Falten konnten den Zahnärzten nicht entgangen sein, weil sie auch in vielen Fällen beim Anpassen der künstlichen Zähne berücksichtigt sein müssen, jedoch in der mir zugänglichen, ziemlich reichlichen Literatur fand ich sie nicht erwähnt.

Im 2. Fall, bei einem 14jährigen, sonst in jeder Beziehung gesunden Mädchen entwickelte sich das Geschwür ohne sichtliche Ursache an der Vorderfläche des Frenulum lat. sup. dextr. dicht an der Wangenbasis

desselben. Die Seitenbändchen am Oberkiefer waren hier stark entwickelt, ihre Höhe überstieg 1 cm, der freie Rand reichte bis an den Zahnfleischrand. Die Bänder am Unterkiefer konnte man kaum sehen. Ich beobachtete diese Kranke über 3 Wochen. Sie spülte den Mund mit Wasserstoffsuperoxyd, die Geschwüre wurden wiederholt mit Jodoformäther behandelt; unter dem Einfluss dieser Behandlung schwand bis auf's Minimum die entzündliche Reaction um das Geschwür, welch' letzteres, mit gelbem Belag bedeckt, noch immer fortbestand. Auch die Cauterisation mit Höllenstein brachte das Geschwür nicht zur Heilung, welche erst nach Discision des Frenulum anstandslos erfolgte.

3.

Nochmals zur Frage der compensatorischen Hypertrophie der Nieren.

Antwort auf die Bemerkungen des Herrn Prof. Dr. O. Israel.

Von Dr. C. Sacerdotti in Turin.

Von Herrn Prof. Israel ist mir, in durchaus freundlicher Weise, der Vorwurf gemacht worden, in meiner Arbeit „Ueber die compensatorische Hypertrophie der Nieren“ [1]) seine vor bereits 16 Jahren über diesen Gegenstand veröffentlichten Befunde unberücksichtigt gelassen zu haben.

Ich kann nur meinem Bedauern darüber Ausdruck geben, dass mir die Arbeit von Prof. Israel entgangen ist. Da aber der verehrte Verfasser selber hervorhebt, dass aus dem Titel seiner Arbeit die Behandlung des gleichen Gegenstandes nicht ersichtlich sei und er selber daher das Uebergehen seiner Arbeit meinerseits entschuldbar findet, so bedarf es auch von meiner Seite diesetwegen keiner weiteren Rechtfertigung.

Wie ich jedoch nachträglich ersehe, bestehen zwischen Israel's Versuchen und den meinigen nicht unerhebliche Differenzen, die ich im Nachfolgenden kurz klarstellen möchte.

Israel hat bei seiner Arbeit „Experimentelle Untersuchung über den Zusammenhang zwischen Nierenkrankheiten und secundären Veränderungen des Circulationssystems“ [2]) an Kaninchen, besonders an jungen Thieren, eine Hypertrophie der Nieren nach Fütterung grösserer Quantitäten von Harnstoff und Natr. nitric. beobachtet. Er bemerkt ferner, dass seine Untersuchung in vormitotischer Zeit ausgeführt wurde.

1. Bei meinen Versuchen habe ich nicht chemische Substanzen angewendet, welche in irgend einer Weise die Nieren erregen,

[1]) Dieses Archiv. Bd. 146. S. 267 ff.
[2]) Dieses Archiv. Bd. 86. S. 299 ff.

sondern ich führte in gesunde Thiere Blut von solchen über, die zuvor ihrer Nieren beraubt waren. Auf diese Weise konnte ich die für meinen Zweck geeigneten Bedingungen herbeiführen, d. h., ich konnte die Function der Nieren steigern, indem ich sie zwang, die gleichen Stoffe zu verarbeiten, die sie normalerweise verarbeiten, nur in einer die Norm übersteigenden Menge, wie dies bei einer zurückbleibenden Niere der Fall ist, nachdem die andere exstirpirt wurde.

2. Als ich bei den so behandelten Thieren zahlreiche karyokinetische Figuren im Nierenepithel vorfand, gelangte ich zu der Ueberzeugung, dass die Wucherung des Nierenepithels durch vermehrte Arbeit herbeigeführt werde.

Es scheint mir somit, dass meine Untersuchung sowohl nach der Methode, wie nach den gewonnenen Resultaten in nicht geringem Grade von derjenigen Israel's abweicht. Ich glaube daher, dass Herr Prof. Israel nicht im Rechte ist, wenn er behauptet, dass ich in meiner Arbeit nichts gezeigt hätte, das nicht bereits bekannt gewesen sei.

XIX.

Besprechung.

E. Kutzky, Ueber einen Fall von Insertion der Nabelschnur am Kopfe eines Kalbsfötus. Dissertation. Königsberg 1896. (Mit 4 Abbildungen.)

Die von Herrn Kutzky beschriebene Missbildung zeigt in Bezug auf die in der Ueberschrift erwähnte Anomalie eine auffällige Uebereinstimmung mit dem merkwürdigen, in der Literatur bisher isolirt dastehenden Fall von Zwillingsfrucht beim Schafe, über welche einst Rathke (Meckel's Archiv. 1830) berichtet hat und die später von B. Schultze (Dieses Archiv. Bd. 7. S. 525. 1854) als „Omphalocranodidymus" bezeichnet wurde. Ebenso, wie hier die Nabelschnur des einen Fötus in den Schädel des anderen eindrang und in fester Verbindung mit der Dura mater stand, zeigte sich auch in dem Kutzky'schen Falle an dem von Herrn Dr. Jux in Wormditt dem Königsberger Pathologischen Institut zugeschickten Schädel eines fast ausgetragenen Kalbsfötus eine nahezu kreisrunde Oeffnung, in welcher ein kurz abgeschnittener Nabelschnurstumpf steckte; die leider bereits mit der übrigen Nachgeburt beseitigte Nabelschnur gehörte jedoch nicht einer Zwillingsfrucht an, sondern hatte nach zuverlässiger Angabe des Schlächters in normaler Weise ihre Befestigung an der Placenta gehabt, während eine Verbindung

der letzteren mit dem Nabel fehlte, hier vielmehr nur einige kurze, fadenförmige Anhänge vorhanden waren. Es handelte sich also um eine abnorme Schädelinsertion der Nabelschnur bei einfacher Frucht, und zu bedauern ist, dass von letzterer lediglich der von der Wirbelsäule abgetrennte und seiner Bedeckungen bereits beraubte Kopf zur Untersuchung gelangte; angeblich war jedoch der übrige Körper annähernd normal entwickelt und zeigte äusserlich bis auf die erwähnten Nabelanhänge und eine Verkrüppelung der hinteren Extremitäten keine auffälligen Missbildungen.

Am Kopfe wurde ausser einer vollständigen Spaltung des harten Gaumens (wie eine solche auch in der Rathke'schen Beobachtung erwähnt wird) und einem Mangel des weichen Gaumens eine leichte Asymmetrie beider Schädel- und Gesichtshälften, sowie eine starke Abplattung des Schädeldachs bemerkt; die in letzterem befindliche Oeffnung hatte einen Durchmesser von 2,2, bezw. 2,4 cm und gehörte dem Stirnbein an. In dem die Oeffnung ausfüllenden Nabelschnurstumpfe liess die mikroskopische Untersuchung mehrere grosse Gefässe von der stark musculösen Beschaffenheit der Nabelgefässe und eine sie umhüllende, der Wharton'schen Sulze ähnliche, schleimige Gewebsmasse erkennen. Innerhalb der Schädelhöhle treten sowohl harte wie weiche Hirnhäute in innige Verbindung mit dem Stumpfe, indem sie sich ringsum an seine Peripherie anheften und sich mit ihm verweben, während sich an seine der sehr verkleinerten Schädelhöhle zugekehrte Basis unmittelbar eine mehrere Linien dicke Schicht von Hirnsubstanz anschliesst; letztere stellt sich als ein verkümmerter Ueberrest der Grosshirnhemisphären dar, ist von der Bindegewebsmasse des Stumpfes mehrfach durchwachsen und dadurch in einzelne Lappen abgetheilt. Darunter befindet sich ein grosser Ventrikelspalt, welcher diese Hirndecke von den ebenfalls (mit Ausnahme der Medulla oblongata) nur unvollkommen ausgebildeten Theilen des Hirnstammes trennt. Bemerkenswerther Weise bilden die weichen Hirnhäute hinter dem Ansatz der Nabelschnur nur eine zarte, membranöse Decke über der Ventrikelhöhle und hier ragt von ihrer unteren Fläche ein stark entwickelter, gefässreicher Plexus chorioideus in die Höhle hinein. In Betreff des Zusammenhanges der Nabelgefässe mit den Kopfgefässen konnte, da eine Injection nicht mehr ausführbar war, nur der mikroskopische Nachweis geführt werden, dass öfters dickwandige und stark musculöse Gefässe unter Verlust ihrer Muskelelemente und Verdünnung ihrer Wand einen veränderten Charakter annahmen.

Zur Erklärung der Missbildung stellt der Verfasser die Hypothese auf, dass die ursprünglich dem Nabel anhaftende Nabelschnur durch amniotische Verwachsung mit dem Schädeldache in Gefässverbindung getreten und der mit dem Nabel verbundene Theil derselben später in Folge mechanischer Momente (Torsion, Druck) atrophirt und verschwunden sei, so dass schliesslich die Circulation lediglich durch die neugebildeten Verbindungsgefässe am Kopfe vermittelt wurde; es wäre somit das von der Placenta kommende, sauerstoffreiche Blut der Nabelvene nicht, wie sonst, durch die untere, sondern durch die obere Hohlvene dem fötalen Kreislauf zugeführt und die

Leber des directen Zuflusses von Blut durch die Nabelvene beraubt gewesen. — Bei der Prüfung des zum Vergleich herangezogenen Rathke'schen Falles äussert der Verfasser Zweifel an der Berechtigung der von Rathke aufgestellten Behauptung, dass die Verbindung zwischen Nabelstrang und Schädel durch eine die Stelle einer Placenta vertretende „Wucherung der harten Hirnhaut" hergestellt worden, indem er namentlich darauf hinweist, dass es Rathke gelungen sei, durch Injection von den Venen der dem Schädel anhängenden Nabelschnur aus die Kopfarterien zu füllen, — was bei der Einschaltung einer Placenta nicht möglich gewesen wäre, — und indem er ferner die durch den Fall seiner Beobachtung nahegelegte Vermuthung erörtert, dass die von Rathke als Placentarzotten beschriebenen Gebilde vielmehr als Zotten des Plexus chorioideus aufzufassen seien. Nach dem Injectionsresultat sei eine directe Gefässverbindung, und zwar zwischen den ungleichnamigen Gefässen, Nabelvenen und Kopfarterien einerseits, Nabelarterien und Kopfvenen andererseits, anzunehmen und hiedurch die Unterhaltung der Circulation und Ernährung in der trotz ihrer nur mittelbaren Verbindung mit dem Uterus ziemlich gut entwickelten Zwillingsfrucht verständlich; bei einer Verbindung der gleichnamigen Gefässe wäre die Verkümmerung der anhängenden Frucht zu einem Acardiacus die unausbleibliche Folge gewesen. In Bezug auf die Entstehungsweise dieser Missbildung gelangt der Verfasser zu der Annahme, dass auch hier die abnorme Gefässverbindung zwischen beiden, ursprünglich mit der Placenta zusammenhängenden Früchten durch eine Verwachsung der Nabelschnur des einen mit dem Kopfe des anderen Fötus zu Stande gekommen sei, worauf alsdann in Folge von Compression oder Torsion eine partielle Atrophie der ersteren und ihre Ablösung von der Placenta erfolgte.

E. Neumann.

Virchow's
1.
2
3

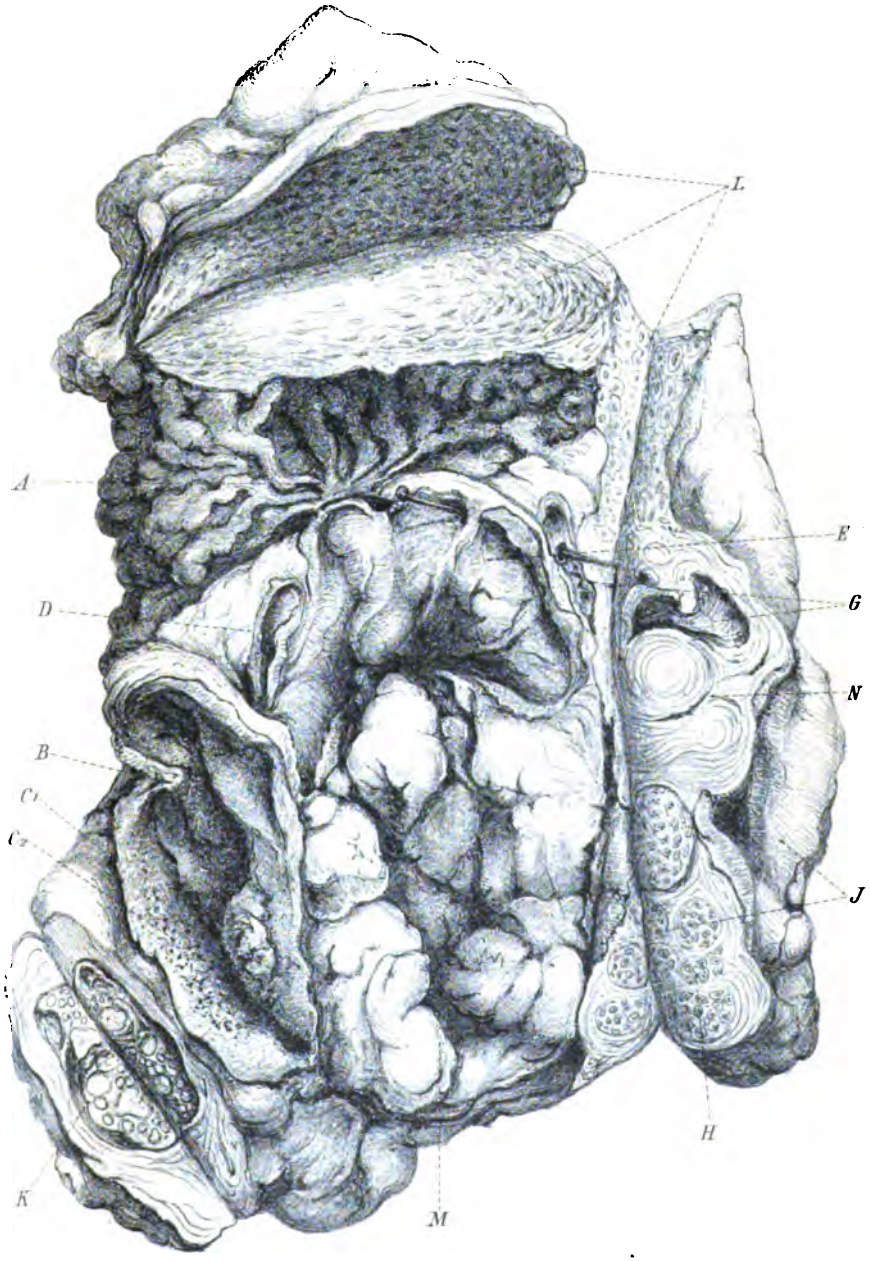
L
A
E
D
G
N
B
C1
C2
J
H
K
M

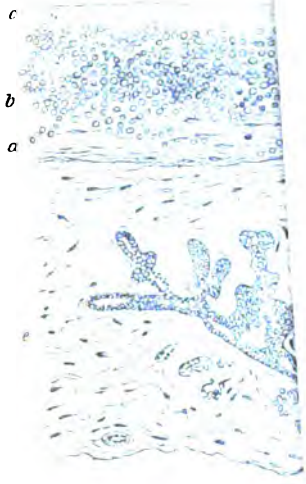
c
b
a

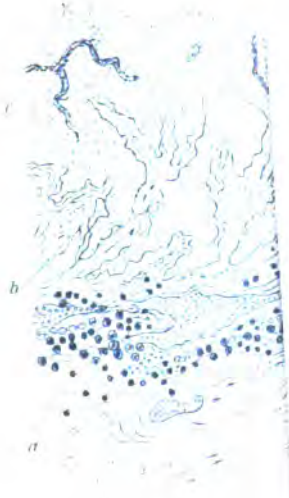
b
a

Fig. 1.

Fig. 2.

Fig. 3.

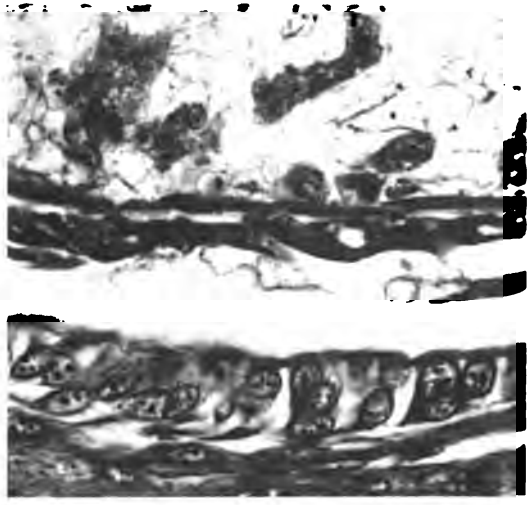

Fig. 4.

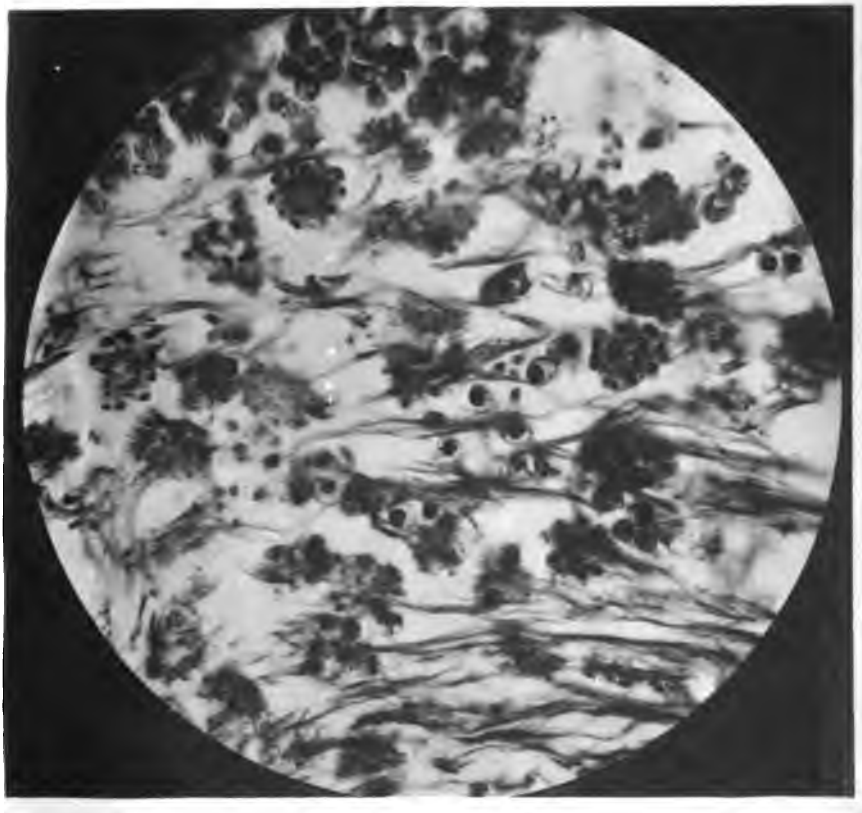

Fig. 5.

Fig. 6.

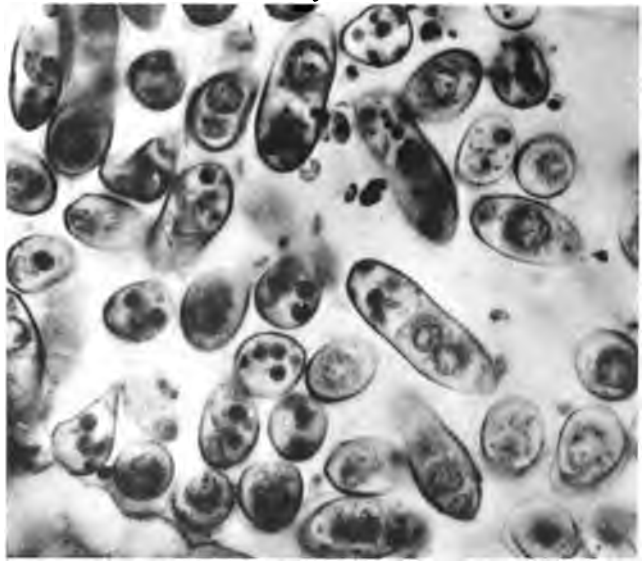

Fig. 7.

Date Due

Demco 293-5

3 2044 103 038 535